Traité de

Thérapeutique Chirurgicale

et de

Technique Opératoire

TOME QUATRIÈME

E. DOYEN

23949

Traité de
Thérapeutique Chirurgicale
et de
Technique Opératoire

TOME QUATRIÈME

OPÉRATIONS SUR L'ABDOMEN

(Les Organes génito-urinaires exceptés)

511 FIGURES DANS LE TEXTE

23949

PARIS

A. MALOINE, ÉDITEUR

25-27, RUE DE L'ÉCOLE-DE-MÉDECINE, 25-27

1912

Tous droits réservés.

Remis en page à partir des scans disponibles sur Gallica.bnf.fr

par Sabatier Julien Don Paul

La science d'hier se doit d'être disponible à tous.

Traité de
Thérapeutique Chirurgicale
et de
Technique opératoire

OPÉRATIONS SUR L'ABDOMEN

TECHNIQUE OPÉRATOIRE GÉNÉRALE DE LA LAPAROTOMIE

INCISION ET RÉPARATION DE LA PAROI ABDOMINALE

INCISION DE LA PAROI ABDOMINALE

L'abord de la cavité abdominale se fait presque toujours par la région antéro-latérale. Voici les incisions les plus employées :

A. — Incision médiane sus-ombilicale.

Cette incision convient à l'abord de l'estomac et de l'arrière-cavité des épiploons. Dans bien des cas, il faut la prolonger à 2 ou 3 centimètres au-dessous de l'ombilic. On conseille de contourner l'ombilic du côté gauche, afin d'éviter la veine ombilicale. Cette veine étant rarement perméable, je considère que l'on peut contourner indifféremment l'ombilic à droite ou bien à gauche.

Pour assurer une asepsie péritonéale parfaite, il faut suivre la technique suivante :

SOINS PRÉLIMINAIRES

Toilette de la peau. Le malade a été rasé et baigné; la peau a été lavée à l'eau chaude et au savon, puis à l'éther et à l'alcool formolé à

2 p. 100. La région est recouverte en haut, en bas et de chaque côté du tracé de l'incision, par quatre serviettes aseptiques.

OPÉRATION

1er Temps. — Incision de la peau et du tissu cellulaire sous-cutané. La peau et la couche adipeuse sous-cutanée sont incisées franchement avec le bistouri, jusqu'à l'aponévrose, entre les deux serviettes latérales.

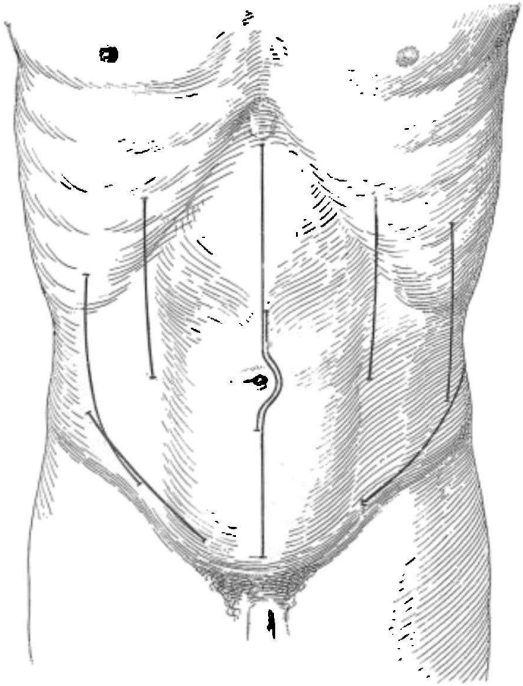

Fig. 1. — Tracé des diverses incisions de laparotomie.

2e Temps. — Protection du champ opératoire. Les bords de ces deux serviettes sont repliés par-dessus les bords de l'incision cutanée et on les fixe à la peau, de chaque côté, par 4 ou 5 pinces-érignes. Aux deux extrémités de l'incision, les serviettes latérales sont réunies entre elles, puis à la serviette transversale sous-jacente, à l'aide de plusieurs pinces à anneaux et à griffes obliques de Doyen (t. I, fig. 202 et 203, p. 244). La peau du malade est alors complètement exclue du champ opératoire.

3e Temps. — Incision de la ligne blanche. La ligne blanche, de l'appendice xyphoïde jusqu'à quelques centimètres au-dessous de l'ombilic, présente une largeur de plusieurs millimètres (p. 244) et il est possible de l'inciser sans ouvrir la gaine des muscles droits. Le tranchant

du bistouri qui a incisé la peau pouvant être souillé de débris épidermiques infectés de microbes, on doit prendre, pour inciser l'aponévrose,

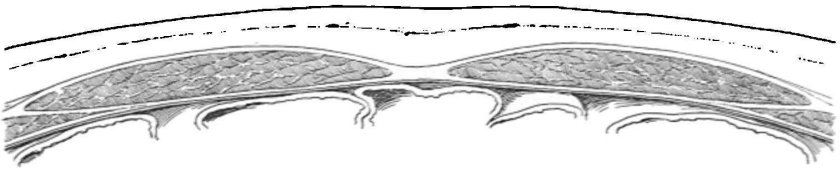

Fig. 2. — Coupe de la paroi abdominale dans la région sus-ombilicale, où la largeur de la ligne blanche varie entre 10 et 15 millimètres.

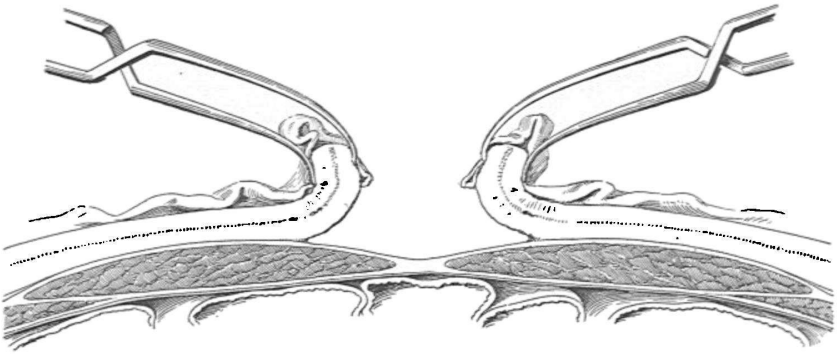

Fig. 3. — Id. La peau et le tissu cellulaire sous-cutané sont incisés. On fixe les serviettes aseptiques sur les lèvres de l'incision avec des pinces-érignes.

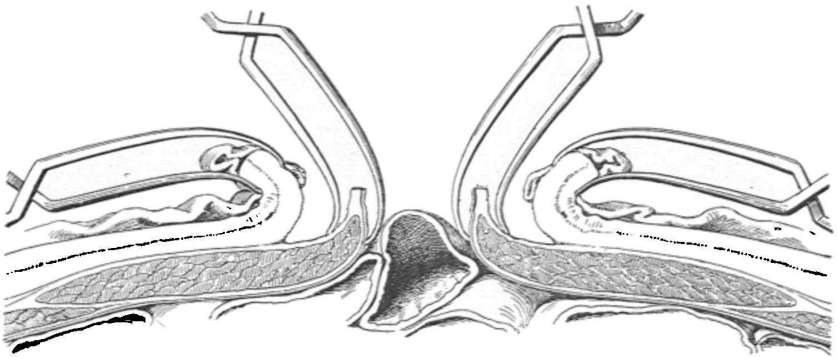

Fig. 4. — Id. La ligne blanche et le péritoine pariétal sont saisis avec deux autres pinces-érignes, qui servent de tracteurs et d'écarteurs.

un bistouri stérile. On place alors de nouvelles pinces-érignes sur les lèvres de la ligne de section aponévrotique et on incise le péritoine, qui

est saisi avec les mêmes pinces. Le champ opératoire sera entouré de compresses aseptiques petites ou grandes, que l'on introduit dans la séreuse, en prenant soin de saisir l'extrémité externe de chacune d'elles entre les mors d'une pince-érigne. Les mors de ces pinces-érignes ne

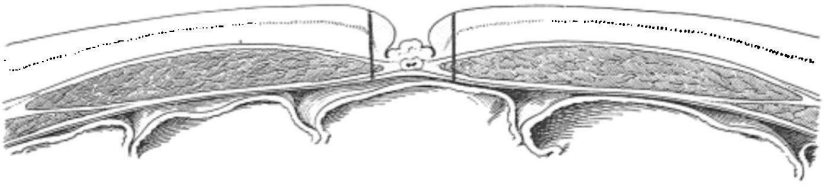

Fig. 5. — Id. On peut contourner l'ombilic indifféremment d'un côté ou de l'autre

s'ouvrent sous aucune traction; il est donc impossible, quand on les emploie méthodiquement, d'oublier des compresses dans le ventre des malades.

On contournera l'ombilic, si on doit le dépasser, soit à droite, soit à gauche.

B. — Incision médiane sous-ombilicale.

Cette incision est particulièrement employée en gynécologie. Chez l'homme, elle se fait pour l'abord des tumeurs de la partie inférieure de

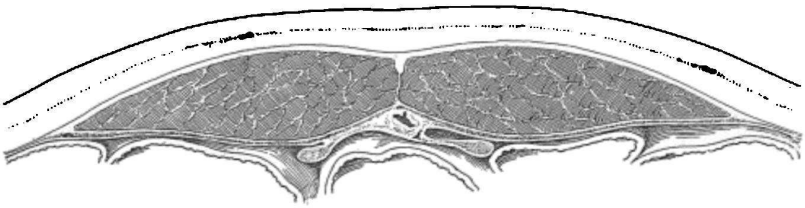

Fig. 6. — Coupe horizontale de la paroi abdominale antérieure dans la région sous-ombilicale. Les muscles grands droits antérieurs ne sont séparés l'un de l'autre que par une mince cloison aponévrotique. L'incision ouvre une des deux loges musculaires.

l'intestin grêle, qui sont assez rares, et pour l'extirpation des tumeurs de la partie supérieure du rectum. L'incision sous-ombilicale peut aussi servir à pratiquer, chez l'homme, dans le cas de sténose cancéreuse de l'S iliaque, une anastomose iléo-rectale supérieure. On la commence

généralement dans la position de Trendelenbourg, et on la termine à quelques centimètres au-dessus de l'ombilic.

Le *1er et le 2e temps*, incision de la peau et protection du champ opératoire, se font comme dans la région sus-ombilicale.

3e. Temps. — L'incision et la réparation de la paroi abdominale

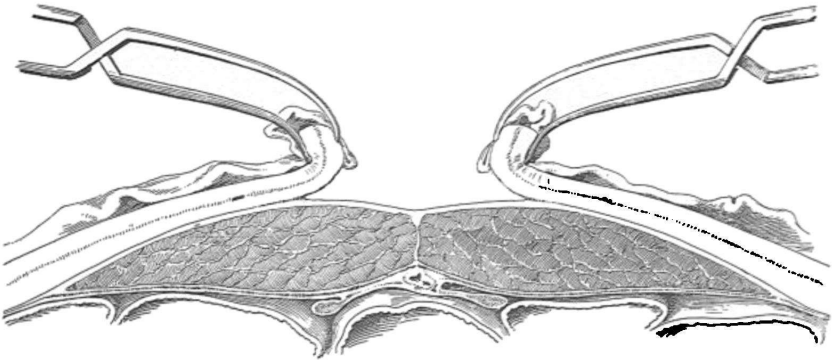

Fig. 7. — Id. La peau est incisée. Les serviettes aseptiques sont fixées aux lèvres de la plaie avec des pinces-érignes.

diffèrent au contraire, parce que la ligne blanche présente une disposition particulière au-dessous de l'ombilic.

Incision de la ligne blanche. Les muscles droits, dans les 4/5 infé-

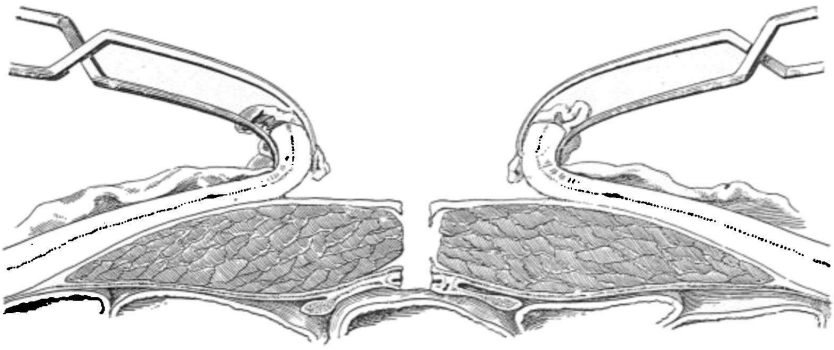

Fig. 8. — Id. Incision de la paroi musculo-aponévrotique. On a pris soin d'ouvrir la gaine des deux muscles droits.

rieurs de la région sous-ombilicale, sont en contact médiat par leurs bords internes, qui sont très épais. Entre les deux muscles se trouve une cloison aponévrotique très mince, qui s'étend de la jonction des deux aponévroses antérieures à celle des deux aponévroses postérieures. Celles-ci sont réduites à une couche fibreuse de peu d'épais-

seur. En effet, dans les 4/5 inférieurs de la zone sous-ombilicale, la

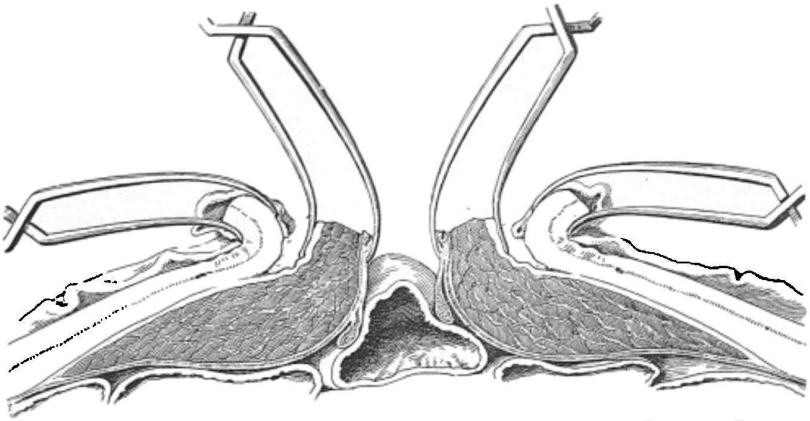

Fig. 9. — Application des pinces-érignes sur la paroi musculo-aponévrotique.

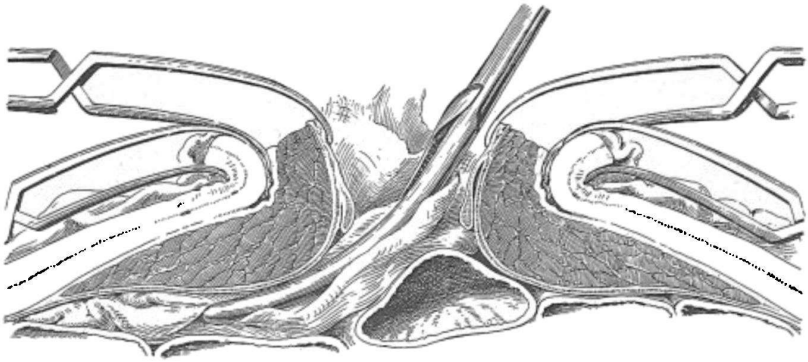

Fig. 10. — Une longue pince courbe introduit une compresse sous la lèvre gauche de l'incision.

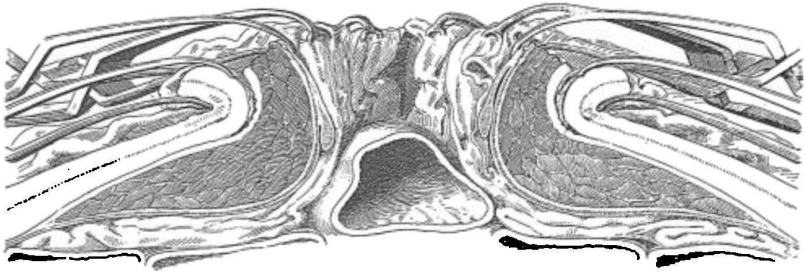

Fig. 11. — La cavité péritonéale est protégée par des compresses, à chacune desquelles on a fixé une pince-érigne de Doyen.

presque totalité des faisceaux fibreux des aponévroses réunies du grand et du petit oblique passe en avant du grand droit. Il s'ensuit

que le bistouri ouvre forcément la gaine de l'un ou de l'autre muscle droit.

On incise la gaine de l'autre muscle droit, pour obtenir lors de la suture une meilleure coaptation.

Deux pinces-érignes écartent en dehors les lèvres de l'incision aponévrotique et le chirurgien atteint le péritoine, qui est ouvert sur toute la hauteur nécessaire. On introduit autour de la plaie des compresses aseptiques, dont une extrémité est maintenue au dehors entre les mors d'une pince-érigne. On passe ensuite aux manœuvres intra-péritonéales.

C. — Incision verticale, dans le plan mamillaire.

Cette incision se pratique soit à droite, pour l'abord des lésions du foie et des voies biliaires, soit à gauche, pour l'abord du grand cul-de-sac de l'estomac, de la queue du pancréas et de la rate. Nous verrons, à propos des opérations sur le foie et sur la rate, qu'il faut prolonger l'incision en haut, en incisant les derniers cartilages costaux. Cette incision verticale du 10e cartilage costal, et éventuellement du 9e, du 8e et du 7e, donne un jour considérable dans la profondeur, sans léser le diaphragme et sans exposer à la blessure du cul-de-sac pleural.

Les précautions aseptiques seront prises comme plus haut. L'incision passant en dehors de la gaine du muscle droit, on sectionne trois plans musculaires successifs. La section des plans musculaires doit se faire sans exception avec un autre bistouri que celui qui a incisé la peau, car le tranchant de ce bistouri est généralement souillé par des débris épidermiques. Ces débris épidermiques sont infectés par les microbes de la peau, qui ont pour la plupart des propriétés phlogogènes. Lorsque la gaine des muscles droits est très large, l'incision verticale mamillaire ou juxta-mamillaire peut ouvrir la partie externe de la gaine du muscle droit du même côté.

D. — Incision verticale externe.

Cette incision passe, en bas, un peu en dedans de l'épine iliaque antéro-supérieure; elle peut empiéter en haut, pour l'abord du lobe droit du foie ou pour l'abord de la rate, sur les derniers cartilages costaux.

La même incision, faite au-dessous des cartilages costaux, et recourbée de manière à longer l'arcade crurale, convient à la néphrec-

tomie transpéritonéale, à l'abord du côlon ascendant, du côlon sous-hépatique, du côlon sous-splénique et du côlon descendant.

C'est par cette incision qu'on extirpe, à droite, l'extrémité de l'iléon, le cæcum, le côlon ascendant, le côlon sous-hépatique et une partie du côlon transverse. On observera les mêmes précautions aseptiques que plus haut. Le bistouri rencontre les trois plans musculo-aponévrotiques latéraux.

E. — Incision iliaque.

La meilleure incision pour la laparotomie inférieure latérale est l'incision iliaque. Cette incision se fait parallèlement à l'arcade crurale, à 2 ou 3 centimètres au-dessus d'elle. La longueur de cette incision variera suivant les indications particulières à chaque cas. Je repousse absolument, pour l'abord de la fosse iliaque, l'incision verticale, faite au niveau de la partie externe de la gaine d'un des muscles droits. Cette incision donne beaucoup moins de jour que l'incision iliaque, et elle ne permet pas de drainer aussi bien que cette dernière les collections purulentes péri-appendiculaires ou pelviennes.

Le bistouri rencontre, au-dessus de l'arcade crurale, l'aponévrose du grand oblique, le muscle grand oblique, le petit oblique et l'aponévrose du transverse; ensuite, le fascia transversalis et le péritoine.

L'incision iliaque, aussi bien que l'incision verticale externe que nous venons de décrire, et qui peut se combiner avec elle, permet d'aborder aussi bien la cavité péritonéale elle-même que la région rétro-péritonéale latérale.

S'il s'agit d'une lésion du rein, par exemple, l'incision verticale externe sous-chondro-costale ouvre le péritoine et permet de compléter le diagnostic; on décolle ensuite de la paroi abdominale le sinus péritonéal externe et on aborde le rein. On peut alors prolonger l'incision en bas, au-dessus de l'arcade crurale, pour atteindre l'uretère pelvien.

L'incision iliaque permet d'aborder le cæcum et l'appendice lorsqu'il n'y a pas d'adhérences ; elle permet également d'ouvrir les phlegmons péri-appendiculaires intra-péritonéaux enkystés, les abcès iliaques proprement dits, qui siègent entre le péritoine et le fascia iliaca, les abcès de la gaine du psoas iliaque, qui siègent au-dessous du fascia iliaca, et les abcès froids iliaques sous-périostiques.

RÉPARATION DE LA PAROI ABDOMINALE

1° SUTURE SÉRO-MUSCULO-APONÉVROTIQUE

La réparation de la paroi abdominale doit être assez parfaite pour que l'opéré ne conserve de la laparotomie aucun inconvénient. La technique générale de la réparation de la paroi abdominale doit rester soumise à la même règle que la technique de la réparation de toutes les parois muco-muqueuses ou cutanéo-muqueuses : il faut rejeter les procédés qui n'assurent pas une large surface d'affrontement.

Parmi les procédés défectueux, je dois citer l'ancienne suture en un seul plan, avec de gros fils d'argent. Chez la plupart des opérés, la suture cédait au bout de quelques mois, et l'intestin faisait hernie sous la peau.

Nous étudierons la réparation de ces éventrations post-opératoires. On verra que cette technique est à peu près identique à celle de la suture de la paroi abdominale en étages.

Nous décrirons la réparation de la paroi abdominale :

1° Dans la région sus-ombilicale, où la ligne blanche est large;

2° Dans la région sous-ombilicale, où l'on ouvre toujours la gaine d'un des muscles droits et où l'on rencontre sur la ligne médiane une aponévrose antérieure, le plan musculaire, une aponévrose postérieure et le péritoine.

A. — Région sus-ombilicale médiane.

Lorsque le rapprochement des deux lèvres de la ligne blanche est facile, c'est-à-dire lorsqu'on ne craint aucun tiraillement de la ligne des sutures, on peut faire soit des points séparés, soit un surjet simple, réunissant à la fois le péritoine et l'aponévrose.

Je donne la préférence au surjet de fort catgut, à spires alternativement profondes et superficielles; ce surjet se place comme l'indique la fig. 13. L'aiguille traverse d'abord les deux lèvres de l'aponévrose, à l'une des extrémités de l'incision, et le fil est arrêté par un premier nœud. L'aiguille charge alors le péritoine seul, puis, de l'autre côté, le péritoine et l'aponévrose. Le surjet continue par une spire superficielle, comprenant l'aponévrose seule; l'aiguille charge ensuite le péritoine, du même côté que la première fois, de dehors en dedans, et ressort de l'autre côté, en traversant de dedans en dehors le péritoine et l'aponévrose.

Lorsque le fil est serré, la surface de coaptation des deux lèvres de l'aponévrose est très étendue, comme le montre la figure 14. Si la suture était faite en masse, comme le représente au contraire la figure 17,

la coaptation serait imparfaite et la suture ne présenterait ultérieurement aucune solidité.

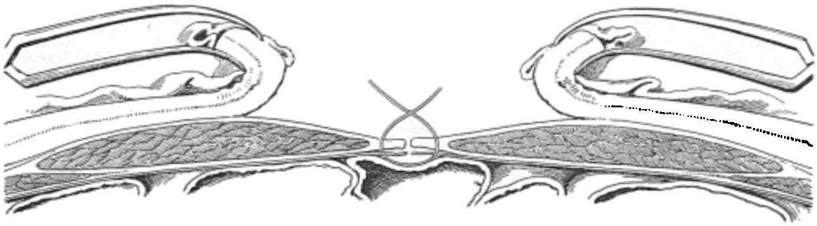

FIG. 12. — Coupe schématique d'une mauvaise réunion de la paroi séro-aponévrotique dans la région sus-ombilicale. Le surjet prend en masse le péritoine et l'aponévrose de la ligne blanche.

Pour faire le nœud terminal, le chirurgien charge la dernière anse du catgut sur l'index et le médius gauche, tandis qu'il saisit l'extré-

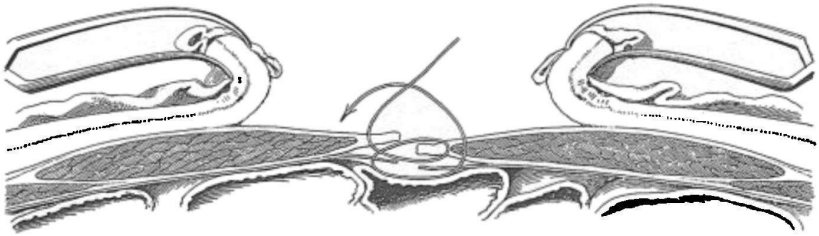

FIG. 13. — Surjet de Doyen à spires alternativement superficielles et profondes.

mité du fil, débarrassé de l'aiguille, entre le pouce et l'index droits. Il faut d'abord serrer la dernière spire du surjet; pour cela, on doit tirer

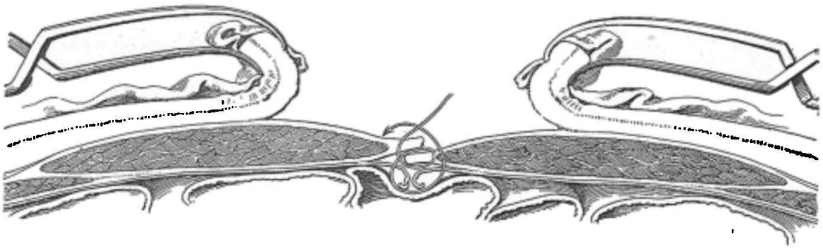

FIG. 14. — Le surjet de Doyen est serré; affrontement séro-aponévrotique sur une grande largeur.

successivement sur les deux chefs de la boucle, qui sont soulevés par l'index et par le médius gauche, puis sur le chef terminal du fil, que l'on noue avec les deux autres.

On peut faire une suture encore plus solide que celle qui est indiquée sur la figure 13. Pour cela, il faut ouvrir de chaque côté la gaine des

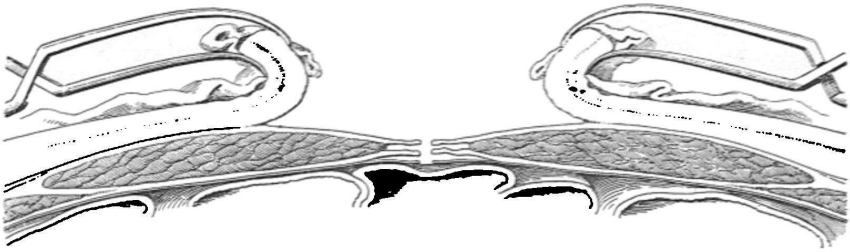

Fig. 15. — Dédoublement de la ligne blanche à droite et à gauche de l'incision médiane, pour assurer une plus large coaptation.

muscles droits, en dédoublant la ligne blanche (fig. 15). On exécute alors le surjet à spires inégales que nous venons de décrire. On fixe d'abord

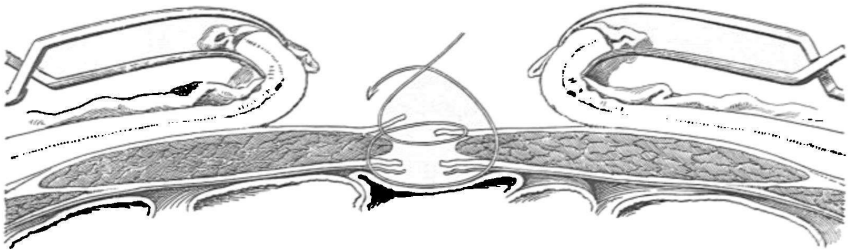

Fig. 16. — Id. Surjet de Doyen alternativement superficiel et profond, assurant la réunion sur une large surface.

le fil à l'aponévrose. On traverse ensuite, d'avant en arrière, le muscle, l'aponévrose postérieure et le péritoine; puis, de l'autre côté, l'aiguille

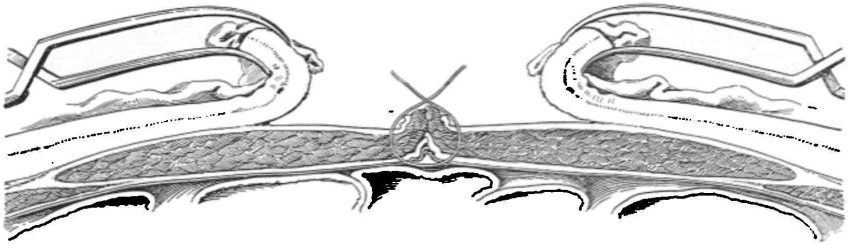

Fig. 17. — Schéma d'une réunion défectueuse, telle qu'elle serait obtenue par la suture en masse et à points séparés.

perfore, d'arrière en avant, le péritoine et l'aponévrose postérieure, le muscle et l'aponévrose antérieure; on rapproche ensuite les deux

lèvres de l'aponévrose seule par une spire superficielle, et ainsi de suite. (fig. 16). C'est ce mode de coaptation que nous allons retrouver dans la suture de l'incision médiane sous-ombilicale.

B. — Région sous-ombilicale médiane.

Nous avons vu, en décrivant l'incision sous-ombilicale médiane, que le bistouri ouvre, sans exception, la gaine d'un des muscles droits.

Si la ligne de réunion paraît ne pas devoir être assez épaisse, il suffit

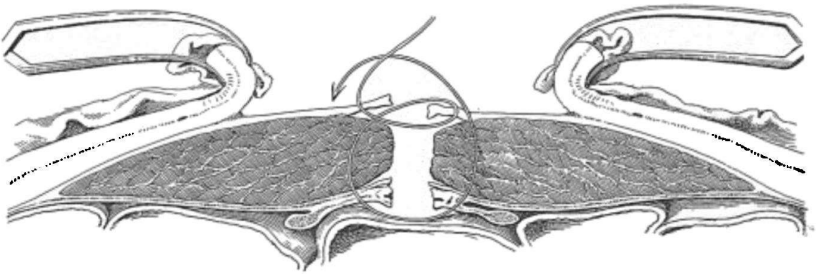

Fig. 18. — Région sous-ombilicale. Surjet de Doyen à spires alternativement superficielles et profondes.

d'ouvrir la gaine du muscle droit de l'autre côté, comme l'indique la figure 18.

L'ancien procédé de suture en masse, qui amincissait la ligne de

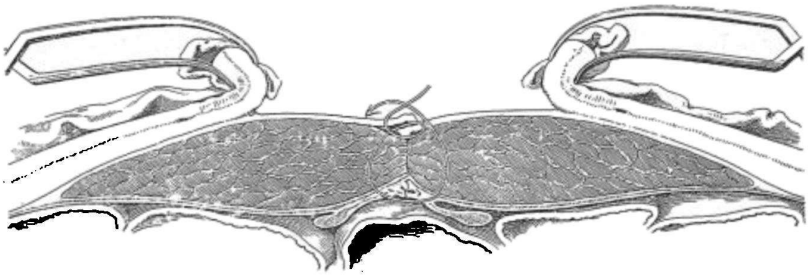

Fig. 19. — Id. Le surjet de Doyen est serré. La coaptation musculo-aponévrotique est faite sur une large surface.

réunion, sans assurer la coaptation des plans correspondants, donnait des résultats déplorables.

L'aiguille doit réunir plan par plan, par le surjet à spires inégales de Doyen, l'aponévrose antérieure, le muscle, l'aponévrose postérieure et le péritoine. La suture se fait, comme il a été décrit ci-dessus, par un surjet à spires alternativement superficielles et profondes. Ce surjet

réalise l'affrontement sur une grande épaisseur. Les spires superficielles, qui imbriquent les bords de l'aponévrose superficielle, assurent la solidité parfaite de la ligne de réunion.

C. — Région abdominale latérale.

Tantôt la suture est complète: tantôt elle est incomplète, parce qu'un organe profond est fixé aux lèvres de la plaie (vésicule biliaire) ou bien parce qu'on laisse un orifice pour le tamponnement partiel de la séreuse. Dans ce cas, il faut placer au moins deux points séparés à la soie au-dessus et au-dessous de la compresse qui sert au tamponnement. Si l'incision est très étendue, on fera, entre ces fils de soie et les commissures de l'incision, un surjet de Doyen, à spires alternativement superficielles et profondes.

FILS DE SURETÉ

Si le surjet de catgut qui assure la réunion paraît devoir être quelque peu tiraillé, il faut placer à sa partie moyenne ou bien à ses deux tiers moyens un ou deux gros fils de soie n° 10. Ces fils de sûreté doivent traverser d'abord, du côté du chirurgien, la peau et les tissus sous-jacents, y compris le péritoine, et ressortir de l'autre côté, après avoir traversé la paroi en totalité, du péritoine à la peau.

Il faut prendre garde que ces fils de soie, lorsqu'on serre le surjet de catgut, ne soient pas bien tendus; en effet une anse intestinale pourrait se trouver pincée au moment où on les nouera. Il est donc nécessaire de placer ces fils avant de commencer le surjet: leurs extrémités sont fixées par des pinces à mors courts; lorsque le surjet de catgut atteint le niveau du premier fil, on serre l'anse de catgut, puis, pendant que l'aide la tient serrée, le chirurgien tire le fil de soie à droite, puis à gauche, afin de tendre parfaitement. De même pour le second fil de soie, s'il y en a deux. Les fils de renforcement ne seront liés qu'après la suture de la peau (voir ci-dessous).

2° SUTURE DE LA PEAU

J'emploie habituellement les agrafes de Michel. Les fils de soie ou de crin de Florence sont réservés aux cas où la peau est trop épaisse et à ceux où la ligne de réunion est tiraillée, par suite de la brièveté ou de la tension des parois abdominales.

Lorsqu'il est nécessaire de laisser une compresse profonde, on doit placer, au-dessus et au-dessous de cette compresse, deux points séparés

comprenant, le premier, la paroi séro-musculo-aponévrotique, le second, toute la paroi abdominale, y compris la peau.

Il est rarement utile de drainer l'épaisseur de la paroi.

LIGATURE DES FILS DE SURETÉ

Nous avons vu que les fils de sûreté ont été tendus pendant la confection du surjet de catgut. On doit les nouer après la suture de la peau. On évitera de serrer le premier nœud, ce qui étranglerait la ligne de réunion. En effet, ces gros fils de soie sont *de simples fils de sûreté;* ils sont destinés à prévenir le tiraillement du surjet de catgut, qui pourrait se produire pendant les vomissements ou par suite du ballonnement. Ils n'ont donc pas besoin d'être étroitement serrés.

PANSEMENT

La ligne de suture est épongée à sec, puis avec une compresse imbibée d'alcool formolé à 2 p. 100. On la recouvre d'une compresse stérilisée et d'une feuille de sparadrap Vigier, qui assure l'occlusion.

DRAINAGE LATÉRAL

Si la plaie est tamponnée, on laisse dépasser au delà du sparadrap occlusif une compresse transversale, qui conduira au dehors le suintement séreux ou purulent.

On recouvre le ventre d'une feuille de gutta-percha laminée et on dispose sur la région abdominale antérieure des vessies de glace. La compresse latérale assure l'écoulement de la sérosité abdominale, qui se fait au-dessous de la feuille de gutta-percha. La sérosité est absorbée par du coton aseptique, placé à droite et à gauche, et maintenu par un bandage de corps.

ABLATION DES AGRAFES ET DES SUTURES

On peut commencer à desserrer les agrafes à partir du quatrième jour. On les enlève du sixième au huitième jour.

On laisse les fils de sûreté jusqu'au dixième ou douzième jour.

Il peut se produire des indications particulières dans certains cas, particulièrement si on a laissé des compresses profondes. Il faut changer ces compresses le deuxième ou le troisième jour lorsqu'elles provoquent de l'irritation réflexe, avec symptômes péritonéaux; sinon on les laissera en place pendant quatre ou cinq jours, jusqu'au moment où la fermeture du péritoine paraîtra certaine.

OPÉRATIONS SUR LA PAROI ABDOMINALE

LÉSIONS TRAUMATIQUES

CONTUSIONS ET PLAIES DE L'ABDOMEN

I° CONTUSIONS

Les contusions de l'abdomen sont superficielles ou profondes. Les contusions superficielles ou pariétales présentent les signes des contusions en général. Elles accompagnent les plaies abdominales produites par des corps contondants; ou bien elles résultent de traumatismes divers.

Les contusions profondes peuvent s'accompagner de déchirure des différents viscères abdominaux. En pratique, si l'on constate une contusion de l'abdomen, il faut toujours songer à la possibilité d'une contusion profonde. En effet, tandis que la présence d'une large ecchymose peut correspondre à une simple contusion de la paroi abdominale, certaines contusions profondes ne se trahissent à l'extérieur par aucun signe appréciable. L'aspect général du blessé est très important : il est rare que les conséquences d'une contusion soient graves lorsque le blessé ne présente pas un état de stupeur très marqué. Cet état de stupeur est caractéristique : il tient à ce que la contusion s'exerce presque toujours sur une large surface et qu'elle intéresse largement les viscères abdominaux.

Lorsque l'aspect du blessé n'est pas inquiétant, il s'agit probablement d'une contusion légère. Il faut néanmoins examiner les urines et les matières fécales, pour voir s'il n'y a pas des traces de sang. Puis on procédera avec précaution à un palper méthodique, pour rechercher s'il n'existe pas une douleur locale immédiate, indiquant que tel ou tel organe a pu être intéressé. L'état du pouls sera judicieusement interprété; dans la contusion légère il est peu modifié, et, s'il a faibli momentanément, il ne tarde pas à se relever. Le traitement de la contusion légère

comprend le repos absolu, la diète, avec un peu de thé au rhum, et des applications de glace sur l'abdomen.

Lorsque le blessé paraît en état de choc intense, et qu'il est dans l'état de « stupeur », il s'agit d'une contusion grave. Là encore il y a des degrés : si le pouls, quoique faible, est encore perceptible, et si le blessé n'a pas perdu connaissance, il faudra, après avoir pratiqué l'examen méthodique indiqué plus haut, tenter le relèvement des forces par les injections massives de sérum artificiel; on fera des piqûres de caféine et de spartéine. Puis on prescrira une diète absolue, des applications de vessies de glace sur le ventre et on surveillera attentivement le malade pour se tenir prêt à intervenir chirurgicalement, si les signes observés devenaient plus précis.

Les cas très graves sont ceux où le blessé, aussitôt l'accident survenu, tombe sans connaissance, où le pouls est filiforme et incomptable, et le choc nerveux considérable. Une assez grande proportion de ces blessés est destinée à mourir. Que peut-on faire pour tenter de les sauver? Faut-il intervenir immédiatement? Il faut savoir tout d'abord que *le malade supportera difficilement l'opération pendant la période de choc nerveux initial et de dépression du pouls.*

Il faut donc relever l'état général par tous les moyens possibles. On réchauffera le blessé par des fomentations chaudes, par des boules d'eau chaude entourées d'une enveloppe de lainage, et on enveloppera les membres dans des couvertures chaudes, sans perdre de vue que cette thérapeutique n'exclut pas les applications de glace sur le ventre, destinées à produire une réfrigération purement locale. Il faut aussi recourir aux injections de caféine, d'huile camphrée et de sérum artificiel.

Dès que le malade a repris connaissance, il faut choisir le moment opportun pour opérer. Nous ferons remarquer que l'opération ne s'impose pas toujours; en effet, l'état primitif de prostration où se trouvait le malade n'est pas fatalement l'indice d'une lésion profonde. Il peut se faire que cet état de prostration ait été produit par l'ébranlement nerveux occasionné par le traumatisme; dans ces cas, le pouls reprend bientôt tous les caractères du pouls normal. Lorsqu'il existe une lésion grave, il est facile d'en être convaincu d'après le facies du blessé, la décoloration des muqueuses et l'état du pouls. Dans le cas de rupture de l'intestin, la dépression du pouls prend le caractère péritonéal (pouls petit et très fréquent); les yeux sont cernés, le nez pincé, la respiration est anxieuse, et il y a de la tendance aux vomissements. Quand il y a simplement hémorrhagie interne, le pouls est petit et rapide et les muqueuses sont décolorées, mais l'habitus extérieur est moins

inquiétant, au début de l'hémorrhagie péritonéale, que dans la péritonite suraiguë. Lorsque le facies est mauvais et que le pouls présente une tendance à faiblir, il faut opérer avant la fin des douze premières heures.

Aux signes péritonéaux peuvent s'ajouter de l'hématurie et de l'infiltration lombaire d'urine, qui indiquent une lésion du rein ou de la vessie. Si le malade n'a pas uriné, il faut pratiquer le cathétérisme de la vessie. Il ne faut pas oublier enfin que les contusions de l'abdomen peuvent s'accompagner de fracture du bassin.

Dès que l'intervention est décidée, il faut procéder à la laparotomie. Le malade sera transporté sur un brancard, pour éviter toute secousse.

On commencera l'anesthésie au chlorure d'éthyle, pour la continuer au chloroforme. Le ventre est ouvert sur la ligne médiane, de l'ombilic au pubis, le malade étant dans la position horizontale. Si l'on ne trouve pas d'épanchement abdominal, il faut soulever les lèvres de la plaie avec des écarteurs, pour explorer rapidement les parties profondes dans un ordre déterminé: le petit bassin d'abord, ensuite, la fosse iliaque droite, le flanc droit et la région sous-hépatique, puis la fosse iliaque gauche, le flanc gauche et la région gastro-splénique. Si l'on ne trouve rien, on referme le ventre. L'opération, faite avec asepsie, ne présente aucune gravité.

S'il existe du liquide, il faut éponger avec soin toutes les parties de la cavité abdominale dans l'ordre précité, en laissant des compresses sèches dans les parties déjà examinées, pendant qu'on explore les autres régions. Il peut être nécessaire de prolonger l'incision en haut, jusqu'à l'appendice xiphoïde. L'opération n'a de chances de succès que si elle est pratiquée avant l'apparition du ballonnement du ventre.

Le lavage du péritoine n'est indiqué que s'il existe du sang aseptique; *s'il y a la moindre trace de perforation intestinale et d'infection, le lavage du péritoine est très dangereux, car il ne servirait qu'à disséminer les microbes pathogènes.*

Si l'on constate une lésion de l'intestin, même superficielle, on placera un surjet séro-séreux. Si la déchirure est plus étendue et totale, elle sera traitée par la suture, à la condition que l'état de résistance du blessé le comporte. S'il faut se hâter, on établira un anus artificiel temporaire. Celui-ci sera fait au point le plus propice : soit au voisinage du pubis, soit par un orifice latéral pratiqué à cet effet, et par lequel on fera sortir l'anse intestinale blessée, pour la maintenir au dehors en traversant son mésentère avec une compresse.

La rupture de la vésicule biliaire sera traitée par le tamponnement

et par la suture à la paroi abdominale. La rupture des voies biliaires principales sera traitée aussi par le tamponnement, ou bien, s'il s'agit du cholédoque, par la ligature, à condition de pratiquer sur la vésicule une fistule biliaire temporaire.

Les déchirures du foie peuvent être tamponnées ou suturées, suivant leur étendue. La rate, dans le cas d'écrasement, pourra être extirpée après ligature du pédicule; il est bien connu que l'ablation de la rate normale, dans les traumatismes, est remarquablement bénigne.

Le drainage peut être pratiqué avec des drains de verre aseptiques, soit au travers du périnée, pour le petit bassin, ou bien à travers les flancs, pour les parties supérieures du péritoine.

On peut aussi drainer le cul-de-sac Douglas avec des compresses introduites par une incision iliaque droite, comme on le fait dans l'appendicite.

Pour les suites opératoires, on recouvrira la suture de gaze aseptique, puis d'un emplâtre de sparadrap Vigier, par-dessus lequel on appliquera cinq vessies de glaces longuettes, superposées du pubis à l'épigastre, on placera une compresse latérale pour le drainage (v. p. 14). Diète absolue de liquides, injections de sérum, de caféine, de spartéine, etc., et, au bout de vingt-quatre heures, thé au rhum, si le malade n'a pas tendance à vomir.

2° PLAIES

Les plaies de l'abdomen résultent de blessures par instruments piquants, tranchants ou contondants, ou bien par des projectiles provenant d'armes à feu.

On les divise en plaies *non pénétrantes* et en plaies *pénétrantes*, suivant qu'elles intéressent la paroi seule ou qu'elles ont pénétré dans la cavité péritonéale.

Plus l'orifice de pénétration est étroit, et plus il est difficile de savoir si l'on est en présence d'une plaie pénétrante. Les signes cliniques invoqués pour leur diagnostic, tels que l'issue de gaz ou de matières fécales, ne sont souvent observés qu'au bout de quelques jours, c'est-à-dire trop tard pour qu'il soit possible d'intervenir utilement.

Il n'y a aucun doute sur la blessure du péritoine, lorsqu'on peut constater l'issue immédiate, à travers la plaie, d'une frange épiploïque ou d'une portion d'intestin. Si ce signe certain n'existe pas, il importe de rechercher, au premier examen du malade, si la plaie est pénétrante ou non. L'habitus extérieur présenté par le blessé peut être très trom-

peur dans le cas de plaie pénétrante, surtout si celle-ci est très petite : après une chute momentanée du pouls, accompagnée de pâleur du visage, l'état général peut se relever: comme la douleur est souvent très minime, le blessé peut paraître hors de danger pendant deux ou trois jours. Dans ces cas, la péritonite septique se déclare insidieusement, et l'on risque d'intervenir trop tard.

Quel que soit l'objet vulnérant, instrument piquant, coupant, contondant ou projectile d'arme à feu, il y sera toujours utile de se faire présenter le corps vulnérant, dans les cas où cela sera possible; on exigera, dans le cas de plaie par arme à feu, l'arme et sa munition.

On ne doit jamais sonder une plaie de l'abdomen: on s'exposerait, en effet, à faire courir au malade des risques beaucoup plus considérables qu'en pratiquant la laparotomie. On fera la radiographie s'il s'agit d'une plaie par arme à feu sans orifice de sortie, et si le projectile se trouve dans le corps.

L'opération est donc la règle. En effet, si la plaie est superficielle, on ne peut s'en assurer qu'en anesthésiant le blessé et en agrandissant l'orifice cutané.

Lorsqu'il y a lieu de croire que la plaie est pénétrante, il faut agir comme si l'on était certain de la blessure du péritoine. Le malade doit être anesthésié, et le chirurgien doit se tenir prêt à faire la laparotomie. Il commence par inciser longitudinalement le foyer traumatique.

Si l'on constate que le péritoine n'est pas atteint, on pratique la suture, avec ou sans tamponnement partiel de la plaie.

Si la séreuse est atteinte, on pratique la laparotomie médiane. L'incision exploratrice primitive sera tamponnée provisoirement.

Dès que le ventre est ouvert, il faut éponger avec des compresses les liquides épanchés, en prenant soin de ne pas les disséminer dans la séreuse, et de protéger par de larges compresses les parties de la cavité abdominale qui sont restées indemnes.

La direction primitive du trajet pariétal de l'instrument vulnérant, qu'on reconnaît en l'incisant, indique à peu près quels peuvent être les organes blessés.

Suivant qu'il s'agit du foie, de la rate, de l'intestin, de la vessie, il faut isoler le plus rapidement possible le point lésé; on traitera de préférence les perforations par la suture. Il ne faut pas oublier, dans les cas de plaie par arme à feu, et lorsque le projectile n'a pas traversé le blessé de part en part, que le foyer postérieur doit être recherché et drainé. Il est donc *indispensable*, pour éviter la péritonite secondaire, de rechercher l'orifice postérieur du péritoine; et si l'on ne trouve pas

le projectile, il ne faut pas craindre de pratiquer une contre-ouverture dans la paroi postérieure, c'est-à-dire dans la région dorsale, pour permettre le tamponnement et le drainage de ce côté.

Depuis la découverte des rayons X, la recherche des corps étrangers est simplifiée; il ne faudra donc pas négliger de recourir à la radiographie ou à la radioscopie toutes les fois que cela sera possible, c'est-à dire lorsque cette exploration pourra être faite sans occasionner un retard irrémédiable.

L'intervention, s'il s'agit d'une balle de revolver ou d'une plaie par instrument piquant, doit être faite aussi près que possible du moment de l'accident, et en prenant la précaution d'éviter tout déplacement du blessé; les secousses du transport pourraient en effet favoriser l'épanchement des liquides viscéraux dans le péritoine.

Après fermeture du ventre, la suture sera recouverte d'une compresse stérilisée de sparadrap Vigier et de vessies de glace, en observant les mêmes précautions que pour la laparotomie après les contusions de l'abdomen.

LÉSIONS INFLAMMATOIRES

PHLEGMONS ET ABCÈS DES PAROIS ABDOMINALES

Les phlegmons ou abcès chauds des parois abdominales se reconnaissent aux signes bien connus des abcès superficiels : rougeur, chaleur, tuméfaction, élancements douloureux, fluctuation.

Les phlegmons sous-aponévrotiques se produisent fréquemment au cours d'affections microbiennes variées; tels les abcès de la gaine du grand droit, au cours de la fièvre typhoïde.

Les abcès typhiques des muscles droits et de l'abdomen sont tantôt des abcès à bacille d'Eberth pur, tantôt des abcès provenant d'une infection secondaire par le staphylocoque, par le bacterium coli, etc.

Le diagnostic d'*abcès de la paroi* est en général facile pour un clinicien expérimenté.

Traitement général.

On limitera l'infection par l'administration buccale et par les injections sous-cutanées de Mycolysine, qui peuvent entraver l'évolution de l'abcès. Si le pus se collecte, on pratiquera l'opération.

OPÉRATION

Incision et évacuation du foyer. — Examen bactériologique du pus et injections de Mycolysine.

La fétidité du pus est fréquente, malgré l'éloignement relatif de l'intestin. Cette particularité est sans gravité.

PHLEGMONS PROFONDS SOUS-PÉRITONÉAUX ET ABCÈS PÉRITONÉAUX ENKYSTÉS

Les suppurations juxta-péritonéales et les abcès enkystés du péritoine se produisent à certains lieux d'élection et sont : 1° l'abcès sous-phrénique; 2° le phlegmon sous-ombilical; 3° les abcès iliaques; 4° le phlegmon de la cavité de Retzius ou prévésical; 5° l'abcès périnéphrétique. L'intervention est très analogue dans ces différents cas. On associera à l'opération les injections sous-cutanées de Mycolysine.

1° Abcès sous-phrénique.

L'abcès sous-phrénique a souvent une marche lente et insidieuse.

Les abcès sous-phréniques comprennent toutes les collections purulentes qui se produisent au voisinage immédiat du diaphragme, pour apparaître au rebord des fausses côtes. Parmi les abcès sous-phréniques qu'il nous a été donné d'ouvrir, quelques-uns provenaient de la région du ligament suspenseur du foie; d'autres paraissaient être des abcès péritonéaux enkystés, ayant pour point de départ une ulcération de la petite courbure de l'estomac. L'un d'eux contenait une volumineuse arête de poisson. Certaines de ces collections sont très volumineuses.

2° Phlegmon sous-ombilical.

La collection purulente se forme au-dessous de la ligne blanche, en arrière de la gaine des muscles droits; la tuméfaction, qui est à peu près médiane, s'arrête à une distance variable au-dessus du pubis.

L'incision doit se faire sur la ligne blanche, au point le plus fluctuant; on prolongera l'incision jusqu'à la limite inférieure de la poche.

OPÉRATION

Incision de 5 à 6 centimètres au point le plus saillant de la collection et comprenant toute la paroi abdominale, jusqu'au péritoine.

Ponction de la poche avec des ciseaux mousses et agrandissement de l'orifice par divulsion. Évacuation du pus, tamponnement aseptique et drainage. On ne doit pas faire de lavage avant le 6e ou le 7e jour.

3° Abcès iliaques.

On a longtemps confondu les véritables phlegmons sous-péritonéaux de la fosse iliaque avec les abcès de la gaine du muscle psoas iliaque et avec les collections péritonéales enkystées de l'appendicite.

Si nous étudions les collections iliaques de la profondeur à la super-

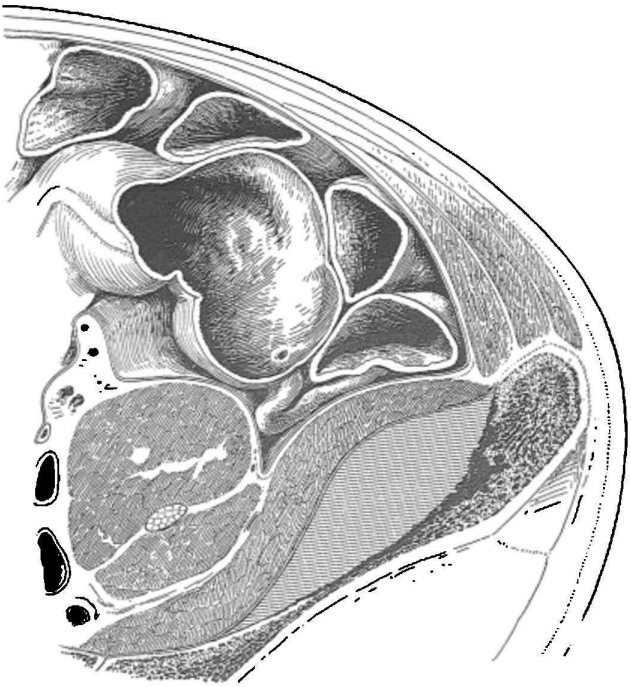

Fig. 20. — Abcès froid sous-périostique de la fosse iliaque.

ficie, nous avons à mentionner d'abord l'abcès sous-périostique qui est généralement un abcès froid (fig. 20), et très exceptionnellement une ostéomyélite de la fosse iliaque interne. La collection peut siéger au-dessus du périoste, dans la gaine du psoas iliaque (fig. 21). Elle est alors : tantôt un abcès froid ossifluent émanant d'une tuberculose de la partie latérale des corps vertébraux de la 12e dorsale et de la 1re lombaire, tantôt un abcès chaud du muscle, ou psoitis à staphylocoques. Un tel abcès peut provenir également d'une ostéomyélite latérale des mêmes corps vertébraux. Lorsque l'abcès siège au-dessus de l'aponévrose iliaque, entre le fascia iliaca et le péritoine, il s'agit généralement d'une collection purulente d'origine appendiculaire. Souvent l'appendice, au

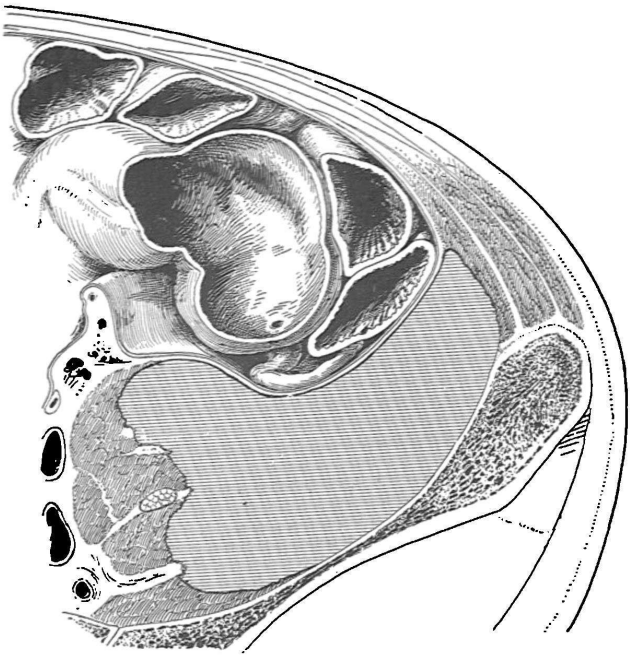

FIG. 21. — Abcès de la gaine du psoas iliaque, entre le fascia iliaca et le périoste.

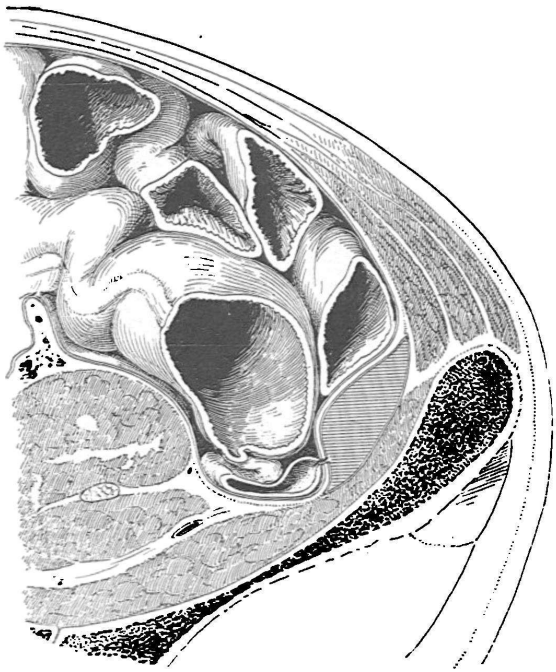

FIG. 22. — Abcès péri-appendiculaire sous-péritonéal de petit volume.

moment de se perforer, adhère au péritoine pariétal, et le pus perfore le feuillet séreux, pour pénétrer dans l'espace celluleux sous-péritonéal, qu'il peut décoller sur une certaine étendue en avant du fascia transversalis et de la paroi abdominale (fig. 22 et 23). L'abcès péri-appendiculaire

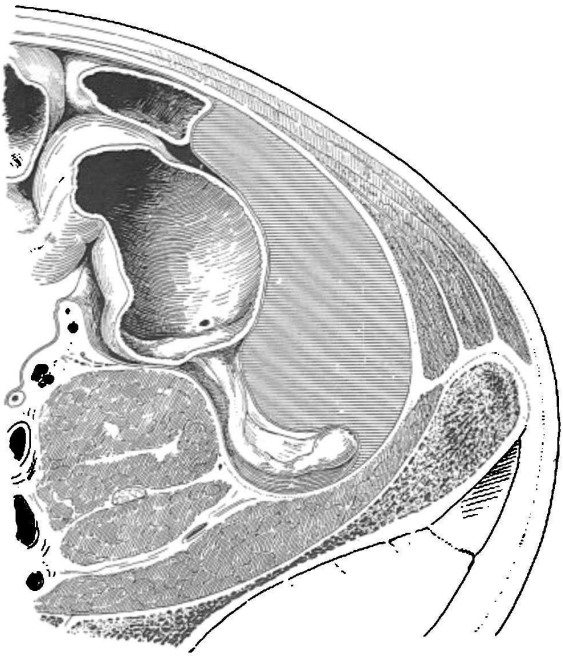

Fig. 23. — Id. La collection a décollé le péritoine de la paroi abdominale sur une grande étendue.

peut aussi se former dans la séreuse, où il s'enkyste, dans la région la plus externe de la fosse iliaque (fig. 24).

A. — ABCÈS PAR CONGESTION ET ABCÈS SOUS-PÉRIOSTIQUES

Les abcès sous-périostiques et les abcès par congestion de la fosse iliaque interne sont presque toujours de nature tuberculeuse. Les premiers proviennent de l'os iliaque; les seconds occupent au contraire la loge du muscle iliaque et proviennent d'une lésion vertébrale située au niveau des attaches du muscle. Ces derniers forment généralement une saillie assez considérable au-dessus de l'arcade crurale, et ils contiennent une grande quantité de pus. Très souvent, on observe en

même temps une saillie fluctuante au voisinage du petit trochanter du fémur, à la partie supérieure et interne de la cuisse.

OPÉRATION

1er Temps. — Incision parallèle à l'arcade crurale au point le plus fluctuant. La section des muscles doit être faite tout près de l'arcade, afin d'éviter sûrement le péritoine.

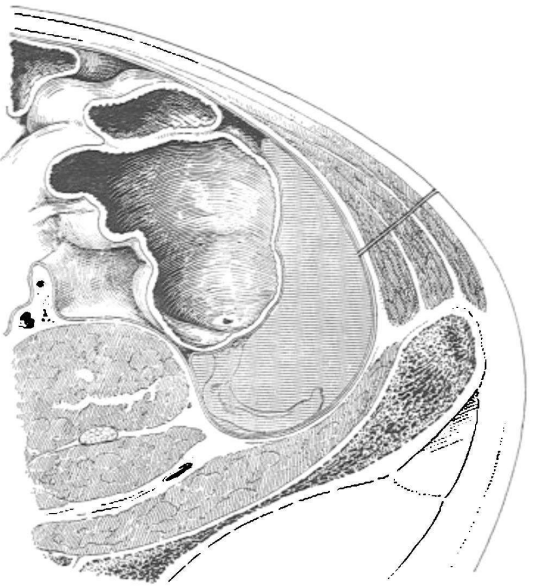

Fig. 24. — Abcès péri-appendiculaire intra-péritonéal enkysté. Les deux traits montrent l'endroit de l'incision.

2e Temps. — La lèvre supérieure de la plaie superficielle et musculaire est refoulée en haut avec une compresse et l'on reconnaît la paroi fluctuante de la poche, constituée par le fascia iliaca.

3e Temps. — Ponction de la poche sur l'index avec les ciseaux mousses, évacuation du pus et agrandissement de l'orifice par divulsion.

Le pus tuberculeux est généralement séreux, peu homogène, et il contient des grumeaux fibrineux caractéristiques. Il s'agit alors de rechercher si l'abcès siège dans la loge du muscle psoas-iliaque ou s'il est sous-périostique.

Abcès par congestion.

S'il s'agit d'un abcès vertébral, on recherchera toutes les anfractuosités de la poche. Souvent il faudra inciser un prolongement crural au

Fig. 25. — Incision iliaque, pour l'abord de toutes les collections purulentes de la fosse iliaque interne. 1er temps. Section de la peau.

niveau du petit trochanter, et quelquefois un prolongement postérieur. Il peut arriver que l'on soit obligé de faire une contre-ouverture en arrière et en haut, immédiatement au-dessus de l'articulation sacro-iliaque.

Abcès froids sous-périostiques.

Lorsqu'il s'agit d'une ostéite tuberculeuse de la fosse iliaque interne, l'instrument traverse la gaine du muscle iliaque et perfore le périoste ;

Fig. 26. — Id. 2e temps. Section de l'aponévrose superficielle, du grand oblique, du petit oblique et du transverse. On aperçoit au fond de la plaie le fascia transversalis et le péritoine.

l'index reconnaît au fond de la plaie la surface osseuse dénudée.

4e Temps. — Toilette de la poche et tamponnement aseptique. On instituera la vaccination antituberculeuse par la Phymalose.

B. — PSOÏTIS

La suppuration de la gaine du psoas paraît être causée très fréquemment par une ostéomyélite infectieuse des parties latérales des vertèbres lombaires. Dans presque tous les cas qu'il m'a été donné d'observer, il s'agissait de sujets jeunes, infectés par le staphylocoque blanc ou doré. Si la collection se produit dans la fosse iliaque gauche, et si l'on

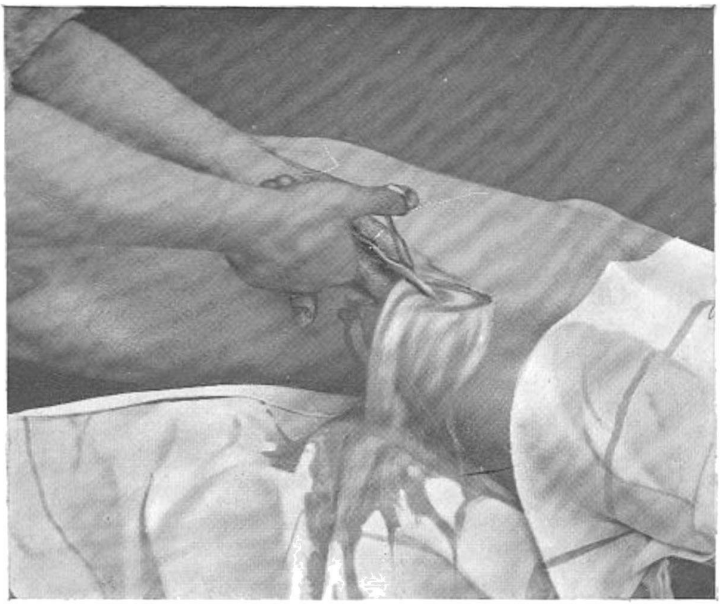

Fig. 27. — Psoïtis suppurée. Incision iliaque. Ponction du foyer avec les ciseaux mousses et agrandissement de l'orifice par divulsion.

observe parmi les symptômes une rétraction douloureuse de la cuisse avec attitude du membre en demi-flexion, le diagnostic n'est guère douteux.

A droite, il faut faire le diagnostic différentiel avec le phlegmon péri-cæcal. La marche lente et insidieuse de l'affection et les commémoratifs suffisent le plus souvent.

Les collections purulentes de la gaine du psoas font saillie au niveau de l'arcade crurale.

OPÉRATION

1er Temps. — Incision parallèle à l'arcade crurale, au point le plus fluctuant.

2e *Temps*. — Refoulement du péritoine avec une compresse. et découverte du fascia iliaca.

3e *Temps*. — Ponction de la poche, en se guidant sur l'index, avec les ciseaux mousses; le pus s'écoule, et l'on agrandit l'ouverture par divulsion.

4e *Temps*. — Évacuation du foyer, tamponnement, et drainage avec de gros drains de verre. Examen microscopique du pus. Injections sous-cutanées de Mycolysine.

C. — PHLEGMON ILIAQUE

Le phlegmon proprement dit de la fosse iliaque, qui siège en avant du fascia iliaca, s'observe généralement du côté droit, c'est-à-dire du côté du cæcum.

L'étiologie est aujourd'hui bien connue. Qu'il s'agisse d'un phlegmon sous-péritonéal ou d'une péritonite iliaque, le point de départ est presque sans exception une appendicite. Que l'appendice ait été atteint de lymphangite simple ou calculeuse, qu'il y ait ou non abcès de l'appendice à cavité close, la suppuration se localise d'autant mieux que le point le plus malade de l'appendice se trouve plus rapproché de la paroi abdominale. C'est ainsi que les appendices dont l'extrémité ascendante vient se loger dans le sinus cæco-pariétal n'occasionnent presque jamais de péritonite généralisée.

Ceci établi, on comprendra que le phlegmon iliaque vrai soit fréquemment précédé de crises d'appendicite à répétition.

L'évolution est très variable; cependant, dès que le pus commence à se collecter, il est rare qu'on ne perçoive pas dans les 5 ou 6 premiers jours une tuméfaction profonde, douloureuse et caractéristique.

A quel moment convient-il d'intervenir? Avant l'antisepsie on attendait, pour la psoïtis comme pour le phlegmon iliaque proprement dit, que le pus vînt au voisinage de la peau.

Actuellement, l'évacuation d'une collection profonde étant sans danger, si on la fait d'après une bonne technique, il convient d'intervenir dès que le diagnostic est certain.

OPÉRATION

1er *Temps*. — Incision parallèle à l'arcade crurale, à 15 à 20 millimètres d'elle, comprenant toutes les couches jusqu'au péritoine; hémostase des vaisseaux qui saignent.

2e *Temps*. — Deux cas peuvent se présenter : ou bien les adhérences

existent jusqu'au contact de la paroi abdominale, ou bien l'abcès est situé sous le cæcum et à une certaine profondeur.

1er Cas.

Le foyer est superficiel. — Si la suppuration s'est produite sous la séreuse (fig. 23), ou bien si les adhérences se sont étendues jusqu'au

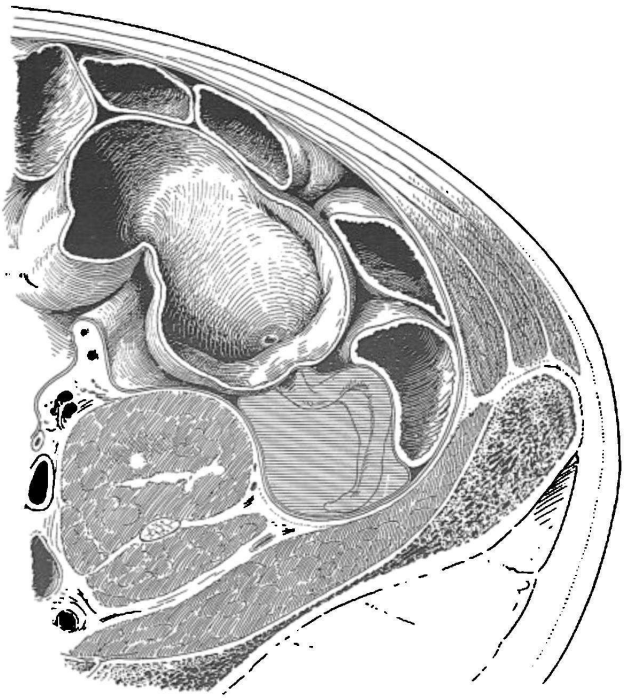

Fig. 28. — Abcès péritonéal enkysté péri-appendiculaire profond. L'ouverture de l'abcès exige l'incision du péritoine.

contact de la paroi abdominale antérieure (fig. 24), le pus vient faire saillie immédiatement au contact de l'arcade crurale : on plonge les ciseaux mousses au point fluctuant, le pus s'écoule sans qu'on ait ouvert la grande cavité péritonéale, fermée par des adhérences, et on agrandit l'orifice par divulsion. Tamponnement aseptique et drainage.

2e Cas.

Le foyer est profond. — Ma technique est uniforme : lorsque je ne trouve pas le pus du premier coup, j'incise le péritoine aseptiquement, je découvre le cæcum et j'explore la masse indurée.

Dès que j'ai reconnu la situation de l'abcès, je place dans la plaie, pour protéger le péritoine contre toute infection, 3 ou 4 compresses, fixées chacune par une pince-érigne, et je décolle le cæcum, qui adhère au fascia iliaca. Le doigt peut ne rencontrer le pus qu'à plusieurs centimètres de profondeur. Il faut le chercher soit en dedans, vers le promontoire, au-dessous du cæcum, soit en haut, vers le foie, entre le

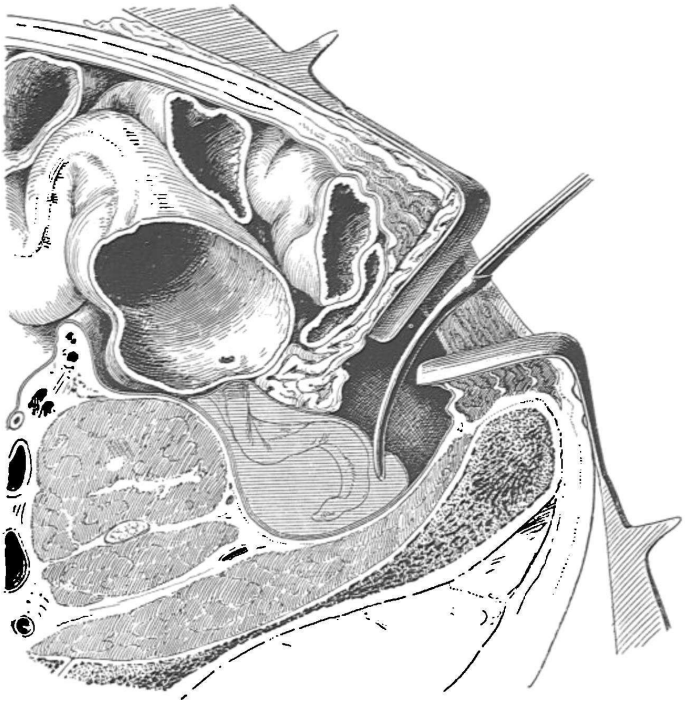

Fig. 29. — Id. Découverte de l'abcès après ouverture de la séreuse. La grande cavité péritonéale est protégée par une compresse aseptique.

cæcum et la paroi abdominale, soit en dedans et en bas, suivant la topographie de la masse inflammatoire. Lorsque le pus apparaît, l'orifice est agrandi par divulsion, on évacue le foyer, et on le tamponne, puis on place au-dessous de la mèche un drain de verre. Le champ opératoire est alors épongé avec soin, on retire les compresses intra-péritonéales et on ferme partiellement la plaie, en prenant soin de clore la séreuse par quelques points de suture et par un tamponnement superficiel avec une compresse aseptique.

Lorsque le phlegmon est volumineux, il faut se contenter d'ouvrir,

d'évacuer et de tamponner le foyer; la recherche de l'appendice est reportée à une date ultérieure.

La présence d'un abcès iliaque de petit volume ne contre-indique aucunement la résection immédiate de l'appendice, que l'on extirpe généralement après simple ligature du moignon. En effet, les adhérences profondes du cæcum et la friabilité de ses parois enflammées empêchent généralement de réaliser l'exclusion du moignon appendi-

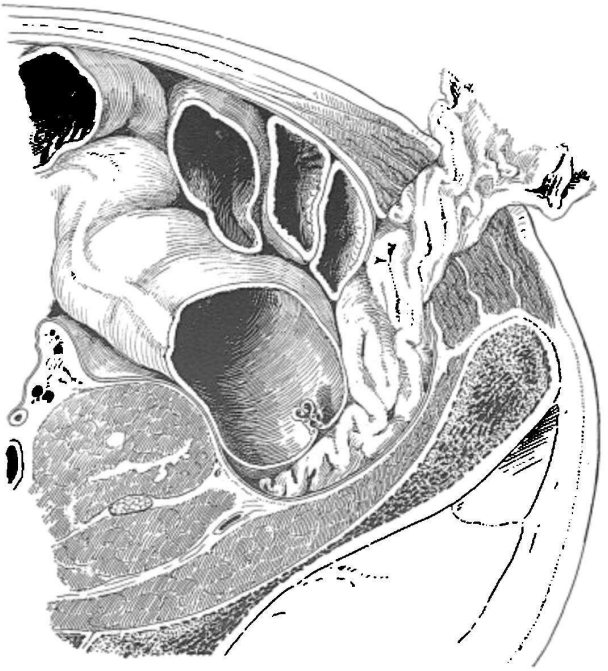

Fig. 30. — Id. L'appendice, qui nageait dans le pus, a été réséqué. Tamponnement aseptique de la plaie.

culaire sous une double suture en cordon de bourse comme elle est représentée en coupe sur la figure 30. On traite la plaie par le tamponnement, après suture partielle.

Le tamponnement est enlevé le 2e ou le 3e jour, si le ballonnement et les symptômes généraux ne se sont pas amendés.

En effet, le doigt peut découvrir dans les profondeurs un foyer profond, dont l'orifice sera agrandi par divulsion. Sinon on n'enlève les compresses profondes que vers le 4e ou le 5e jour. On fera chaque jour une ou plusieurs injections sous-cutanées de Mycolysine.

4° Phlegmon de la cavité de Retzius.

La localisation des douleurs, les troubles du côté de la vessie et surtout la palpation, qui dénote un empâtement sus-pelvien profond, permettent de reconnaître sans difficulté le phlegmon de la cavité de Retzius. Si l'on ne croit pas devoir intervenir immédiatement, on couvrira le ventre de glace, pour limiter les phénomènes péritonéaux, et on fera des injections sous-cutanées de Mycolysine.

On interviendra si la résolution n'a pas lieu.

OPÉRATION

Incision verticale sus-pubienne, comme pour la taille hypogastrique. Ouverture du foyer par divulsion, avec les ciseaux mousses.

5° Phlegmon péri-néphrétique.

Le phlegmon péri-néphrétique se manifeste par les symptômes subjectifs habituels des suppurations profondes : fièvre, élancements locaux, empâtement, œdème inflammatoire, douleur à l'exploration. La suppuration se collecte du 8e au 12e jour; elle chemine très lentement vers l'extérieur.

OPÉRATION

1er Temps. — Incision oblique, longeant la masse sacro-lombaire, pour se diriger vers la crête iliaque, et comprenant les aponévroses superficielles, puis l'aponévrose du muscle carré des lombes.

2e Temps. — Exploration du foyer, ponction avec les ciseaux mousses et, dès que le pus s'écoule, élargissement de l'orifice par divulsion.

3e Temps. — Tamponnement, drainage. On devra pratiquer l'examen bactériologique du pus, afin d'en retirer les indications thérapeutiques particulières à certaines infections microbiennes. Injections de Mycolysine.

ACTINOMYCOSE DES PAROIS ABDOMINALES

Les suppurations actinomycosiques peuvent s'observer au niveau des parois abdominales. J'ai opéré près de Reims, il y a quatorze ans, un phlegmon iliaque actinomycosique qui a été décrit dans la thèse de mon élève le Dr Roussel, en 1891, et qui s'est terminé par une infection généralisée.

J'ai observé plus récemment, à Reims également, un cas d'actino-

mycose du rein ; il y avait eu un abcès péri-néphrétique : cet abcès s'était ouvert longtemps auparavant et il était demeuré fistuleux. En opérant cette fistule, je suis arrivé sur un rein de petit volume, rétracté et suppuré, atteint d'actinomycose, comme le démontra l'examen microscopique. La plaie fut tamponnée, et elle se cicatrisa parfaitement.

MALFORMATIONS CONGÉNITALES ET ACQUISES

HERNIES ABDOMINALES

Toute hernie, serait-elle indolente, est justiciable d'une intervention chirurgicale, qui a pour but la réduction du viscère hernié, la résection du sac après ligature du collet, et la suture de l'orifice musculo-aponévrotique. L'opération de la hernie étranglée devient et deviendra de plus en plus rare, à mesure que les médecins et les chirurgiens auront appris que la cure radicale des hernies, faite d'après une bonne technique, est une opération inoffensive, et qu'elle donne des résultats constants.

Nous décrirons tout d'abord l'opération dans les cas *de hernie étranglée*, et nous étudierons dans un chapitre spécial *la cure radicale* des hernies, faite de propos délibéré, en dehors de l'étranglement.

OPÉRATION DE LA HERNIE ÉTRANGLÉE

A. — Hernie ombilicale étranglée.

L'étranglement de la hernie ombilicale a été longtemps contesté. Il est exact que les hernies ombilicales volumineuses peuvent être le siège d'une véritable obstruction par l'accumulation de matières alimentaires mal digérées dans les anses herniées, qui sont fréquemment coudées et adhérentes. Mais l'étranglement vrai de la hernie ombilicale n'en existe pas moins. Je l'ai observé plusieurs fois, dans des cas de hernie ombilicale de petit volume, de la grosseur d'un œuf ou d'une orange. Dans ces cas, l'étranglement était causé par le collet du sac, qui était mince et tranchant.

Si la hernie est volumineuse, le sac présente généralement des brides fibreuses et des loges secondaires. En pareil cas, l'étranglement peut être multiple. Il se produit à la fois au niveau du collet du sac et au niveau des brides fibreuses ; ces brides divisent le sac en un certain nombre de diverticules, dont l'orifice est plus ou moins rétréci.

Les signes de l'étranglement de la hernie ombilicale sont, dans le

cas où la hernie est depuis longtemps irréductible. la tuméfaction. la

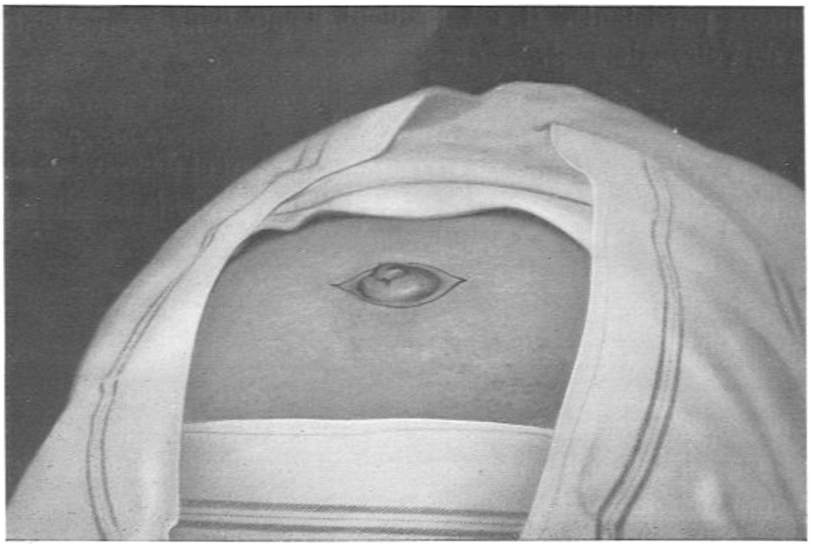

Fig. 31. — Petite hernie ombilicale étranglée. Tracé de l'incision cutanée.

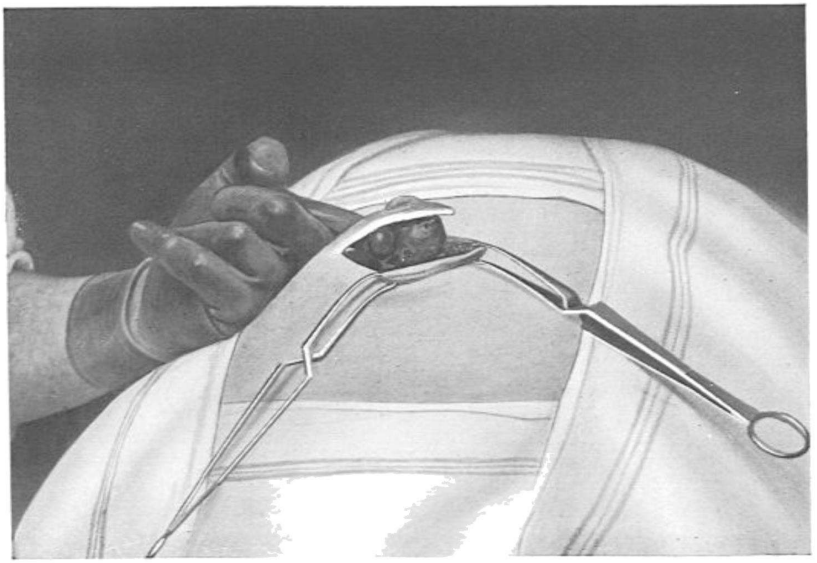

Fig. 32. — Id. La peau est presque sectionnée. Dégagement du sac.

douleur et les vomissements. Les vomissements peuvent ne survenir que tardivement: notons aussi que le sphacèle de l'intestin peut s'éta-

blir très vite et insidieusement. On doit donc intervenir dans la hernie ombilicale dès que le sac se tuméfie et devient le siège de phénomènes douloureux persistants. Il est prudent d'agir dans les 48 premières heures de l'étranglement.

OPÉRATION

1er Temps. — Incision transversale de la peau et découverte du sac, qui doit être abordé avec prudence, car l'épaisseur de la couche cellulo-cutanée qui le recouvre est très irrégulière.

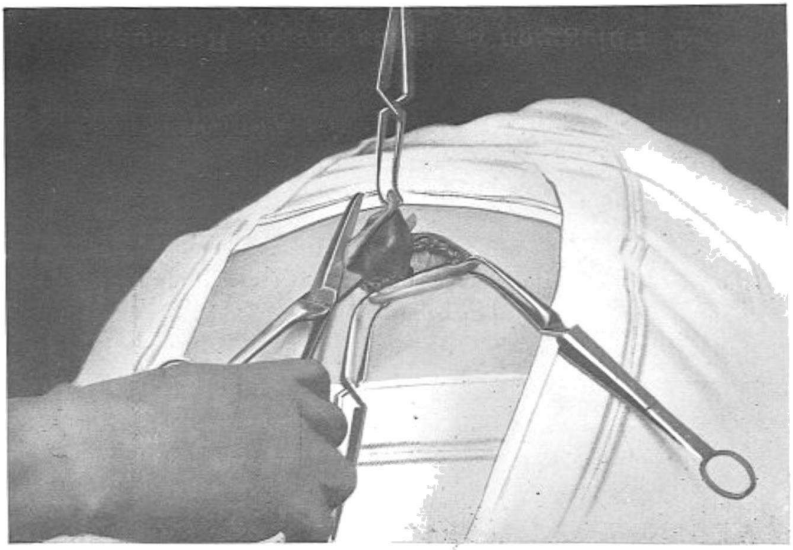

Fig. 33. — Id. Section du dernier pont cutané, sur le côté droit du sac.

2e Temps. — Le sac, mis à découvert, est incisé, et l'orifice est agrandi avec les ciseaux mousses, sur l'extrémité de l'index gauche. L'incision doit être prolongée sur toute l'étendue du sac, de droite à gauche.

3e Temps. — Le contenu de la hernie est examiné avec soin. Il y a fréquemment des adhérences épiploïques et intestinales, et les vieux sacs ombilicaux se subdivisent en plusieurs loges secondaires, dont l'orifice peut être assez étroit.

Quand les loges secondaires ont été ouvertes et que le contenu de la hernie est devenu tout à fait libre, il faut s'assurer qu'il n'existe pas de nouvelles adhérences au pourtour du collet du sac, qui doit être exploré avec le plus grand soin. On fait alors, s'il y a lieu, la résection de l'épiploon, en le divisant en 2 ou 3 pédicules, qui sont liés à la

soie fine, après écrasement extemporané. On pratique ensuite l'hémo-

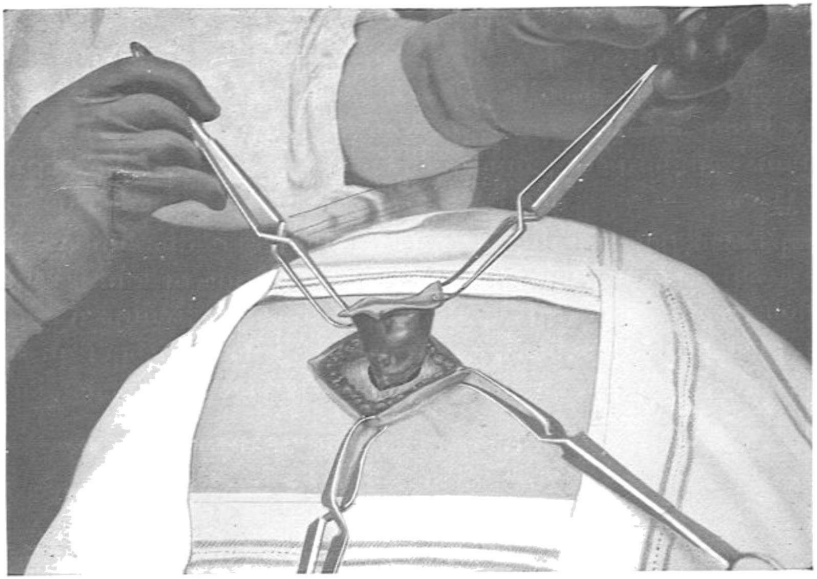

Fig. 34. — Id. Aspect du sac herniaire et de ses loges.

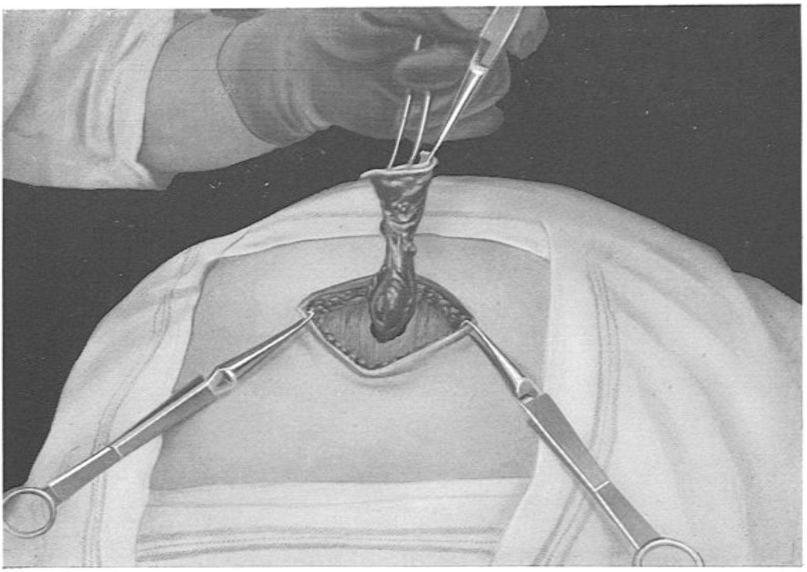

Fig. 35. — Id. Les attaches du collet du sac péritonéal avec l'orifice aponévrotique ont été sectionnées.

stase des points adhérents de la surface de l'intestin, en plaçant quelques points de suture en cordon de bourse ou bien en surjet.

4e Temps. — Pour faciliter la réduction. il faut agrandir l'orifice herniaire. Le chirurgien introduit dans le collet du sac, soit en haut,

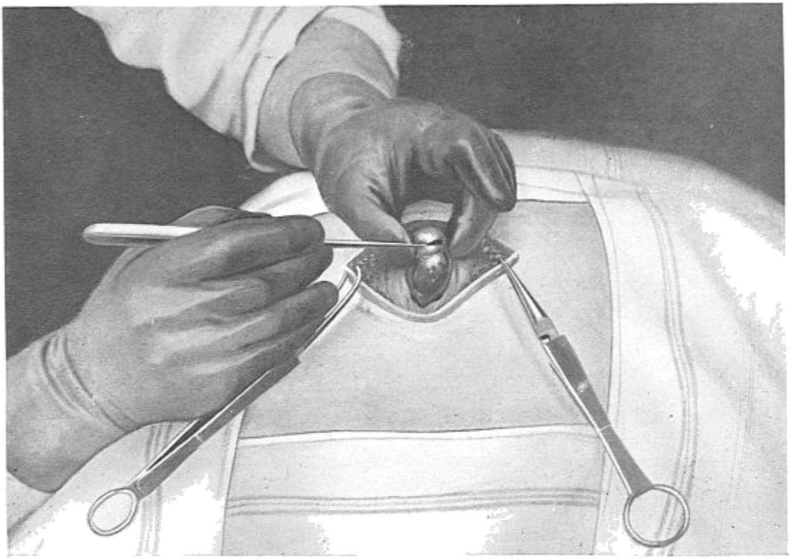

Fig. 36. — Id. Incision et extirpation du sac.

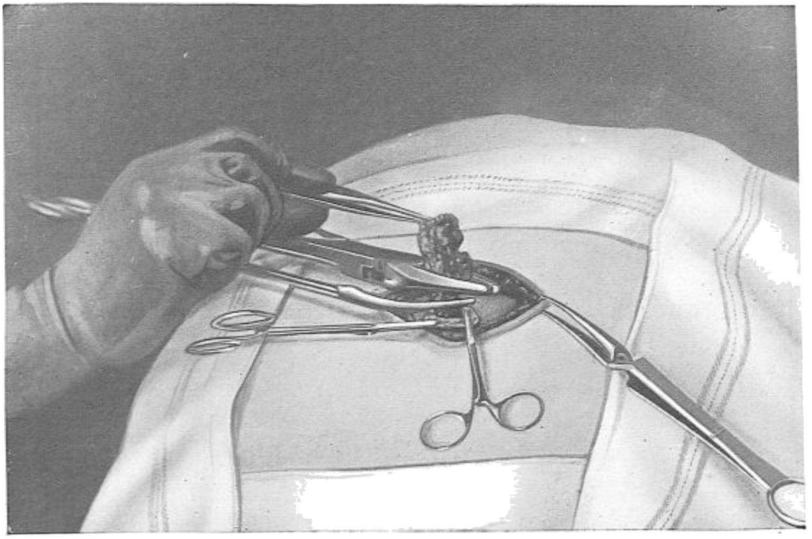

Fig. 37. — Id. Écrasement et résection de l'épiploon.

soit latéralement, les mors d'une longue pince courbe, en prenant soin que l'extrémité vienne raser exactement le péritoine pariétal, ce qui est

très facile. Saisissant alors les branches de la pince des deux mains, il l'élève, comme s'il cherchait à soulever le malade du lit d'opération.

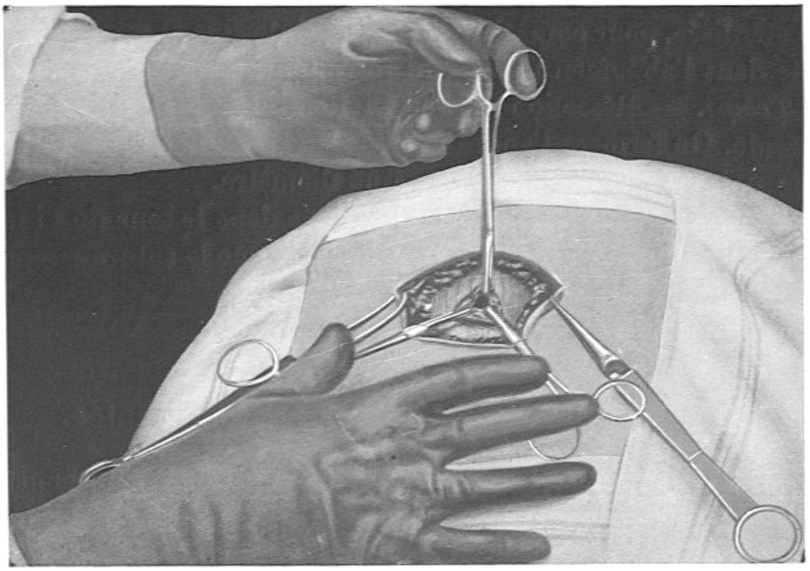

Fig. 38. — Id. Fermeture du collet du sac.

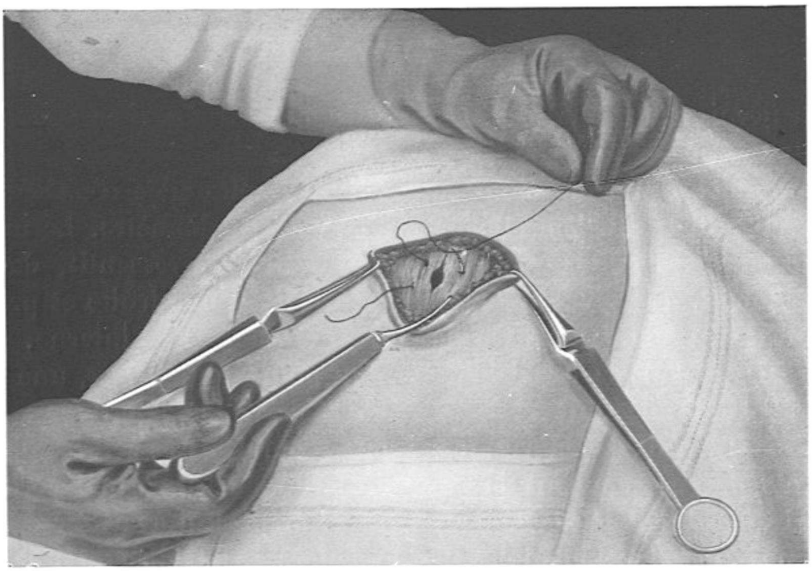

Fig. 39. — Fermeture en cordon de bourse de l'orifice aponévrotique.

Deux ou trois secousses suffisent pour déchirer le collet du sac sur une longueur de 10 à 20 millimètres, et pour permettre la réduction.

5e Temps. — La réduction se fait de proche en proche, en commençant par les parties herniées les plus voisines du collet du sac. La réduction terminée, on introduit dans l'orifice l'extrémité d'une compresse stérilisée, pour empêcher l'issue des intestins et pour vérifier s'il n'existe dans l'abdomen ni sang ni sérosité.

6e Temps. — Résection du sac en totalité et résection de la peau exubérante. On fermera l'anneau en cordon de bourse s'il est étroit; on fera des points séparés, s'il est de grand diamètre.

7e Temps. — La peau doit être réséquée dans le sens de l'incision, qui a été faite transversalement, de telle sorte que la suture supprimera une partie des parois abdominales exubérantes.

Drainage avec des tubes de verre.

B. — Hernie de la ligne blanche étranglée.

Ces hernies sont en général de petit volume; elles sont constituées par un peloton de graisse sous-péritonéale. Elles s'étranglent rarement. Si cet accident se produisait, l'opération serait très simple, car ces petites hernies, lorsqu'il existe un sac, ne contiennent guère qu'une frange épiploïque.

C. — Hernie inguinale étranglée.

La hernie inguinale s'étrangle fréquemment. Le plus souvent, il existait antérieurement une hernie réductible.

J'ai vu se produire une hernie inguinale étranglée *d'emblée* dans un canal péritonéo-vaginal de 18 millimètres de diamètre. Le malade, âgé de 22 ans, ne se connaissait pas de hernie. Il ressentit, dans un effort violent, une vive douleur au niveau de l'aine droite et présenta au bout de 24 heures tous les signes de l'étranglement interne.

Il existait dans le canal inguinal, au point douloureux, une tuméfaction cylindroïde, qui ne franchissait pas l'orifice externe.

L'opération fit découvrir une hernie étranglée très serrée, produite par suite de l'engagement de l'intestin grêle dans un canal péritonéo-vaginal qui admettait exactement l'index. L'intestin avait forcé le diaphragme supérieur incomplet de ce canal péritonéo-vaginal et s'était engagé jusqu'à un second diaphragme, situé à 3 centimètres du premier.

Ce cas, très exceptionnel, démontre qu'en présence des symptômes de l'étranglement interne, il faut rechercher avec soin s'il n'existe pas une hernie méconnue.

La hernie inguinale étranglée se présente le plus souvent comme une tumeur piriforme, allongée dans le sens du canal inguinal, et du volume d'un œuf de poule. Les petites hernies s'étranglent plus fréquemment que les hernies volumineuses.

On observe toutefois dans certains cas l'étranglement des grosses hernies scrotales.

Le diagnostic est facile si la hernie n'est devenue irréductible que depuis le début des accidents d'obstruction. Le malade déclare lui-même qu'il ne rend plus de gaz par l'anus.

Réduction par le taxis. — Si l'étranglement est récent et date de 24 ou de 48 heures, on peut tenter la réduction, en plaçant le sujet sur un plan incliné, les épaules plus bas que le bassin. Il faut s'abstenir de pressions violentes. On comprimera méthodiquement le point culminant du sac avec les pouces, pendant que les autres doigts le pédiculisent et dirigent les efforts de réduction. On peut tenter, après un premier échec, le taxis sous l'anesthésie.

La plupart des chirurgiens ne pratiquent le taxis que dans des cas exceptionnels, chez les personnes très âgées et très souvent la réduction réussit à la première tentative.

Accidents du taxis. — Lorsque le taxis a réussi, il faut tenir le sujet en observation; il peut se produire des complications inflammatoires; parfois le sac a été réduit avec la hernie, qui, de hernie inguinale étranglée, s'est trouvée transformée en hernie pré-péritonéale étranglée. Cet accident est très grave et la mort survient par suite de la gangrène de l'intestin, si l'on n'intervient pas assez à temps.

Le taxis brutal et violent peut provoquer la rupture de l'intestin ou la rupture du sac. J'ai vu, après une rupture du sac par le taxis, dans un cas de grosse hernie scrotale, la presque totalité de l'intestin grêle sortir de la cavité péritonéale, après avoir décollé les téguments. Bien que l'intestin ait été menacé de sphacèle, j'ai eu la bonne fortune d'opérer ce malade avec succès.

OPÉRATION

La région est lavée et désinfectée avec soin, et le champ opératoire est entouré de serviettes stérilisées.

1er Temps. — *Incision de la peau.* On fait, dans la direction du trajet du cordon spermatique, une incision cutanée de 6 à 8 centimètres, ce qui est suffisant pour luxer le sac au dehors. La partie moyenne de l'incision doit correspondre à l'orifice inguinal externe. Il est facile d'éviter la blessure des veinules qui traversent la région, en mettant à

nu l'aponévrose entre les deux veines principales, et en agrandissant la plaie sous-cutanée par divulsion.

2e Temps. — Découverte du sac. Après avoir mis à découvert l'orifice inguinal externe, on passe l'index au-dessous du sac et on l'isole du tissu cellulaire lâche qui l'entoure, puis on le luxe hors de la plaie. Lorsqu'il s'agit d'une hernie scrotale, le testicule, qui est situé à la périphérie du sac, se trouve luxé avec lui.

3e Temps. — Incision du sac et réduction de l'intestin. Le sac est incisé en son point culminant. Il faut l'inciser très prudemment, avec la pince à griffes et le bistouri, en prenant soin de ne pas blesser l'intestin. La paroi du sac est mince et fibreuse. A l'incision du sac s'écoule une quantité variable de sérosité brunâtre. Cette sérosité peut être sanguinolente, surtout après un taxis violent. On explore immédiatement le contenu du sac. S'il ne contient qu'une anse intestinale, cette anse est violacée et les parois peuvent en être devenues friables. Il faut inciser le sac avec les ciseaux mousses jusqu'au voisinage du collet.

DIVULSION DU COLLET DU SAC

J'ai imaginé, dès mes premières opérations, un procédé très simple pour l'élargissement du collet du sac. La méthode classique est l'incision du collet du sac avec le bistouri, guidé par une sonde cannelée; cette technique exposait à divers accidents. J'ai imaginé de remplacer la section avec le bistouri par la divulsion à l'aide d'un instrument mousse : on introduit dans le sillon mésentérique de l'anse herniée une longue pince courbe, la concavité des mors dirigée en haut. La pince pénètre facilement dans la cavité péritonéale. On s'assure que l'extrémité des mors est en contact avec la paroi abdominale, et on distend le collet du sac et l'anneau inguinal à la fois, par divulsion, en soulevant le patient sur la concavité des mors de la pince, dont les branches sont tenues à pleines mains. Le chirurgien sent céder les tissus fibreux sous son effort, et il retire la pince. Il lui suffit, pour juger si la réduction est devenue possible, de tirer légèrement sur l'anse herniée. Celle-ci se laisse attirer au dehors, avec une certaine longueur des bouts supérieur et inférieur.

Le chirurgien a devant lui le sillon d'étranglement : doit-il réduire? Lorsque la couleur de l'anse herniée et du sillon d'étranglement est d'une teinte violacée plus ou moins accentuée, sans amincissement appréciable au niveau du collet du sac, on peut réduire. Si au contraire

on observe soit sur l'anse herniée, soit au niveau du collet du sac, des parties amincies et de couleur jaunâtre ou feuille morte, la réduction

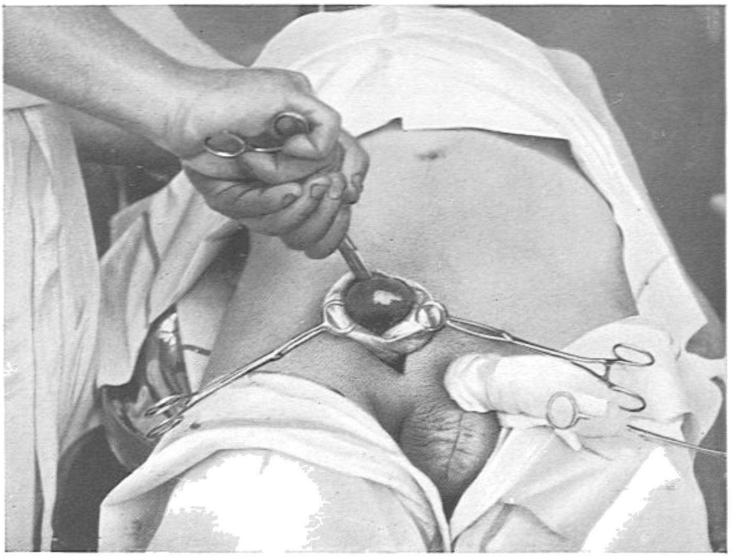

Fig. 40. — Petite hernie inguinale étranglée. L'intestin est violacé. Divulsion du collet du sac par la méthode de Doyen.

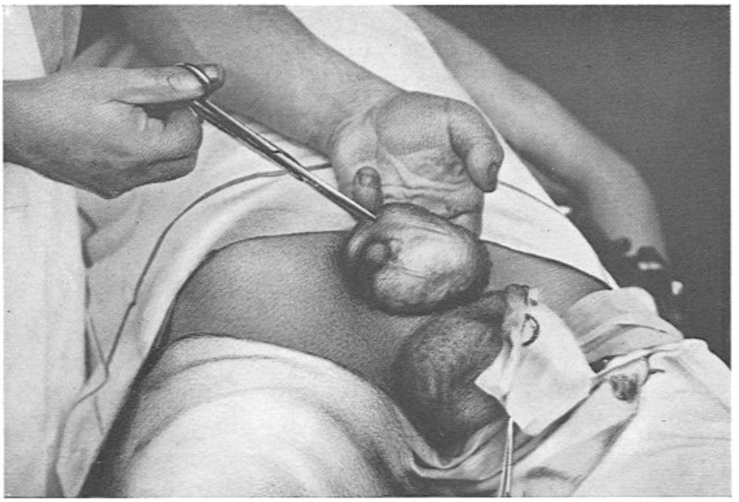

Fig. 41. — Grosse hernie inguinale étranglée. Incision du sac.

ne doit pas être tentée. Lorsqu'il y a menace de gangrène, la lésion est en général plus accentuée au niveau du sillon situé en amont de la

hernie, où s'exerce la pression des matières retenues dans le bout supérieur de l'intestin.

Fig. 42. — Même cas. Divulsion du collet du sac par la méthode de Doyen.

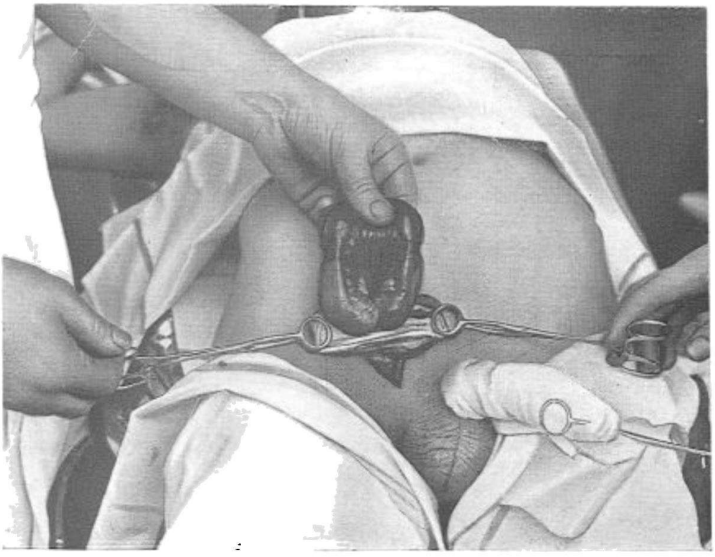

Fig. 43. — Même cas. L'anse intestinale est luxée en haut.

Lorsque l'on peut réduire, il est bon de laver l'anse herniée, hors du ventre, avec du sérum artificiel; on protégera le péritoine avec une

compresse introduite dans le collet du sac. Cette compresse sera maintenue avec une pince-érigne.

Quand l'intestin est réduit, il faut explorer le péritoine avec une compresse saisie entre les mors d'une longue pince courbe. On vérifiera d'abord s'il n'existe pas un diverticule situé entre le péritoine et la paroi abdominale. Dans certains cas, on extrait avec des compresses 200 ou 300 grammes de sérosité sanguinolente. Cette sérosité péritonéale sanguinolente correspond à l'exsudation analogue qui

Fig. 44. — Id. On attire hors de l'anneau 6 à 8 centimètres d'intestin, afin d'examiner l'état des deux sillons d'étranglement.

se trouve dans le sac herniaire; elle se produit dans le péritoine un peu plus tardivement. L'exsudation péritonéale séro-sanguinolente précède toujours de 24 à 48 heures au moins l'éclosion de la péritonite septique. La constatation de cette sérosité sanguinolente dans la séreuse est d'un pronostic d'autant plus sérieux qu'elle est plus abondante.

INCIDENTS AU COURS DU 3e TEMPS DE L'OPÉRATION

Gangrène de l'intestin. — Lorsque l'intestin présente des taches feuille morte, il faut le suturer au pourtour de la plaie cutanée, après avoir traversé le mésentère par une compresse stérilisée. L'anse herniée étant ainsi fixée au dehors, on fait à sa partie moyenne une petite incision et on introduit dans le bout supérieur un gros tube de caoutchouc,

du diamètre du doigt, suffisamment rigide, et de 30 centimètres de longueur totale, sur lequel on lie l'orifice intestinal.

Cet artifice permet de recueillir les matières de l'intestin hors du pansement, dans un récipient approprié.

L'anus contre nature s'établit par suite de la cicatrisation de la plaie.

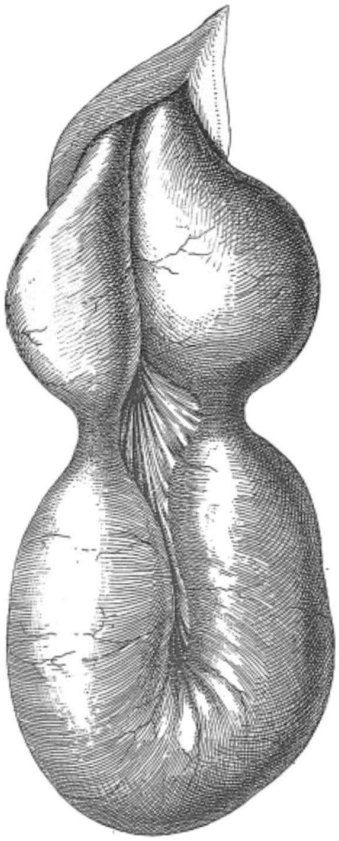

Fig. 45. — L'intestin est attiré au dehors pour examiner les deux sillons d'étranglement.

On le guérira ultérieurement par une laparotomie inguinale, suivie de résection de l'anse fistuleuse et d'entéro-anastomose latérale. (Voir plus loin.)

ÉPIPLOCÈLE ÉTRANGLÉE

Quelquefois on ne trouve pas l'intestin dans le sac, qui ne contient que l'épiploon. L'étranglement d'une épiplocèle peut simuler l'étranglement herniaire véritable.

Presque toujours il s'agit d'une ancienne hernie, devenue irréduc-

tible par suite de l'adhérence de l'épiploon aux parois du sac. L'épiploon

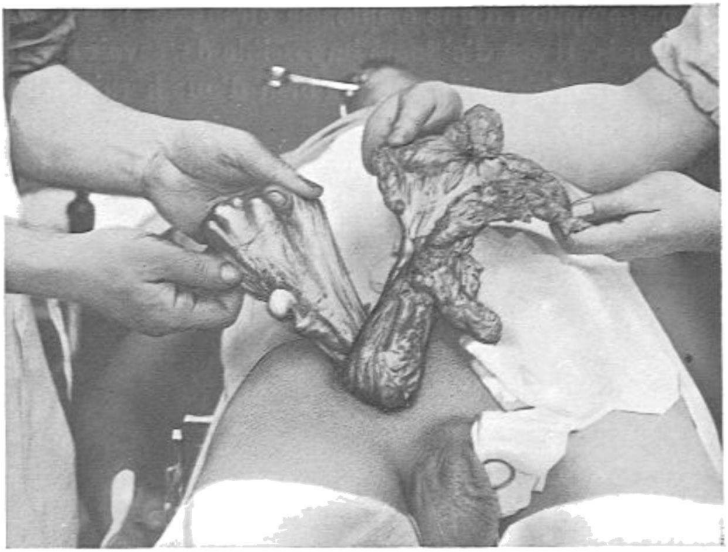

Fig. 46. — Grosse épiplocèle inguinale étranglée. Libération des adhérences avec le sac.

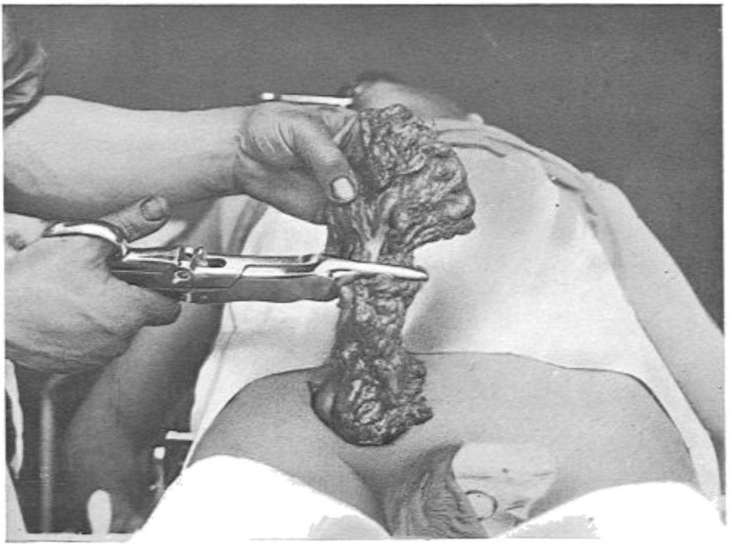

Fig. 47. — Id. Résection de l'épiploon par la méthode de l'écrasement extemporané.

peut adhérer à tout le pourtour du collet du sac, ce qui ne l'empêche

pas de tomber petit à petit dans sa cavité et de donner lieu à des phénomènes d'étranglement.

S'il y a présomption d'une épiplocèle étranglée, il faut éviter toute tentative de taxis. Il est d'ailleurs impossible de savoir avant l'opération s'il s'agit d'une épiplocèle pure ou bien d'une hernie mixte, intestinale et épiploïque.

L'incision de la peau et la luxation du sac en dehors se font comme il a été décrit ci-dessus. On incise le sac et on reconnait son contenu.

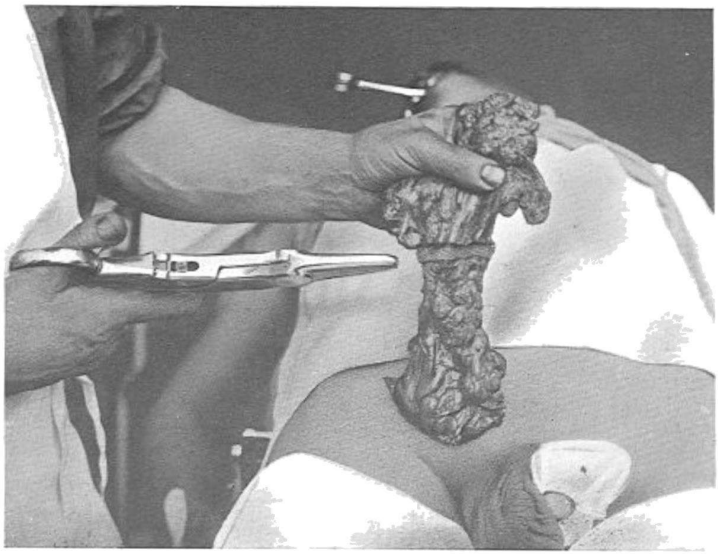

Fig. 48. — Id. Aspect du sillon d'écrasement de l'épiploon, au point où va être appliquée la ligature.

L'épiploon adhérent est détaché des parois du sac, puis on l'attire au dehors. On isole de même les adhérences au collet du sac.

Si l'épiplocèle est volumineuse, la masse épiploïque herniée peut être volumineuse et indurée. De telles masses épiploïques, transformées par l'inflammation, doivent être réséquées.

On attire le grand épiploon au dehors, au delà du collet de l'épiplocèle, et on le divise aux endroits les plus minces en deux ou trois chefs. Chacun d'eux est écrasé avec l'écraseur petit modèle ; puis on le lie avec une soie fine. On liera dans le sillon de l'écraseur. Il est le plus souvent inutile de faire le nœud de Dionis, la profondeur du sillon de l'écraseur assurant la fixité de la ligature. On peut écraser et lier en masse lorsque le pédicule n'est pas très volumineux.

4e *Temps.* — *Réparation de l'anneau herniaire.* Lorsque la réduction de l'intestin et de l'épiploon a été faite, comment doit-on traiter la plaie opératoire? Ici se pose la question de la cure radicale de la hernie étranglée.

Nous verrons plus loin que la cure radicale d'une hernie se compose de deux temps principaux : la résection du sac et la fermeture de l'anneau.

Le premier de ces temps, la résection du sac, est difficile à réaliser dans de bonnes conditions s'il y a eu étranglement vrai. En effet, que l'élargissement du collet du sac ait été obtenu par le procédé que je conseille, c'est-à-dire par divulsion, ou par l'ancien procédé du débridement, les dégâts effectués au niveau du collet du sac ne permettent plus de fermer exactement le péritoine par une ligature circulaire satisfaisante.

D'autre part, le mauvais état de l'intestin réduit oblige fréquemment le chirurgien à laisser dans le collet du sac, par mesure de prudence, une mèche de gaze stérilisée.

La cure radicale ne peut donc être tentée avec chance de succès que dans les hernies étranglées depuis peu de temps et lorsque le collet du sac a pu être suffisamment isolé pour que le péritoine soit fermé *au-dessus* de lui par une ligature circulaire. Cette ligature sera faite suivant la technique de Dionis. (Voir : cure radicale de la hernie inguinale.)

On fait alors, chez l'homme, la suture de l'anneau, en prenant soin de laisser en bas l'étroit passage du cordon spermatique.

Le testicule, s'il a été luxé au dehors avec le sac herniaire, est réduit dans le scrotum.

Chez la femme, la cure radicale est facile à réaliser pour la hernie inguinale, même en cas d'étranglement, puisqu'on peut fermer complètement le canal herniaire.

5e *Temps.* — Suture de la peau. Drainage.

D. — Hernie crurale étranglée.

La hernie crurale étranglée est presque sans exception une petite hernie, du volume d'une noix ou d'un marron d'Inde. Souvent elle est si petite, qu'elle était jusqu'alors méconnue. On reconnaît facilement la hernie crurale étranglée, chez une personne présentant les signes de l'obstruction intestinale, à la présence d'une petite tumeur dure et marronée, immédiatement au-dessous de l'arcade crurale, et à la partie interne de la base du triangle de Scarpa. Cette tumeur présente un large

pédicule, qui pénètre sous l'arcade crurale. L'arcade de Fallope est un point de repère très précis ; elle sépare la hernie crurale de la hernie inguinale. Toute hernie située au-dessus d'elle est inguinale, et toute hernie située au-dessous est crurale. Mais il est des cas où il faut un examen très minutieux pour juger si la hernie est située au-dessus ou au-dessous de l'arcade crurale.

La hernie crurale est d'autant plus sujette à l'étranglement, que le collet du sac est plus étroit ; il est en outre comprimé en dedans par le ligament falciforme de Gimbernat.

Aussi la hernie crurale est-elle plus sujette à la gangrène que la hernie inguinale. Une hernie crurale peut être menacée de sphacèle au bout de 48 heures, surtout s'il existe dans le sac une anse complète. Au contraire, on observe rarement le sphacèle de la hernie inguinale avant le 4e jour.

Lorsque l'anse herniée est une anse incomplète et qu'il s'agit d'un pincement latéral, la circulation des matières ne se trouve pas interrompue et la gangrène ne survient pas aussi vite.

J'ai vu opérer avec succès, mais ce cas est exceptionnel, un cas de pincement latéral de l'intestin grêle dans une hernie crurale, au bout de *17 jours* ; il n'y avait aucune trace de sphacèle, et l'intestin hernié a été réduit sans accident.

OPÉRATION

1er Temps. — Incision de la peau. Le procédé classique pour l'incision de la peau au-devant de la hernie crurale consiste à pincer la peau de bas en haut entre les doigts, en dehors et en dedans de la hernie, de manière à former un pli cutané transversal. Ce pli cutané est incisé verticalement, soit de dehors en dedans, soit par transfixion.

2e Temps. — Découverte du sac. Le sac est isolé du tissu cellulaire lâche qui l'entoure par l'index, muni d'une compresse, puis on le luxe au dehors.

3e Temps. — Incision du sac et réduction de l'intestin. Le sac doit être incisé avec précaution, car il contient souvent très peu de liquide. On reconnaît l'intestin et on opère la divulsion simultanée du collet du sac et de l'anneau crural sur une longue pince courbe, comme il a été décrit pour la hernie inguinale. L'intestin est attiré au dehors, pour vérifier l'état de l'anse herniée et du sillon d'étranglement. On lave avec du sérum artificiel tiède et on réduit.

Rarement la hernie crurale contient de l'épiploon.

4e Temps. — Fermeture de la plaie. On fera, suivant l'état de l'in-

testin. soit le tamponnement du collet du sac avec de la gaze stérilisée, soit la suture circulaire du collet du sac, suivie de la suture de la peau. On placera un petit drain de verre.

E. — Hernies exceptionnelles.

Les hernies lombaire, ischiatique et obturatrice sont très rares et leur étranglement est exceptionnel. Si une telle hernie, atteinte d'étranglement, ne se manifestait par aucun symptôme local douloureux, il est probable que le chirurgien ne la découvrirait pas. Il se pourrait alors que le siège de l'étranglement ne soit reconnu qu'au cours d'une laparotomie. La réduction se ferait sans difficulté; elle serait suivie de la suture circulaire du collet du sac et, si possible, de l'anneau herniaire.

Si le diagnostic a pu être fait, on opérera par la même technique que pour la hernie crurale : incision de la peau, découverte du sac, incision du sac, exploration de son contenu, divulsion du collet, examen du sillon d'étranglement, réduction, tamponnement ou suture de l'anneau.

La hernie diaphragmatique étranglée ne serait qu'une trouvaille opératoire, au cours d'une opération d'étranglement interne.

CURE RADICALE DES HERNIES

A. — Hernie de la ligne blanche.

Les petites hernies de la ligne blanche sont habituellement constituées par de la graisse sous-péritonéale. Ces petites hernies graisseuses peuvent être très douloureuses, surtout chez les sujets habitués à des travaux de force, au cours desquels les tissus herniés sont serrés par l'orifice aponévrotique.

Certaines hernies de la ligne blanche peuvent être assez volumineuses pour présenter un sac péritonéal, qui peut contenir soit des franges épiploïques, soit même une petite portion de l'estomac ou du côlon transverse.

OPÉRATION

1er Temps. — Incision de la peau. On fera une incision longitudinale.

2e Temps. — Découverte de la hernie. La masse herniée, si petite qu'elle soit, sera isolée avec soin jusqu'à son pédicule. Le chirurgien devra mettre la ligne blanche à découvert tout autour de l'orifice herniaire.

3e Temps. — Examen des tissus herniés. Réduction. Si la hernie est graisseuse et très petite, il suffit de la réduire. On fermera l'orifice par une suture à la soie fine.

Si la hernie est assez volumineuse, il faut dissocier la couche graisseuse qui peut recouvrir le sac, que l'on incisera avec précaution. S'il n'existe pas de sac péritonéal, on écrase le pédicule graisseux et on le réduit, après ligature avec de la soie fine. S'il existe un sac péritonéal, on l'incise ; on réduit, s'il y a lieu, la frange épiploïque ou l'intestin, et on isole le collet du sac, afin de le lier à la soie fine. On réduit cette fine ligature et on ferme l'orifice aponévrotique par deux ou trois points séparés.

4e Temps. — Suture de la peau. Petit drain de verre.

B. — Hernie ombilicale.

La cure radicale de la hernie ombilicale est une opération très délicate dans les cas où il s'agit d'une grosse hernie à loges multiples, avec nombreuses adhérences intestinales et épiploïques.

OPÉRATION

Hernie ombilicale de petit volume.

Lorsque la hernie ne dépasse pas le volume d'une pomme, il est rare que l'opération soit très compliquée.

1er Temps. — Incision de la peau. La peau exubérante doit être circonscrite par deux incisions curvilignes horizontales.

2e Temps. — Découverte du sac. Le sac est mis à découvert et on le détache de ses connexions avec la graisse sous-cutanée qui l'entoure. L'aponévrose doit être mise à nu tout autour du collet du sac.

3e Temps. — Incision du sac. Réduction. Le sac est incisé. On reconnaît son contenu. Souvent l'intestin présente quelques adhérences : on les détachera avec soin. Si la séreuse présente à la surface de l'intestin certaines solutions de continuité, on y remédiera par un surjet séro-séreux. On libère l'épiploon, s'il est adhérent, et on lie, après écrasement, les points qui pourraient saigner, puis on réduit tout le contenu du sac.

4e Temps. — Réparation. Le collet du sac, dont la partie exubérante est réséquée, est détaché de l'orifice aponévrotique et les vaisseaux qui saignent sont liés. Le collet du sac est fermé, s'il est très étroit, par une ligature circulaire, complétée de deux ligatures de sûreté par transfixion (nœud de Dionis). S'il est plus large, on le ferme par une

suture en cordon de bourse, par une suture à point séparés ou par un surjet.

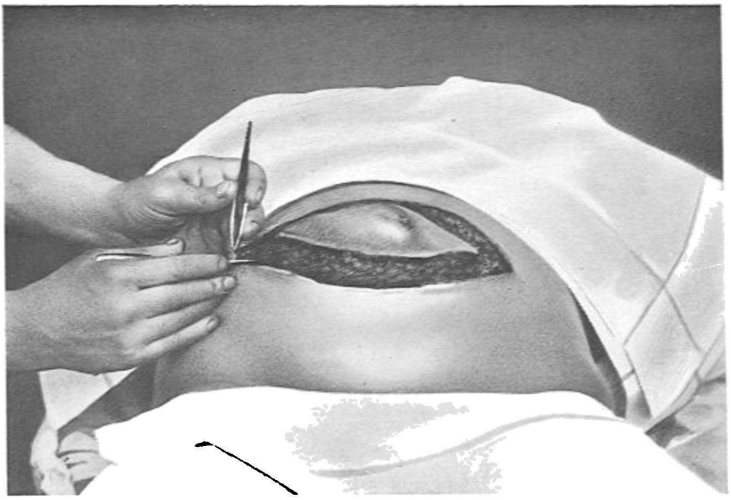

Fig. 49. — Cure radicale d'une grosse hernie ombilicale. Incision des téguments.

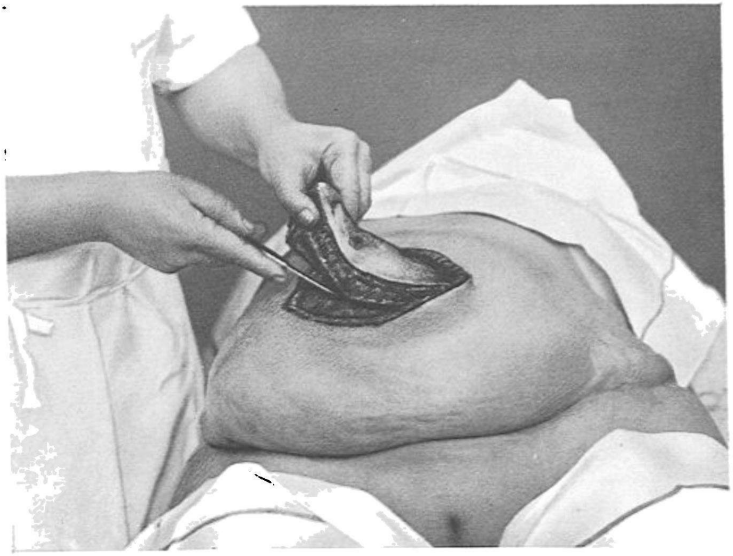

Fig. 50. — Id. (Autre cas.) Dissection du sac.

La suture de l'orifice aponévrotique se fait, s'il est étroit, en cordon de bourse, et, s'il est assez large, à point séparés ou en surjet. On fera

la réunion dans le sens vertical ou dans le sens transversal, suivant que

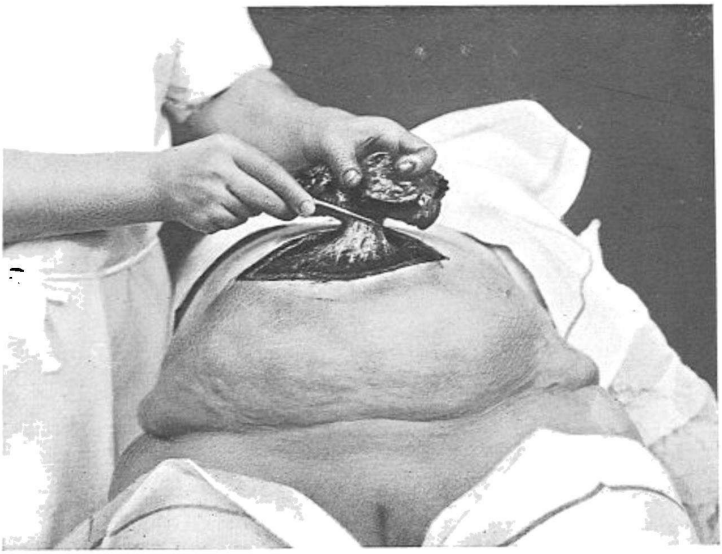

Fig. 51. — Id. (Même cas que fig. 50.) Section des adhérences du collet du sac avec l'aponévrose.

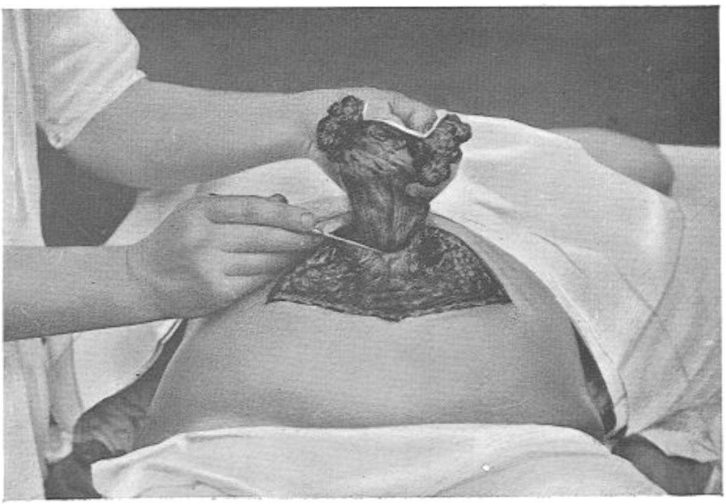

Fig. 52. — Id. (Même cas que fig. 49.) Le collet du sac est détaché de l'orifice aponévrotique.

l'affrontement se fera mieux de droite à gauche ou de bas en haut.

5° *Temps.*— Suture de la peau, drainage.

Grosse hernie ombilicale.

1er Temps. — *Incision de la peau.* La peau exubérante est circonscrite par deux incisions curvilignes horizontales de 15 à 20 centimètres de longueur.

2e Temps. — *Découverte du sac* et de l'orifice aponévrotique.

3e Temps. — *Ouverture du sac.* Toutes les loges, il y en a parfois

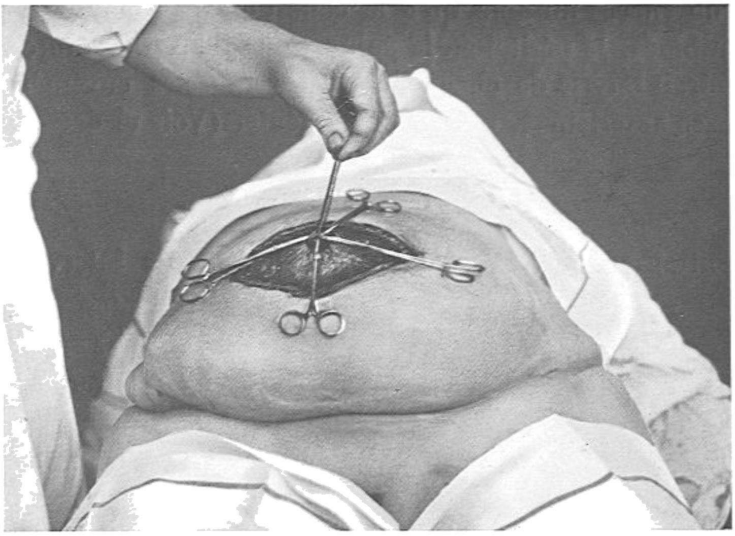

Fig. 53. — Id. (Même cas que fig. 51.) Le sac a été ouvert et réséqué; l'intestin est réduit; fermeture du collet du sac.

5 ou 6, doivent être explorées l'une après l'autre. Il faut détruire les cloisons, détacher l'intestin et l'épiploon de leurs adhérences, suturer en surjet les pertes de substance séreuse de l'intestin, et faire l'hémostase de l'épiploon.

Dès qu'on a atteint le collet du sac, on peut y rencontrer de nouvelles adhérences intestinales et épiploïques, dont la libération peut exiger l'incision de la ligne blanche sur une étendue de 4 ou 5 centimètres. On réduit alors le contenu du sac.

4e Temps. — *Réparation.* L'orifice est fermé par une suture à deux plans superposés, de manière à assurer la fermeture parfaite de la séreuse et le bon accolement de l'aponévrose.

5e Temps. — Suture transversale de la peau par quelques points séparés à la soie et par des agrafes intermédiaires. Drainage.

C. — Éventration.

Éventration post-puerpérale.

L'éventration post-puerpérale par distension de la ligne blanche sur toute sa hauteur ne comporte guère d'intervention réparatrice. Une telle opération exigerait une résection longitudinale très étendue de la ligne blanche et des téguments. La suture ne pourrait présenter des chances de succès durable qu'à la condition de réunir, en plusieurs plans combinés, le péritoine, la gaine postérieure des muscles droits, qu'il faudrait ouvrir de chaque côté, les muscles eux-mêmes, leurs aponévroses antérieures, puis les téguments. (Voir ci-dessous.)

Éventration post-opératoire.

L'éventration post-opératoire donne lieu à des interventions fréquentes.

OPÉRATION

1er Temps. — *Incision de la peau.* La peau exubérante est circonscrite par deux incisions courbes à direction verticale, et qui se réunissent au-dessus et au-dessous de l'éventration. S'il existe plusieurs petites éventrations, séparées par des ponts cicatriciels, le mieux est de les réunir.

2e Temps. — *Ouverture du péritoine.* Le péritoine est ouvert de préférence au-dessus ou bien au-dessous des limites de l'éventration, en un point où la séreuse pariétale est vraisemblablement dépourvue d'adhérences.

On introduit l'index dans cet orifice, on reconnaît les adhérences épiploïques ou intestinales, s'il en existe, et on ouvre largement le péritoine sur toute l'étendue nécessaire. La cavité abdominale est protégée par de grandes compresses stérilisées. On détache les adhérences pariétales qui peuvent être rencontrées, on fait l'hémostase de l'épiploon, on répare par de fins surjets les déchirures séreuses, séro-musculeuses ou même *totales* de l'intestin, qui peuvent se produire au cours de ces manœuvres, souvent très laborieuses.

Il faut alors ouvrir sur toute la longueur de la plaie la gaine des deux muscles droits, afin de pratiquer la suture par plans successifs : péritoine, gaine postérieure des muscles droits, muscles droits et gaine antérieure. Il y a bien des procédés pour faire cette suture. Elle sera

d'autant plus solide qu'elle sera plus épaisse. Chaque plan doit être strictement réuni au plan correspondant.

Je préfère le surjet alternativement profond et superficiel qui a été décrit p. 12. Ce surjet se fait avec du gros catgut car la suture doit être très solide: on la fortifiera par plusieurs points séparés profonds à la soie ou bien au crin de Florence. Dans les cas où la ligne de réunion est un peu tiraillée, il faut employer la suture à points séparés alternativement profonds et superficiels, ces derniers ne portant que sur la gaine antérieure des muscles droits, de manière à enfouir au-dessous de l'aponévrose la suture séro-musculaire.

D. — Hernie inguinale.

Le principe de la cure radicale de la hernie en général et particulièrement de la hernie inguinale est l'extirpation du sac, complétée par la suture de l'anneau. L'extirpation du sac doit être considérée comme le temps capital de la cure radicale de la hernie inguinale. Le procédé le plus simple est le meilleur.

OPÉRATION

Il faut faire sortir la hernie avant l'anesthésie.

A. — Chez l'homme.

1er Temps. — Incision de la peau. On fait une incision rectiligne de 6 à 7 centimètres, dans la direction du cordon spermatique; la partie moyenne de cette incision correspond à l'anneau inguinal externe.

2e Temps. — Découverte du sac. La graisse sous-cutanée est perforée jusqu'à l'aponévrose; on l'écarte par divulsion avec les doigts ou bien avec les ciseaux mousses, en évitant de blesser les deux groupes de vaisseaux qui traversent le champ opératoire.

Dès que l'orifice externe du canal inguinal est à découvert, on incise au-dessous de lui l'enveloppe fibreuse du cordon. L'index peut alors contourner le pédicule du sac herniaire, qu'il luxe hors de la plaie.

Lorsque la hernie est volumineuse et scrotale, toute la masse est énucléée hors des bourses, avec la vaginale et le testicule.

3e Temps. — Isolement du sac. Si la hernie est une hernie acquise, il est possible que le sac soit assez indépendant du cordon spermatique pour en être isolé sans difficulté. On attire le sac herniaire en haut et en dehors, et le cordon spermatique en est séparé jusque dans le canal inguinal, dont l'orifice externe se trouve suffisamment entr'ouvert.

Si les éléments du cordon, c'est le cas le plus habituel dans la

hernie congénitale, sont disséminés tout autour du sac herniaire, il

Fig. 54. — Cure radicale de la hernie inguinale acquise. Le sac, qui n'adhère pas au cordon, est facilement attiré au dehors et le cordon reste dans la profondeur.

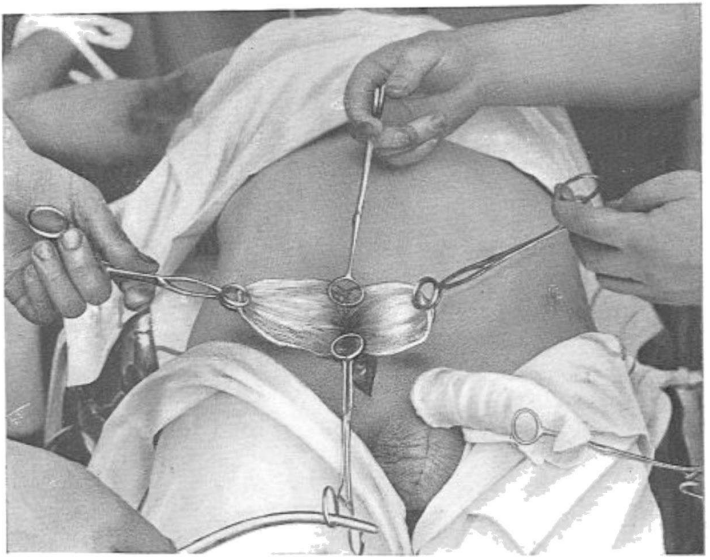

Fig. 55. — Id. Incision du sac après réduction de l'intestin. Aspect de l'orifice herniaire.

faut avoir recours à l'artifice suivant : le sac est saisi dans la main gauche, et les éléments du cordon en sont détachés successivement par

le pouce et l'index droits ou réciproquement. La manœuvre est la sui-

Fig. 56. — Hernie congénitale. Isolement du cordon par la manœuvre de Doyen (côté gauche).

Fig. 57. — Hernie congénitale. Isolement du cordon par la manœuvre de Doyen (côté droit).

vante : les doigts de la main droite, après avoir parcouru toute la circonférence du collet du sac, que leur présente successivement la main

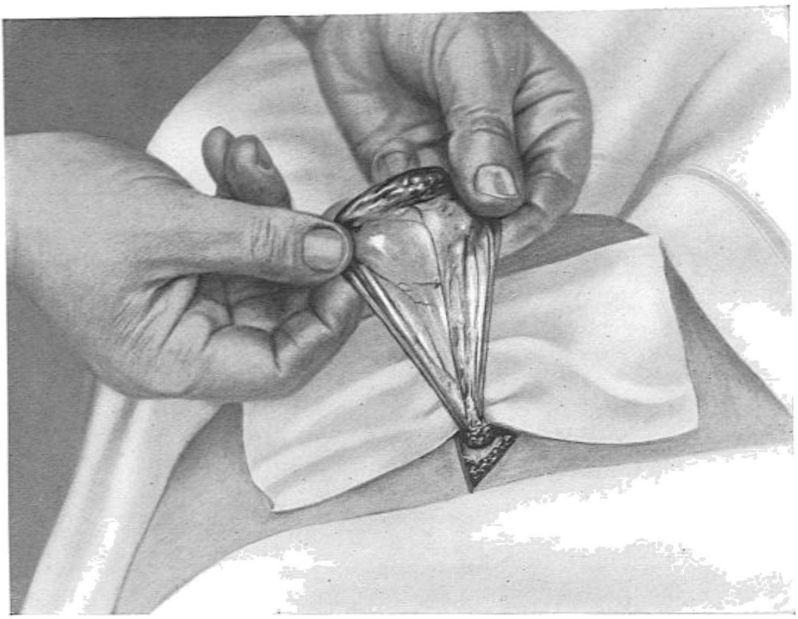

Fig. 58. — Aspect d'un volumineux sac herniaire au moment où la réduction de l'intestin vient d'être faite.

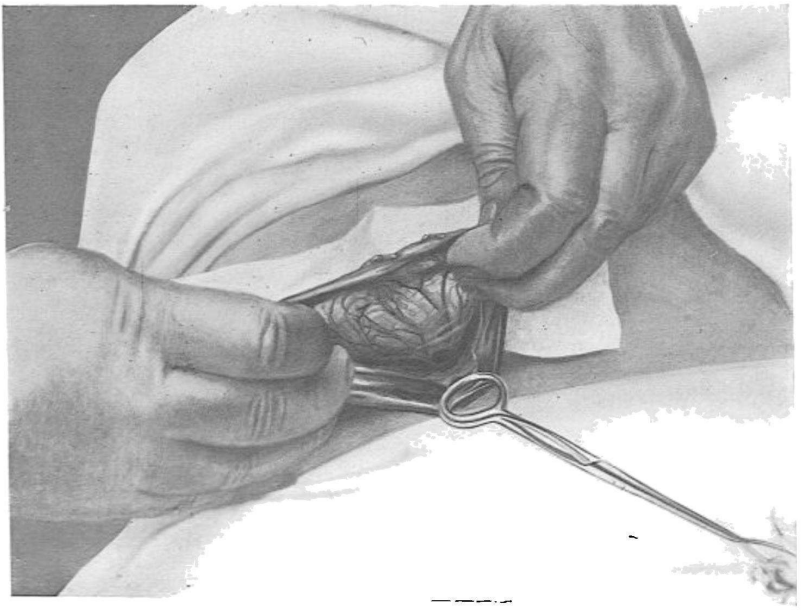

Fig. 59. — Id. Ouverture du sac; aspect de l'orifice herniaire.

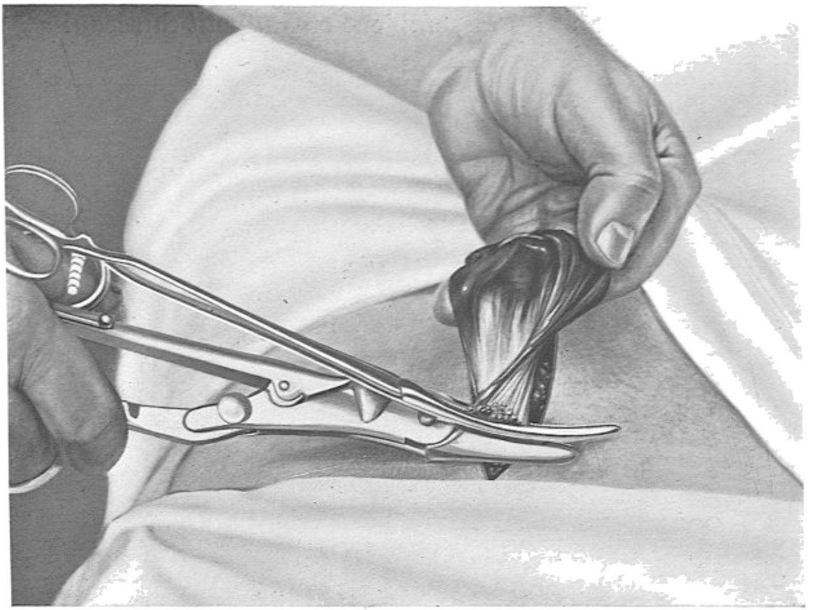

Fig. 60. — Une pince courbe a été placée sur le collet du sac; application de l'écraseur au dessous de la pince.

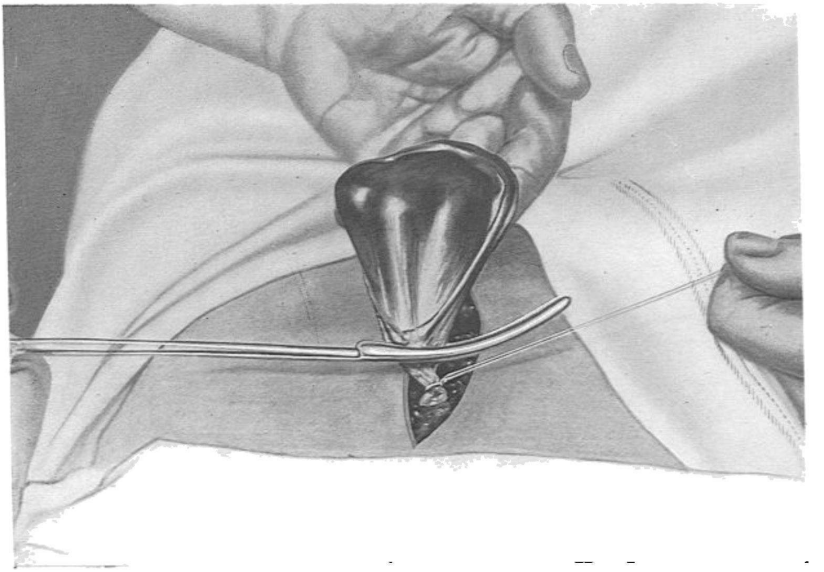

Fig. 61. — Ligature du collet du sac dans le sillon produit par l'écrasement.

gauche, détachent les éléments constitutifs du cordon de l'enveloppe fibreuse de la hernie et les rassemblent en un petit faisceau.

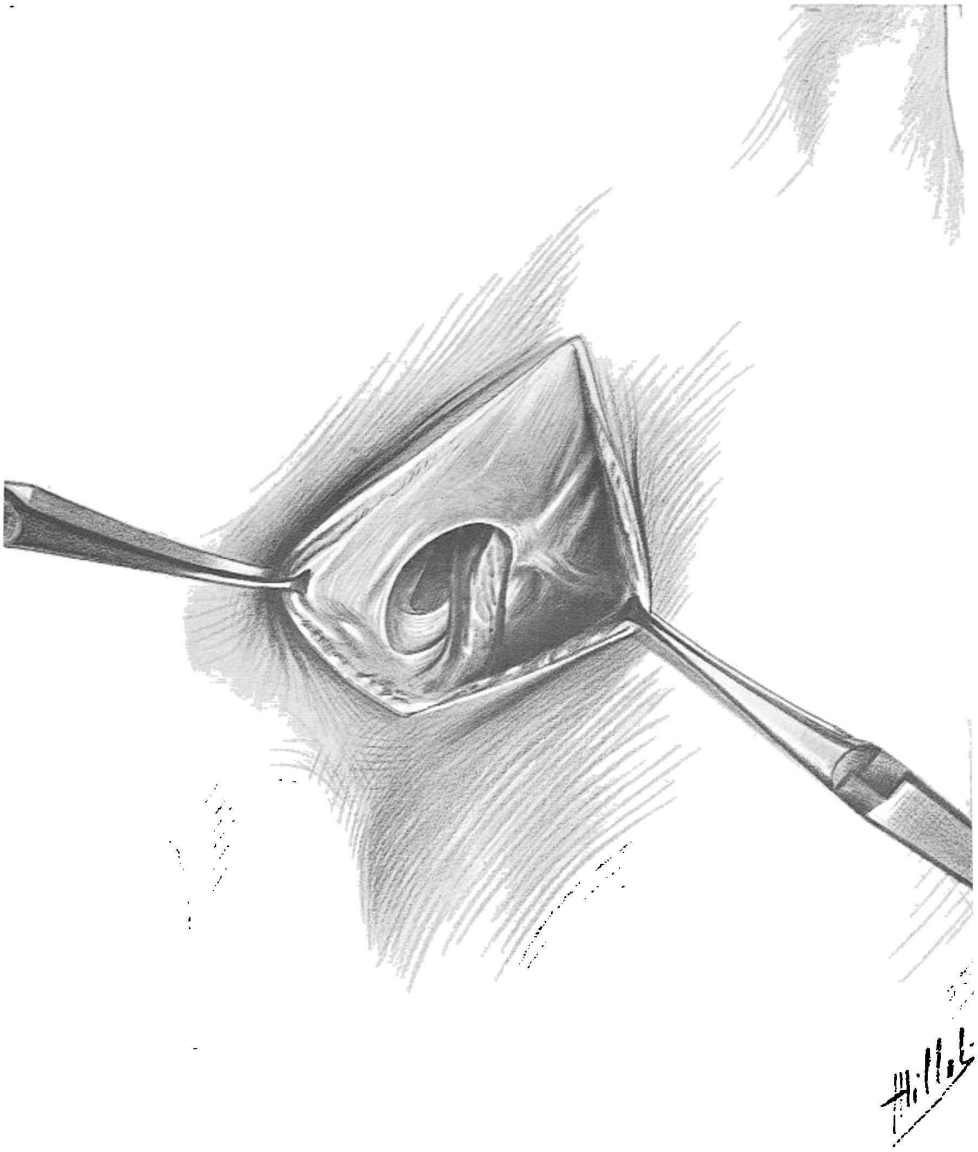

Fig. 62. — Technique de la reconstitution du trajet inguinal par la méthode de Doyen. Aspect de l'anneau inguinal externe du côté droit après incision de la tunique fibreuse commune.

La main gauche tient alors le collet du sac, tout à fait isolé des éléments du cordon, qui sont chargés sur l'index droit.

Le cordon est alors isolé du collet du sac jusqu'à l'orifice supérieur du canal inguinal.

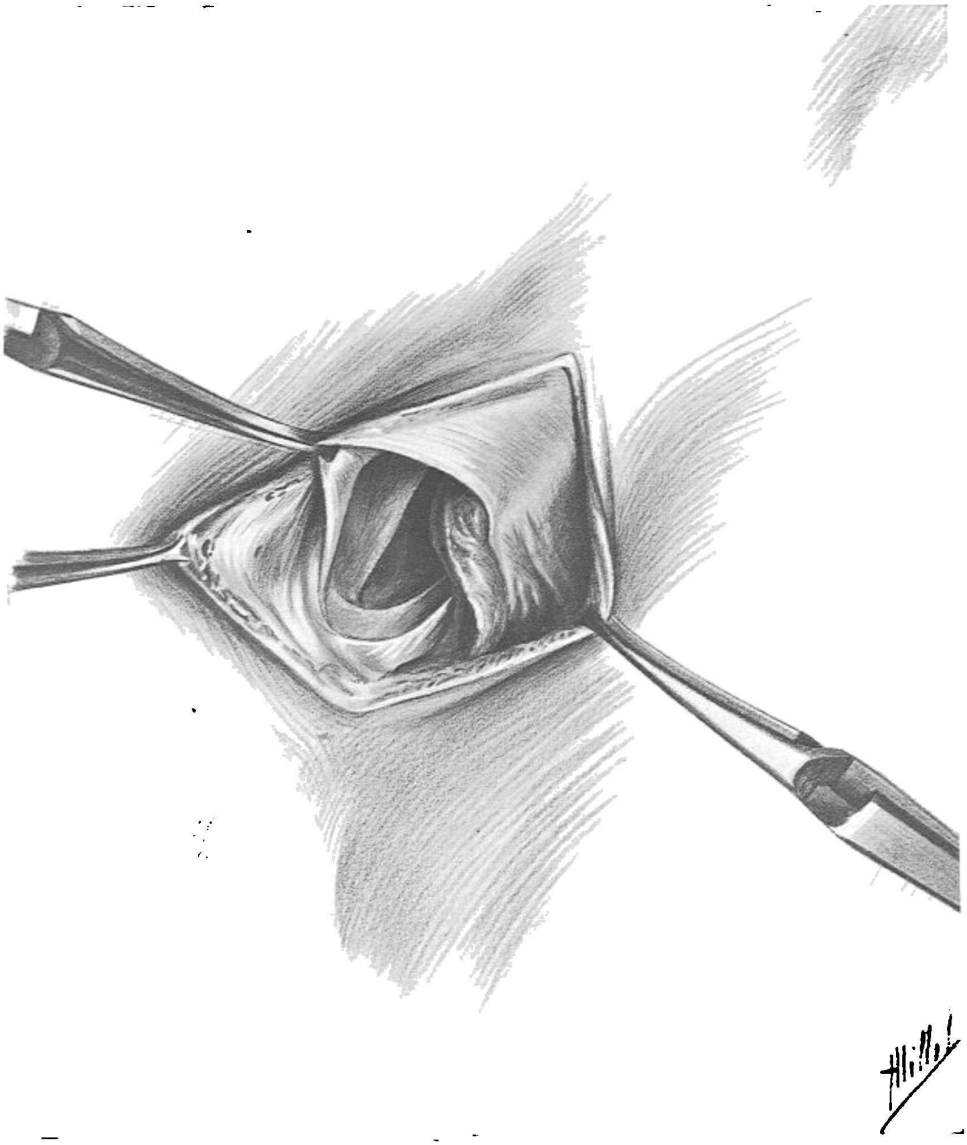

Fig. 63. — Le tendon conjoint des muscles oblique et transverse est mis à découvert par une traction sur le pilier interne de l'anneau inguinal externe.

4e Temps. — *Ouverture et résection du sac.* Le sac est ouvert, et son contenu est réduit, après isolement et ligature de l'épiploon, s'il est

adhérent. Dans les très grosses épiplocèles, il est nécessaire de réséquer l'épiploon exubérant après écrasement, comme il a été décrit à propos

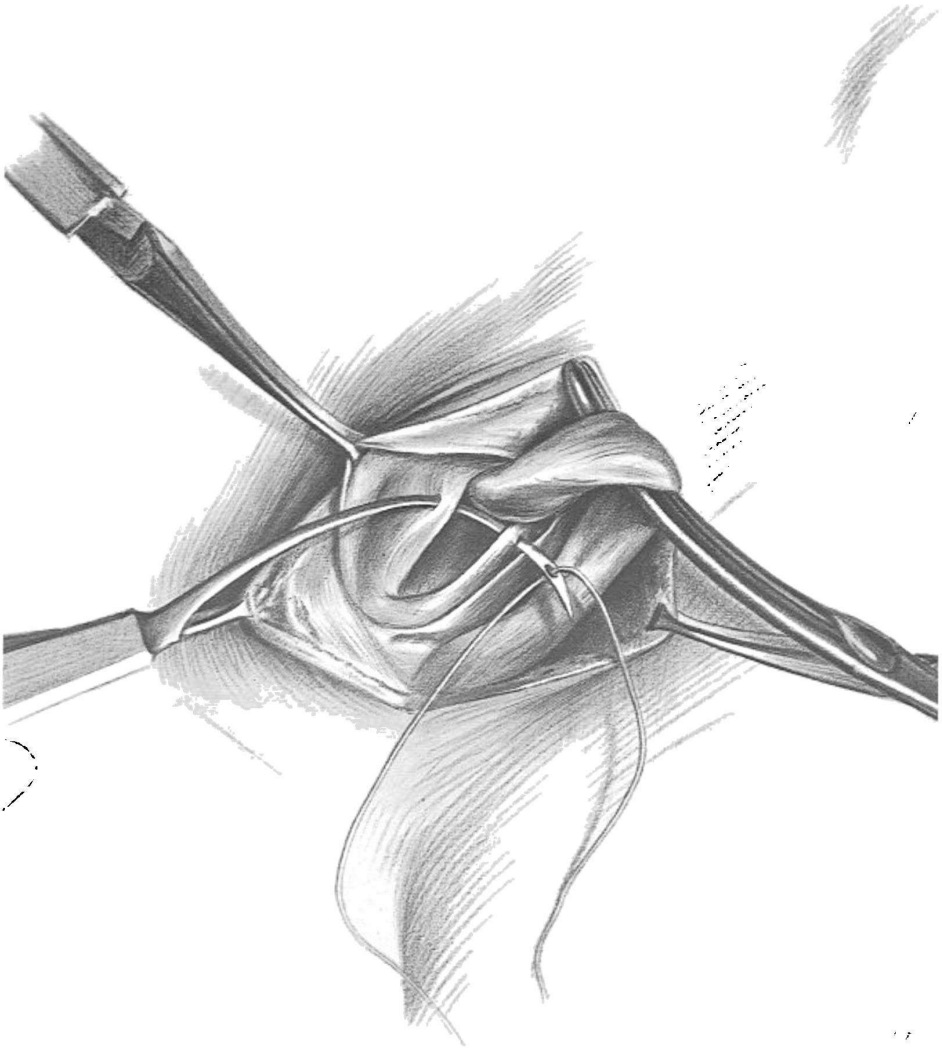

Fig. 64 .— Fermeture de la partie inférieure de l'anneau inguinal interne par la suture du tendon conjoint au pilier externe de l'orifice inguinal profond, qui est dilaté.

de la hernie inguinale étranglée. Dès que le contenu du sac est réduit, une compresse stérilisée est introduite temporairement dans le canal

inguinal. Si le sac est constitué par la tunique vaginale proprement dite, il faut le sectionner transversalement, de manière à réduire dans

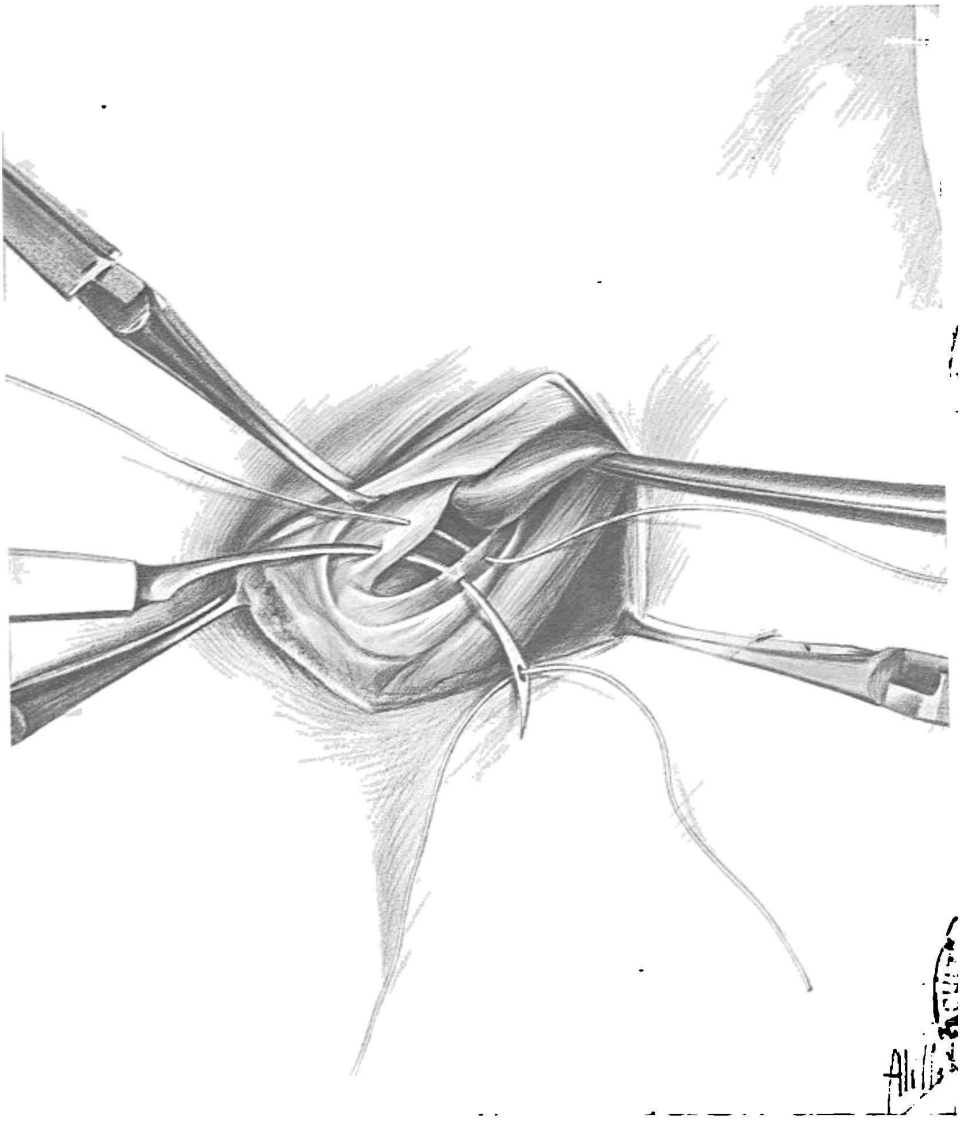

Fig. 65. — Id. Un premier fil vient d'être posé immédiatement au-dessous du cordon spermatique. Passage du 2e fil.

le scrotum le testicule et le cul-de-sac séreux inférieur, qui reconstituera la tunique vaginale.

Le pourtour du sac péritonéal est alors saisi avec 4 ou 5 pinces à griffes ou à anneaux, et le chirurgien l'attire avec les doigts aussi bas

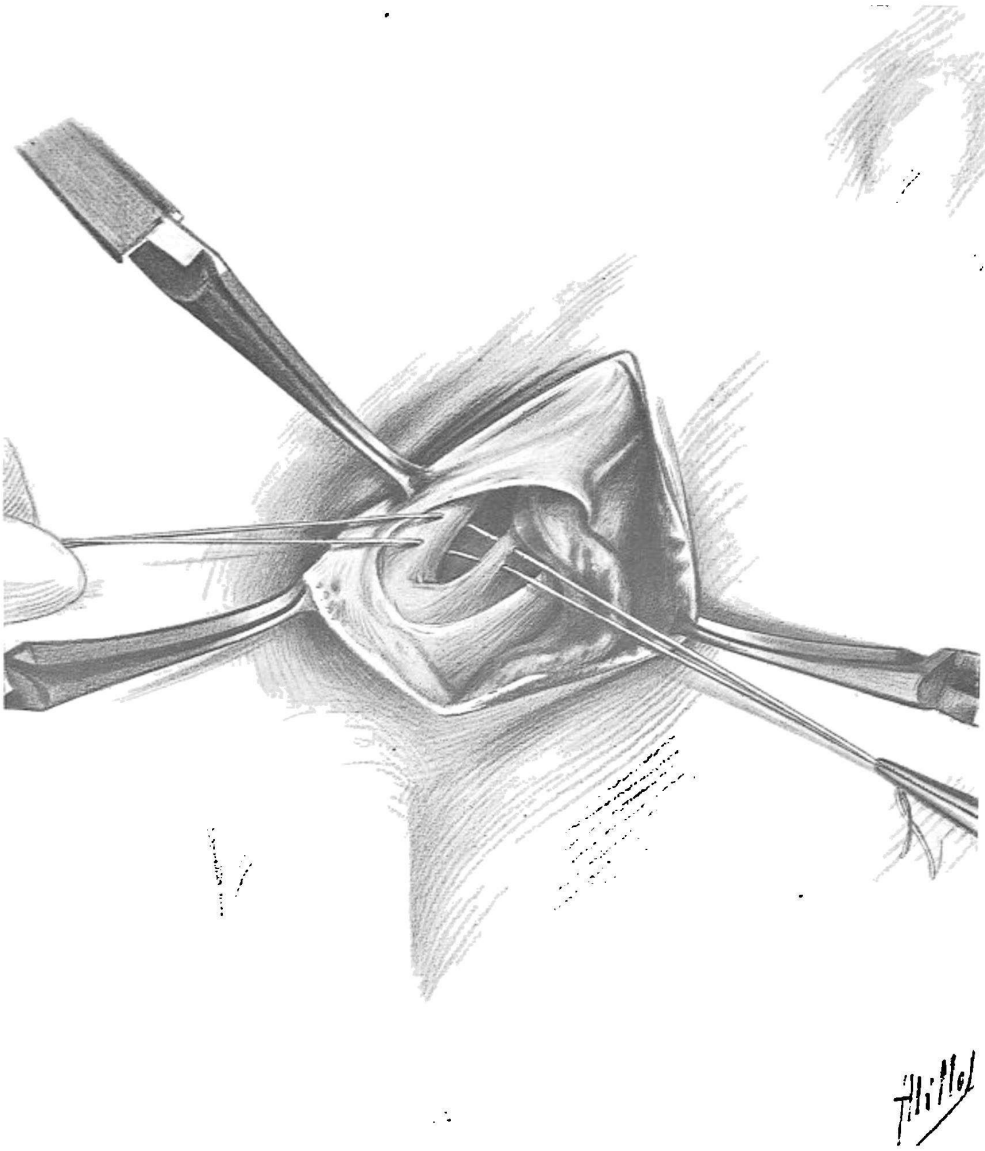

Fig. 66. — Id. Les deux fils profonds sont placés; ils serviront à reconstituer la paroi postérieure du canal inguinal.

que possible, de manière à entraîner à sa suite, au delà de son collet, un peu de péritoine pariétal. L'index gauche est alors introduit, après ablation de la compresse, dans le collet du sac, qui est tordu de 180°

environ sur son axe, et une ligature circulaire à la soie fine est placée au-dessus du doigt. On évitera ainsi de comprendre l'intestin ou l'épi-



Fig. 67. — Id. La double suture profonde est terminée, reconstituant l'orifice profond du trajet inguinal. (Voir fig. 78.)

ploon dans la ligature. On complète cette ligature du collet du sac en pratiquant le nœud de Dionis et on coupe à 8 ou 10 millimètres plus bas. Immédiatement le moignon ligaturé s'échappe dans la

profondeur; ce petit pédicule remonte généralement plus haut que l'orifice supérieur du canal inguinal.

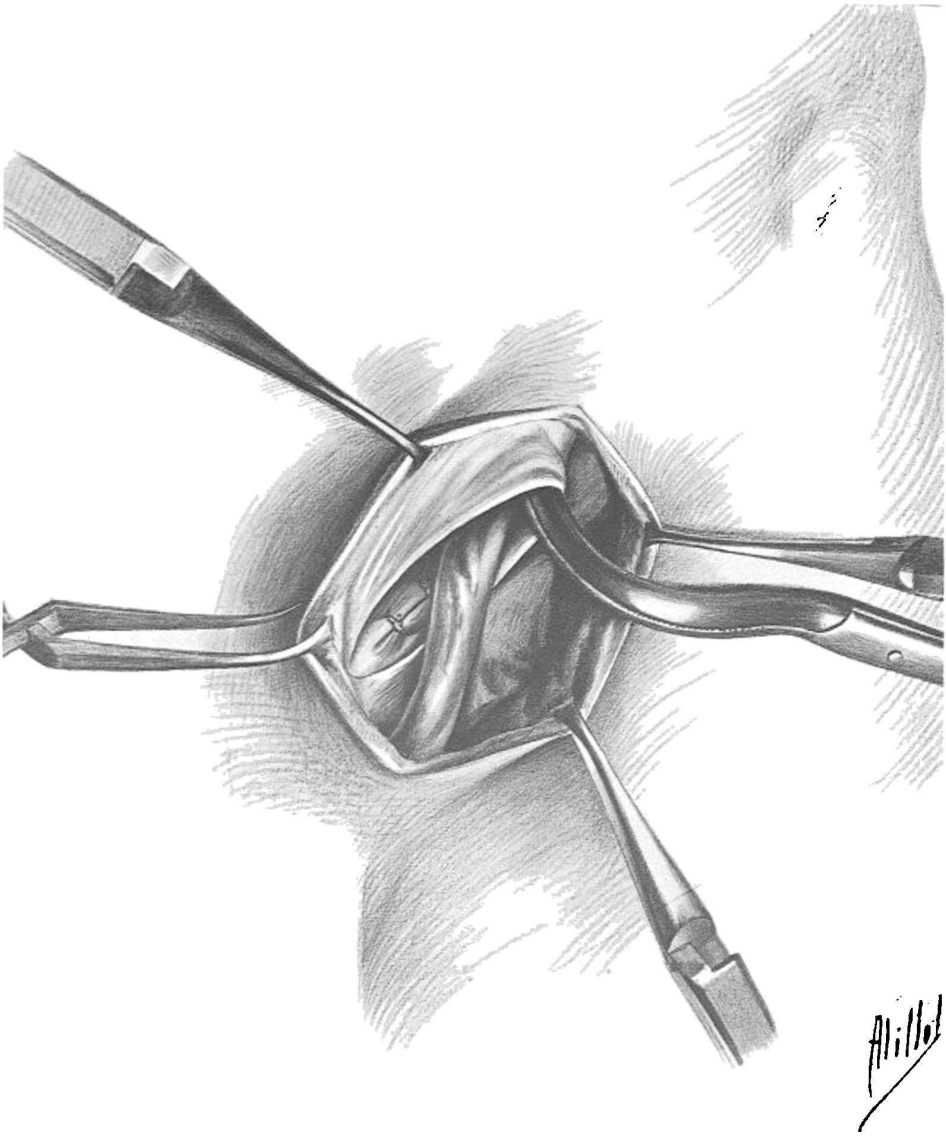

Fig. 68. — Id. Aspect de l'orifice inguinal externe, qui est considérablement dilaté

5e Temps. — *Réparation.* Le canal inguinal est refermé par deux plans de suture au catgut. Le premier plan ou plan profond réunit,

en arrière du cordon, le fascia transversalis au tendon conjoint des muscles obliques et transverse (fig. 64 à 67). Le plan superficiel réunit

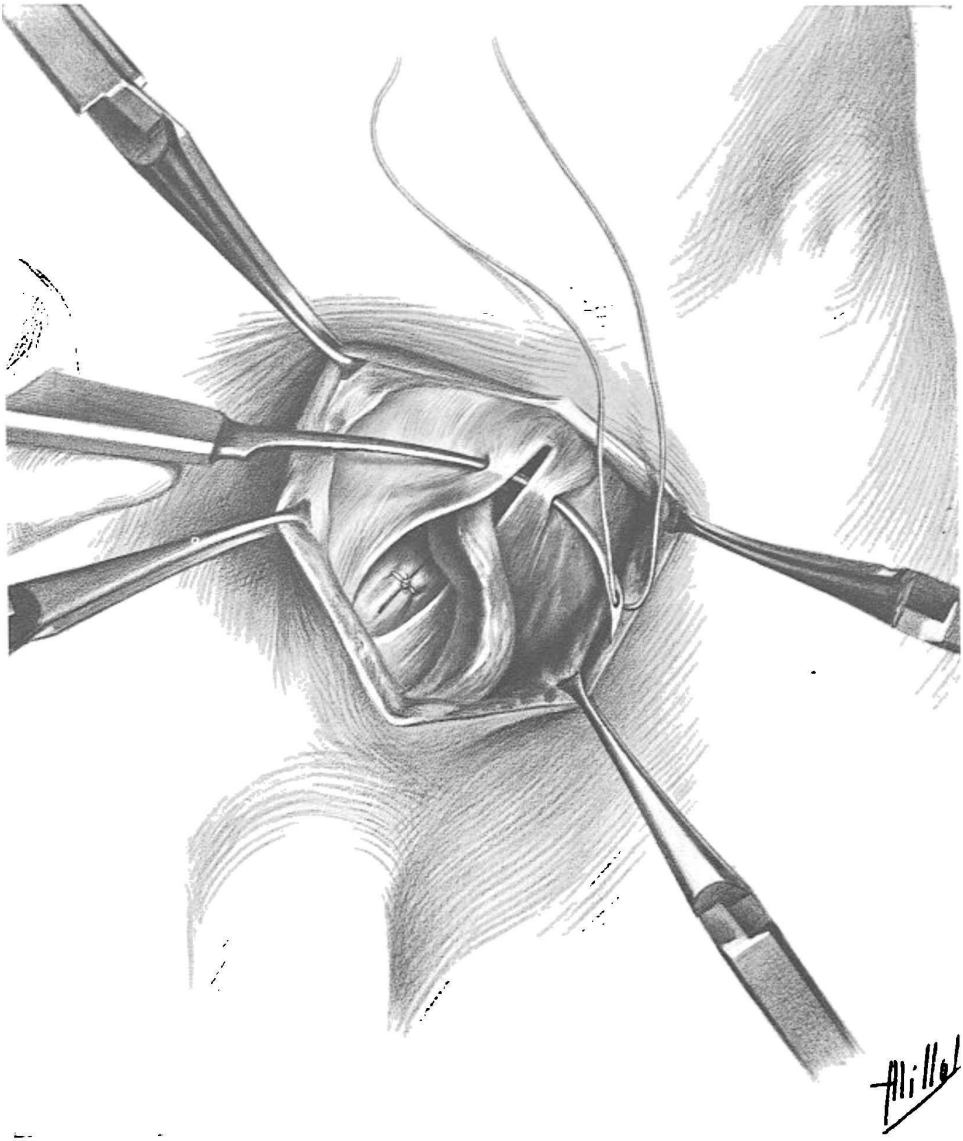

Fig. 69. — Id. Pose du premier fil superficiel au niveau de la commissure supérieure de l'orifice inguinal externe.

l'aponévrose du grand oblique et laisse en bas un passage pour le cordon spermatique (fig. 69 à 71).

Ce procédé est le seul qui rétablisse le canal inguinal, ses parois antérieure et postérieure et ses deux orifices dans leur disposition normale.

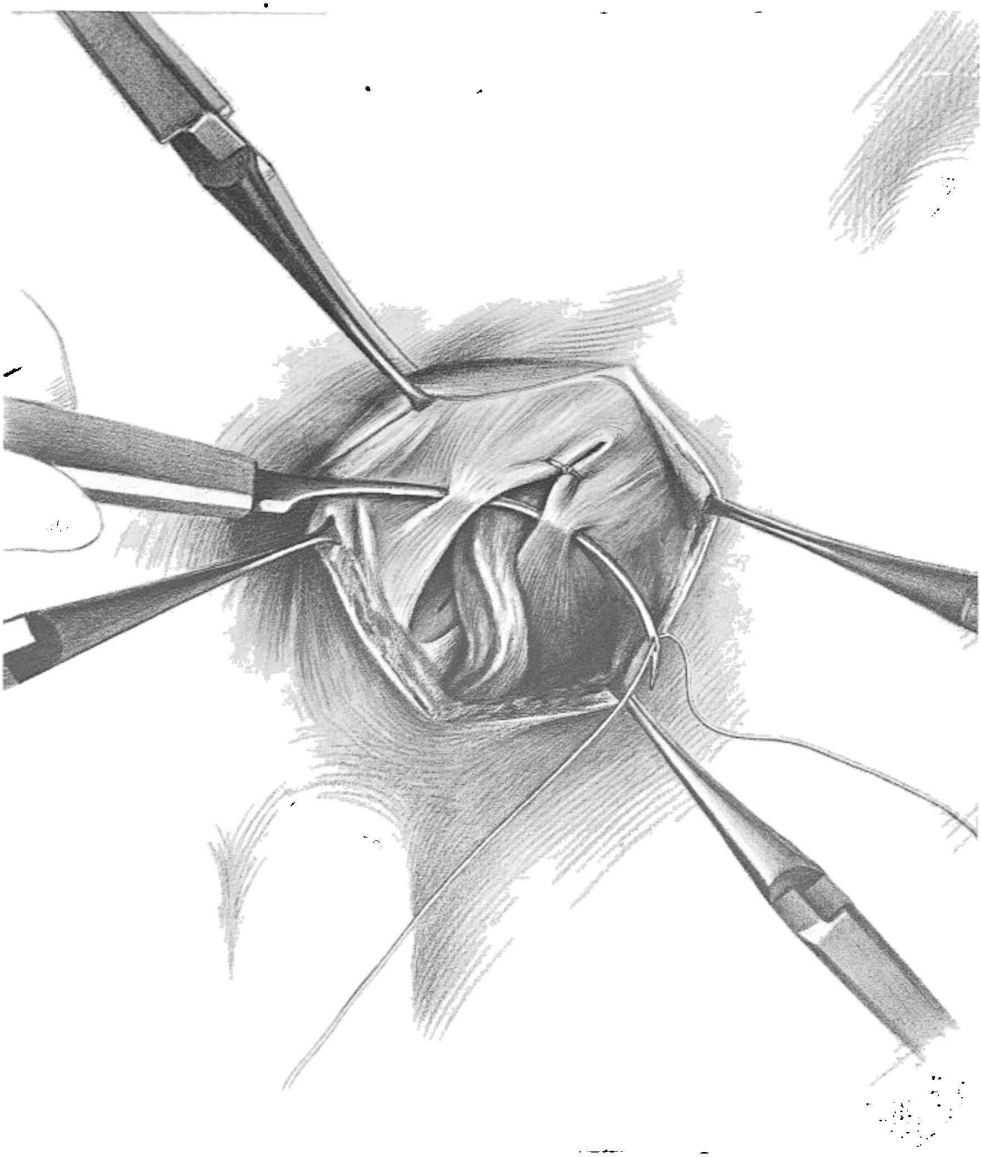

Fig. 70. — Id. Reconstitution de la paroi antérieure du trajet inguinal. Le 1er fil superficiel est serré. Pose du 2e fil.

6e Temps. — Suture cutanée avec les agrafes. Drain de verre.

Si l'opération a été laborieuse et si elle a nécessité la luxation du testicule au dehors, on peut placer aussi un drain en bas des bourses.

B. — Chez la femme.

Chez la femme, l'opération est beaucoup plus simple que chez

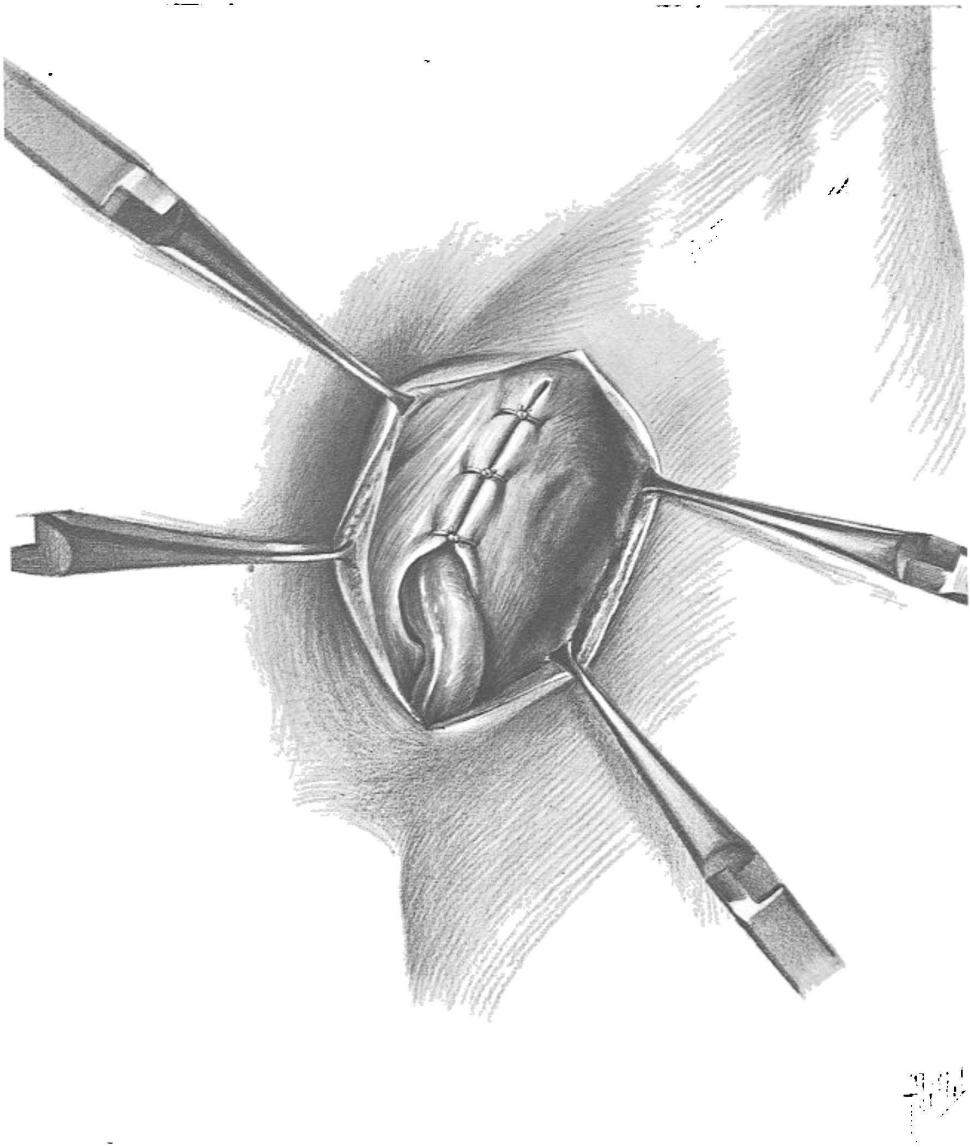

Fig. 71. — Id. Le 3e fil vient d'être posé. La suture de la partie supérieure de l'orifice inguinal externe est terminée. La paroi antérieure du canal inguinal et son orifice inférieur sont reconstitués.

l'homme, puisqu'il n'y a pas à ménager le cordon spermatique. Assez

fréquemment on est obligé de réséquer le canal de Nück kystique ou bien un ovaire ectopié.

Fig. 72. — Id. Réunion de la peau. (Suture à points séparés.)

Ce procédé de cure radicale de la hernie inguinale est de tous le plus simple et le meilleur. Il ne demande que 5 ou 10 minutes pour être exécuté avec succès. Les résultats sont excellents et les opérés ne

portent pas de bandage. La plupart de mes opérés étaient des ouvriers mécaniciens, qui se livraient à des travaux de force. Je n'ai observé que trois récidives sur plusieurs centaines d'opérations.

Hernie inguinale du gros intestin.

Lorsque le cæcum ou l'S iliaque se trouvent herniés à la région inguinale, il est rare que l'anse prolabée soit entourée d'un sac périto-

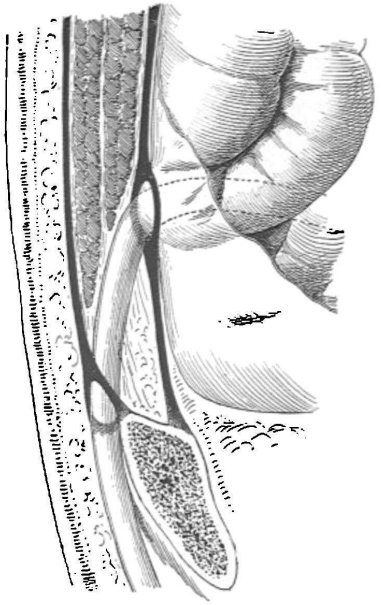

Fig. 73. — Coupe sagittale du canal inguinal, faite parallèlement au trajet du cordon.

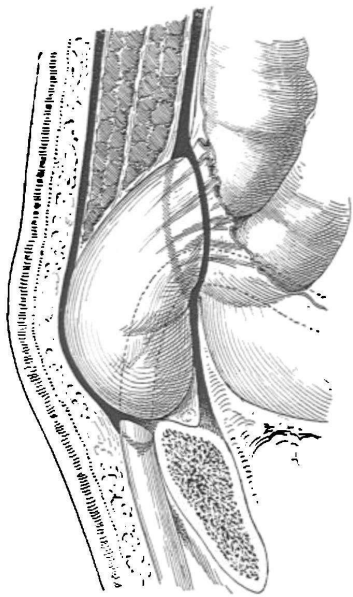

Fig. 74. — Dilatation de l'orifice supérieur et du trajet inguinal par une hernie interstitielle.

néal complet. Le gros intestin sort par le canal inguinal à la manière du testicule, qui entraîne au-devant de lui, dans sa migration, le cul-de-sac séreux péritonéo-vaginal. La laxité du tissu celluleux rétro-cæcal notamment, permet au cæcum de pénétrer dans la hernie inguinale de telle manière que sa face postérieure demeure dépourvue de toute enveloppe séreuse. Il résulte de cette disposition que, lors de l'ouverture d'un tel sac herniaire, un opérateur inexpérimenté, ne rencontrant pas de sac péritonéal, pourrait blesser malencontreusement le gros intestin. La surface intestinale dépourvue de péritoine se trouvant à la partie postéro-externe, il est indiqué de pratiquer l'incision du sac à sa partie antéro-interne; lorsqu'on tombe directement sur le gros intestin, il est

facile de le reconnaître à l'aspect de ses bandelettes musculaires longitudinales.

On réduit l'intestin, jusqu'à l'apparition du sac péritonéal. On ouvre le sac, on le résèque s'il y a lieu, comme pour la cure radicale de la hernie de l'intestin grêle, et on reconstitue les parois du trajet inguinal, en ménageant les deux orifices interne et externe et le canal intermédiaire (voir ci-dessus).

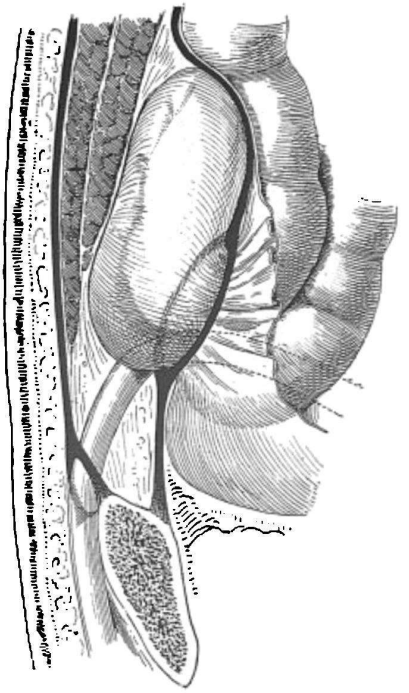

Fig. 75. — Id. Hernie interstitielle ou pro-péritonéale à évolution ascendante.

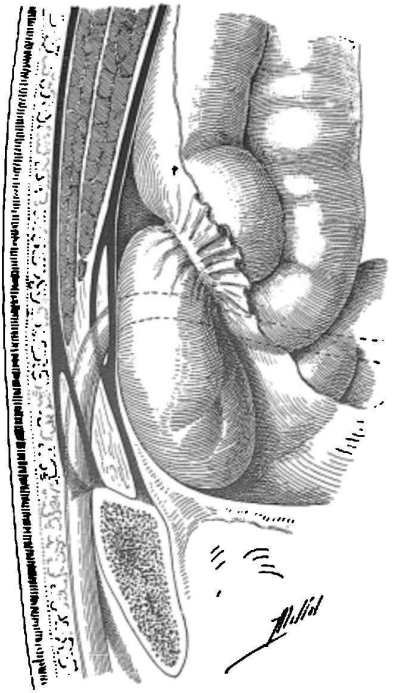

Fig. 76. — Id. Réduction accidentelle d'une hernie avec le sac.

SCHÉMA DE L'ÉVOLUTION DE LA HERNIE INGUINALE

Pour mieux faire comprendre les détails de mon procédé de cure radicale de la hernie inguinale, nous avons prié M. Millot de compléter les précédentes figures par une série de figures schématiques représentant la coupe sagittale de la région herniaire dans une direction légèrement oblique de haut en bas et de dehors en dedans, c'est-à-dire parallèlement au cordon spermatique.

La figure 73 représente le trajet inguinal normal. On distingue profondément l'orifice inguinal supérieur, qui se trouve situé à une

certaine distance au-dessus du corps du pubis. Le cordon parcourt ensuite le trajet ou canal inguinal, limité en arrière par le fascia transversalis, en avant par l'aponévrose du grand oblique, en haut par les faisceaux inférieurs des muscles petit oblique et transverse.

La figure 74 montre le premier stade de la hernie inguinale : la hernie inguinale interstitielle ou pointe de hernie. L'orifice inguinal

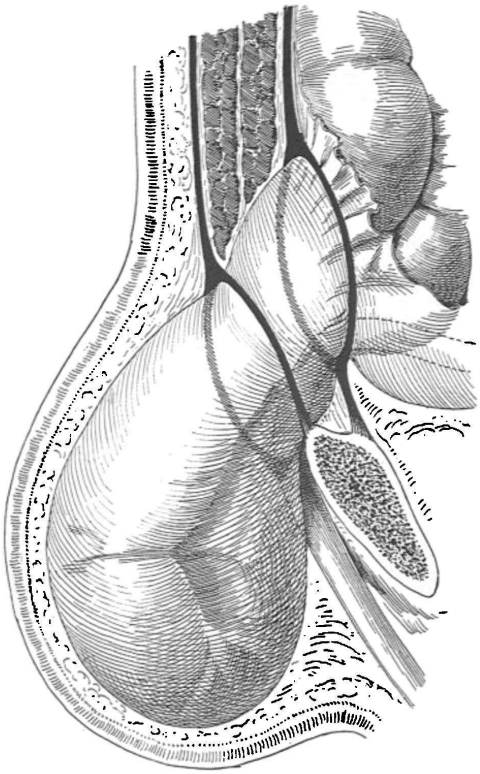

FIG. 77. — Id. Hernie complète. Les deux orifices du canal inguinal sont dilatés et se trouvent presque en rapport.

supérieur ou profond est seul dilaté. L'anse intestinale herniée est recouverte par le sac péritonéal. Cette figure représente ce qui se passe dans la hernie acquise. On remarquera en effet que le sac séreux ne se continue pas en bas avec l'origine de la tunique vaginale, comme on l'observe au contraire dans la hernie congénitale.

La figure 75 montre une hernie interstitielle refoulant en haut le tissu conjonctif lâche qui se trouve en avant du fascia transversalis.

La figure 76 montre la variété que l'on appelle hernie pro-périto-

néale. Cette variété est en général causée par des manœuvres de taxis suivies de la réduction du sac herniaire complet, sans que l'intestin ait été libéré. On voit qu'en pareil cas, l'étranglement de l'intestin par le collet du sac persiste tout entier. Cet accident relativement fréquent du taxis est généralement mortel; sa possibilité suffit à elle seule pour proscrire la réduction non sanglante en dehors de cas exceptionnels, par exemple chez les malades très âgés et qui refusent l'opération.

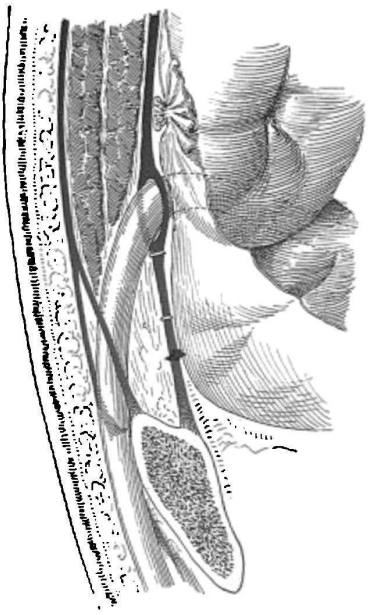

Fig. 78. — Id. Cure radicale; reconstitution de l'orifice inguinal supérieur et de la paroi postérieure du canal.

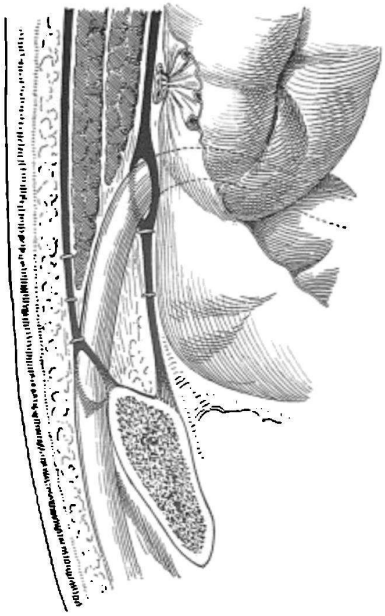

Fig. 79. — Id. L'opération est terminée : reconstitution de la paroi antérieure du canal et de son orifice inférieur.

La figure 77 montre une hernie complète. Les deux orifices du canal inguinal sont dilatés et se superposent presque complètement.

La figure 78, qui correspond à la figure 67, montre la reconstitution de l'orifice inguinal supérieur et de la paroi postérieure du canal par la suture du pilier externe de l'orifice inguinal profond dilaté avec le tendon conjoint des muscles oblique et transverse.

La figure 79, qui correspond à la figure 71, montre l'opération terminée par la reconstitution de la paroi antérieure du canal et de son orifice inférieur.

HERNIE INGUINALE DE L'APPENDICE ILÉO-CÆCAL.
APPENDICITE HERNIAIRE

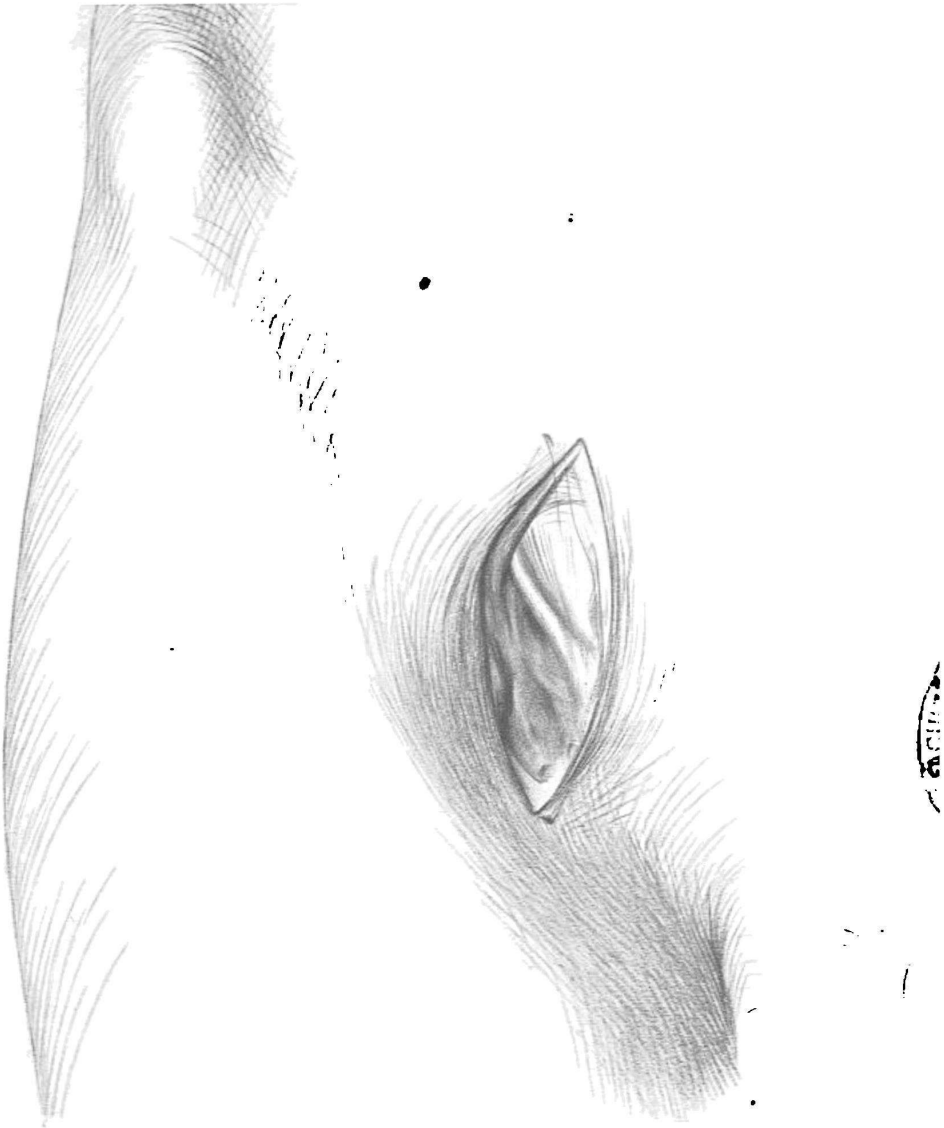

Fig. 80. — Incision cutanée pour la découverte de l'anneau crural.

On peut trouver à droite, dans un canal péritonéo-vaginal congénital, l'appendice vermiculaire sain.

Chez un malade qui présentait les symptômes d'un phlegmon du canal inguinal, j'ai trouvé l'appendice calculeux et gangrené. L'orifice

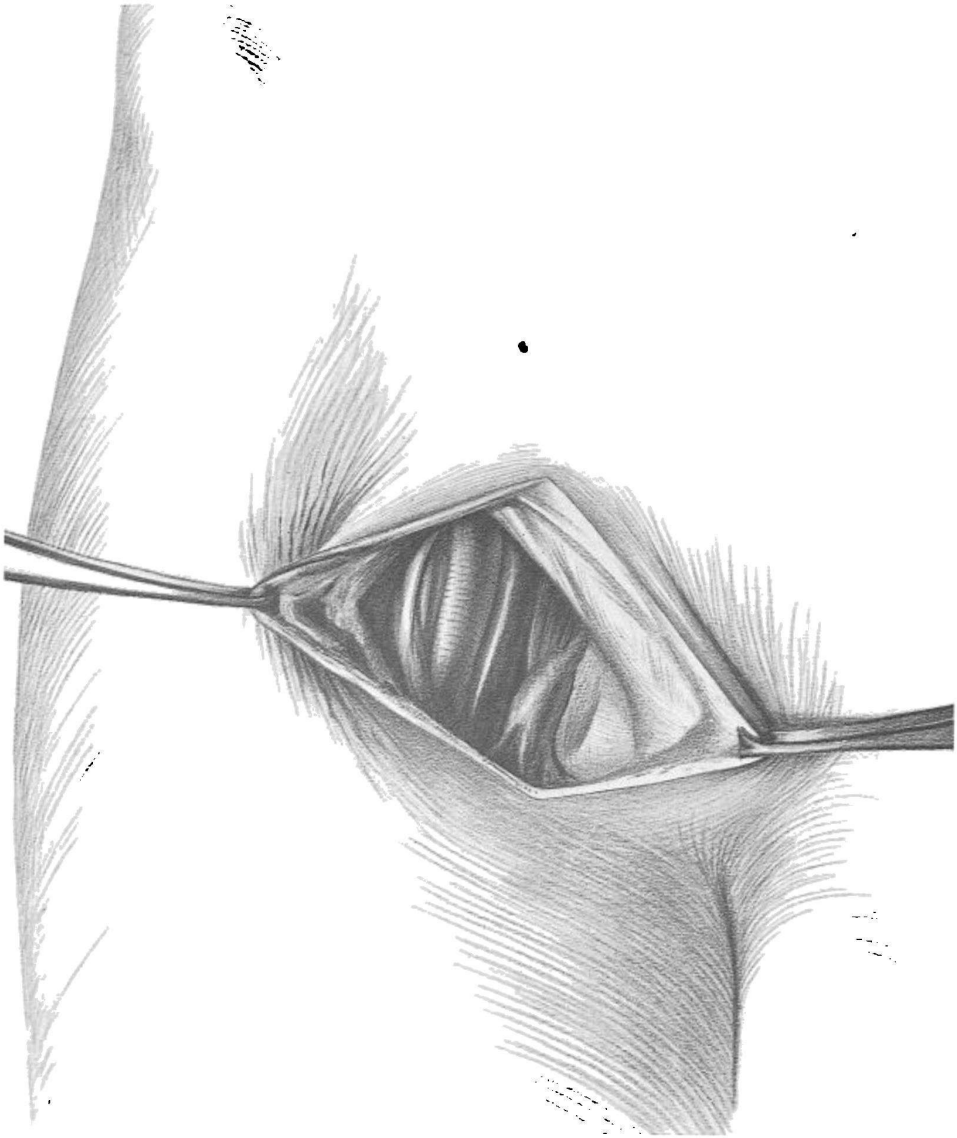

Fig. 81. — Anatomie chirurgicale de la région de l'anneau crural. Dissection de l'orifice crural montrant un ganglion lymphatique interne, et en dehors de lui, la veine, l'artère et le nerf.

supérieur du canal inguinal fut incisé, afin d'attirer le cæcum dans la plaie et de pratiquer l'extirpation de l'appendice.

HERNIE INGUINALE DE LA VESSIE

La hernie de la vessie dans le trajet inguinal comprend rarement un

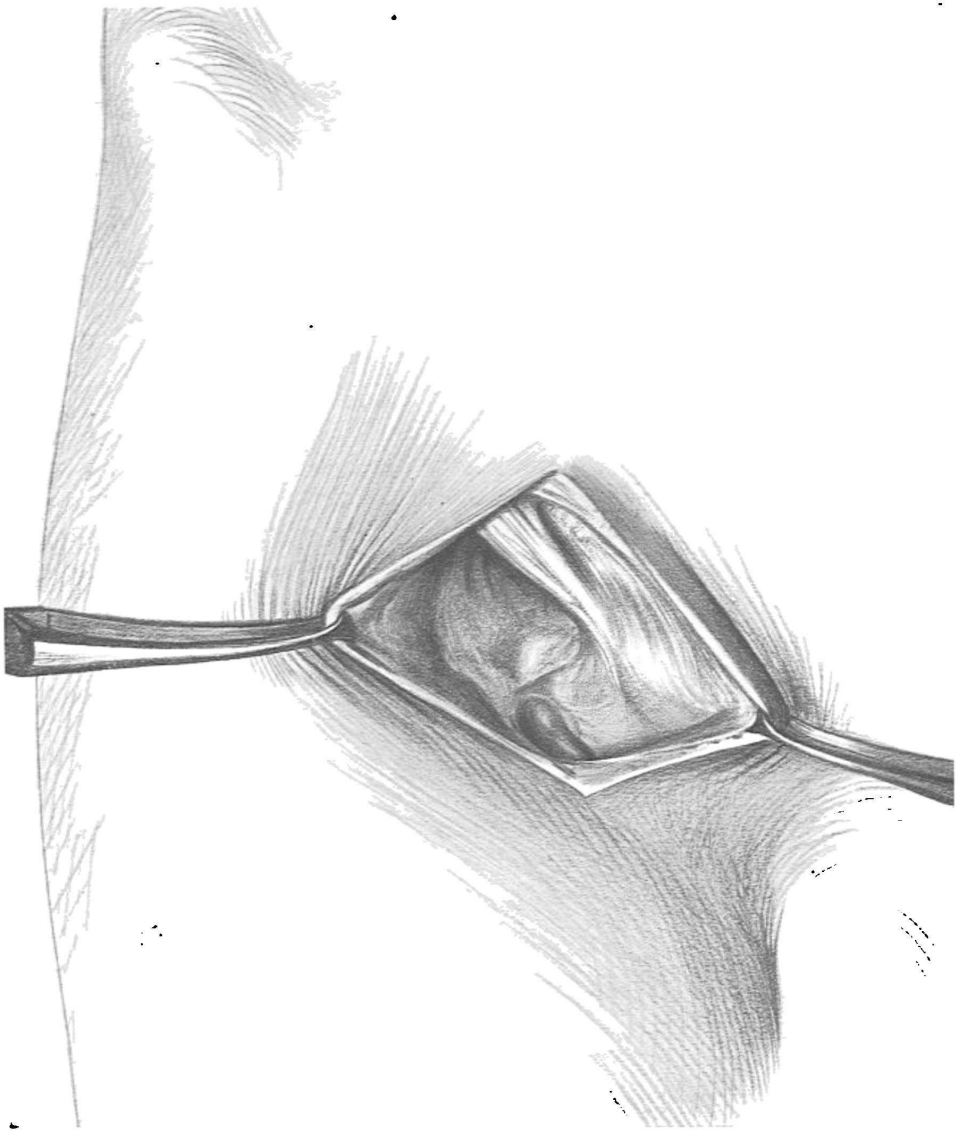

Fig. 82. — Rapports de l'anneau inguinal et de l'anneau crural. On voit en haut le cordon spermatique, en bas la veine saphène interne perforant le fascia cribriforme.

sac péritonéal complet. Il s'agit plutôt d'un glissement de la face antérieure et de la région externe de la vessie, avec sac péritonéal incomplet,

où descend soit l'épiploon, soit l'intestin grêle. On reconnaît facilement la vessie à la structure musculeuse de sa paroi. J'ai extrait d'une hernie

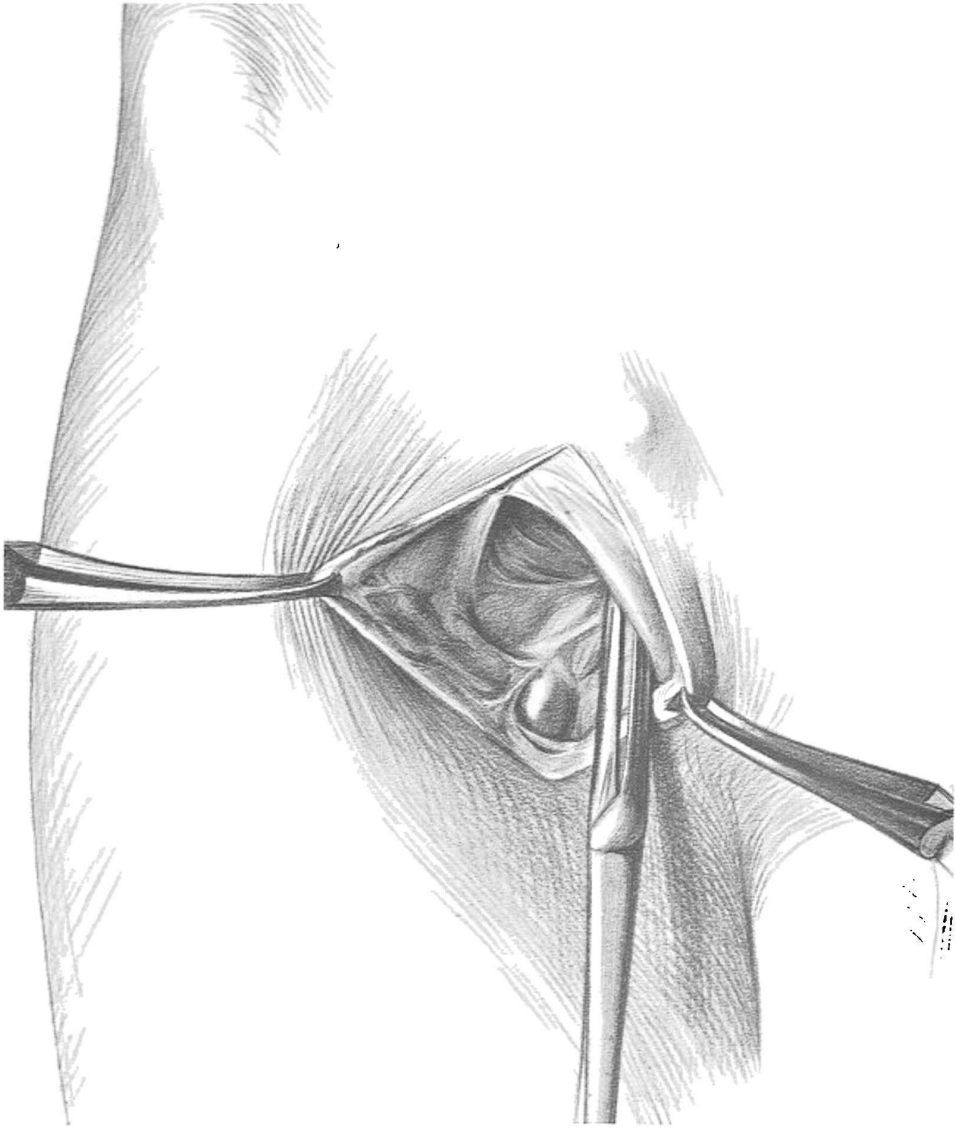

Fig. 83. — Une pince courbe est introduite dans le canal crural :
On distingue au-dessous de la pince l'extrémité inférieure du ligament de Gimbernat.

vésicale inguinale un énorme calcul phosphatique. La vessie, disposée en bissac, présentait un diverticule, qui communiquait avec le réservoir principal par un canal rétréci. Après l'ablation du calcul, j'ai réséqué

le diverticule vésical; la vessie fut réduite, après avoir été refermée par une double suture en cordon de bourse.

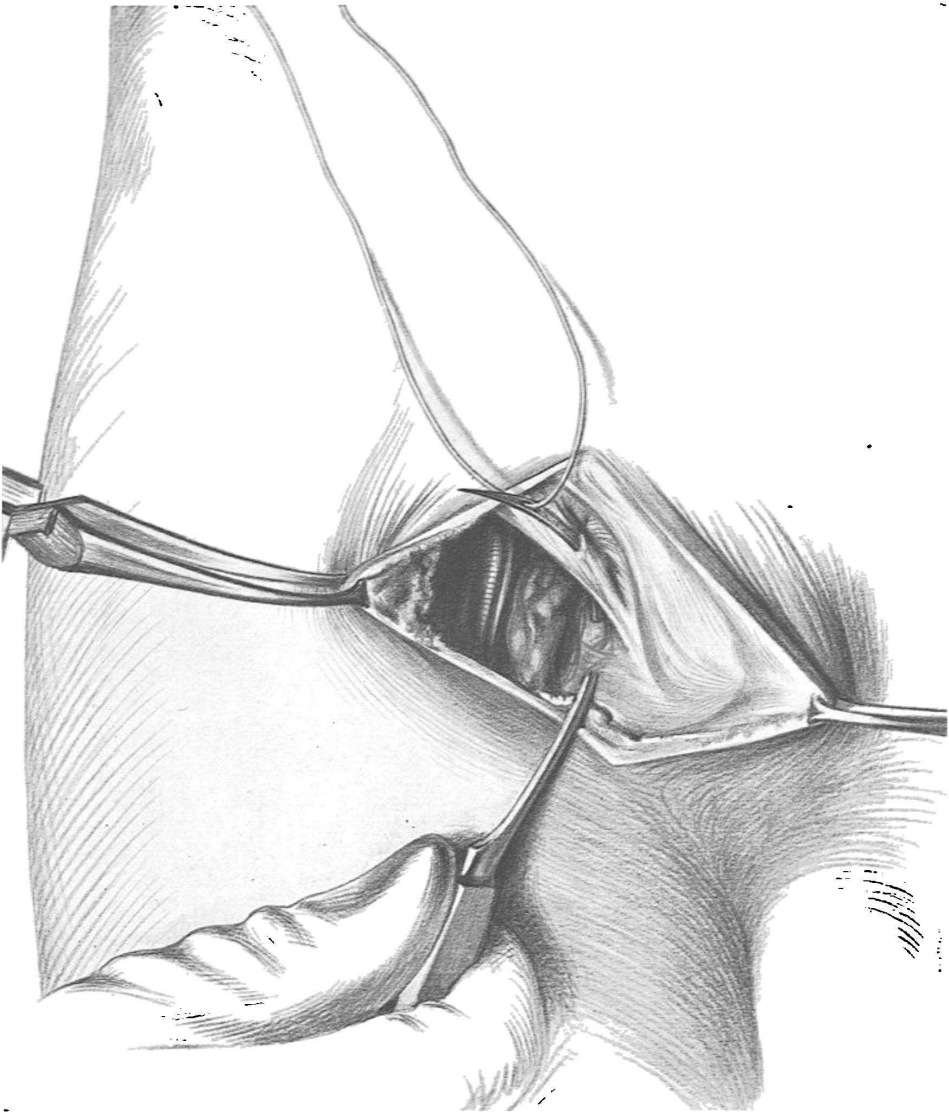

Fig. 84. — Fermeture de l'anneau crural. Pose du premier point de suture interne, qui réunit l'aponévrose pectinéale à l'arcade crurale.

E. — Hernie crurale.

La découverte de la hernie et l'isolement du collet du sac se font comme dans le cas de hernie étranglée. Le sac est incisé avec soin et

son contenu est réduit. Le collet est isolé de l'arcade de Fallope et on le lie le plus haut possible.

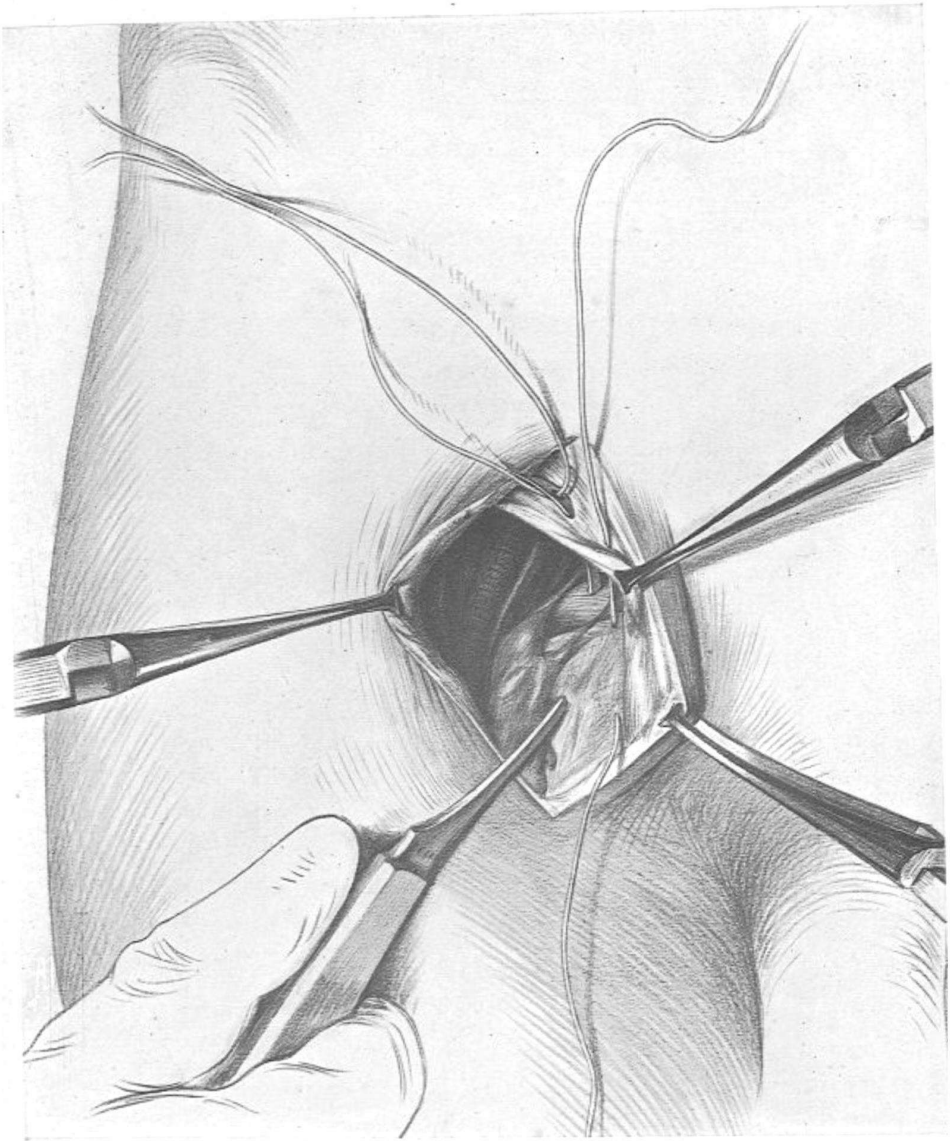

Fig. 85. — Id. L'extrémité interne de l'arcade crurale est attirée en haut. Pose d'un second point de suture intéressant la bandelette pectinéale au voisinage de la veine fémorale.

L'anneau est fermé par une suture à points séparés, qui doit être passée avec précaution, surtout en dehors, car on pourrait, par inadvertance, blesser la veine crurale. Suture de la peau, drain de verre.

Les détails de l'opération sont nettement démontrés par les figures 80 à 86, qui représentent la dissection du canal crural normal. La

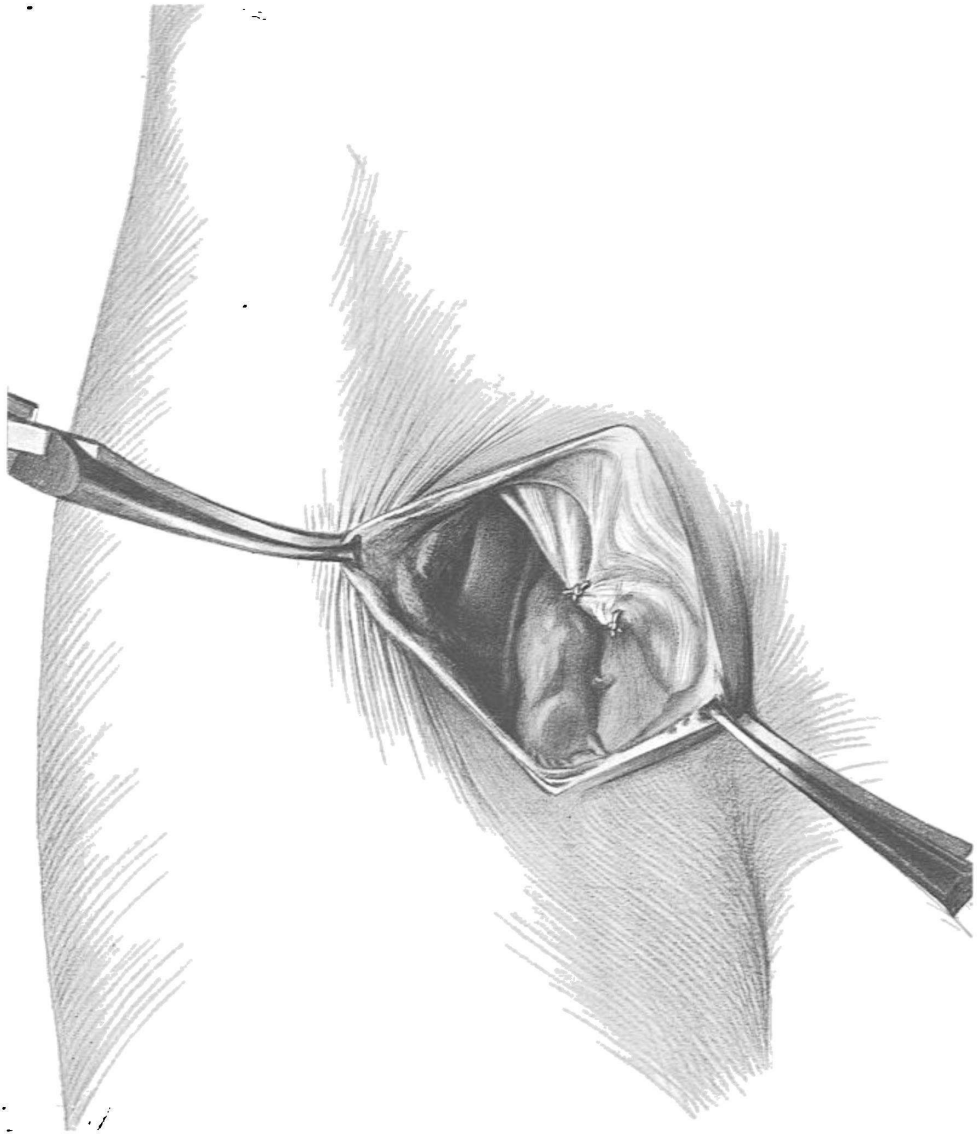

Fig. 86. — Occlusion de l'orifice crural par les deux points de suture.

figure 80 montre l'incision cutanée qui convient à la découverte de l'anneau crural. Cette incision se fait sur la partie saillante de la tumeur.

La figure 81 montre les rapports du canal crural ou canal lympha-

tique avec le faisceau vasculo-nerveux. Le fascia cribriforme a été enlevé et les lèvres de la plaie sont fortement écartées par des pinces-érignes.

La figure 82 montre l'aspect extérieur de la région du fascia cribriforme et de l'orifice inguinal externe; on voit que l'orifice inguinal externe et le cordon spermatique ne sont séparés de l'orifice crural que par le pilier externe de l'anneau inguinal.

La figure 83 montre l'orifice crural : une pince courbe introduite dans l'orifice montre l'union inférieure du ligament falciforme de Gimbernat à l'éminence ilio-pectinée.

La figure 84 montre la pose d'un premier point interne pour la fermeture de l'anneau lorsque le sac a été réséqué.

La figure 85 montre la pose d'un second point de suture, qui doit passer en bas presque au contact de la veine fémorale.

Sur la figure 86, l'opération est terminée.

F. — Hernie lombaire, ischiatique ou ovalaire.

Ces hernies se reconnaissent à la présence d'une tumeur molle, réductible avec gargouillement et se reproduisant au moindre effort. L'opération est facile et se fait par la technique déjà décrite. Elle comprend les temps suivants :

Découverte de la hernie, isolement du sac, incision, réduction de son contenu, ligature du collet, suture de l'anneau, suture de la peau, drainage.

G. — Hernie diaphragmatique.

Cette hernie ne peut être qu'une découverte opératoire, au cours d'une laparotomie. Elle sera réduite, et le collet du sac sera suturé en cordon de bourse.

LIPOMATOSE EXUBÉRANTE DE LA PAROI ABDOMINALE

Les cas de lipomatose exubérante de la paroi abdominale ne sont pas exceptionnels, particulièrement chez les femmes obèses, et chez celles qui ont eu beaucoup d'enfants.

La peau du ventre peut s'être distendue jusqu'à tomber en forme de tablier au devant des cuisses; ce tablier adipeux peut contenir jusqu'à 1 500 ou 2 000 grammes de graisse.

Il en résulte une infirmité des plus pénibles, qui se complique

d'intertrigo et peut occasionner, outre une impotence relative, de véritables souffrances.

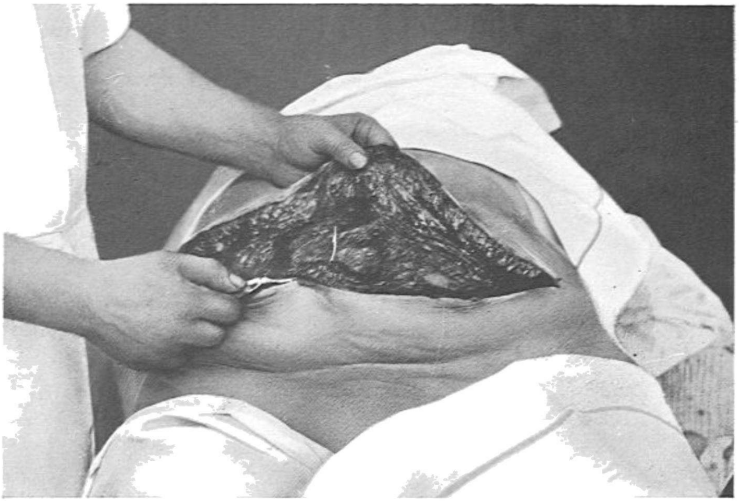

Fig. 87. — Dégraissement de la paroi abdominale antérieure par résection d'un grand pli cutané transversal et de la graisse sous-jacente. Pose de la première suture profonde.

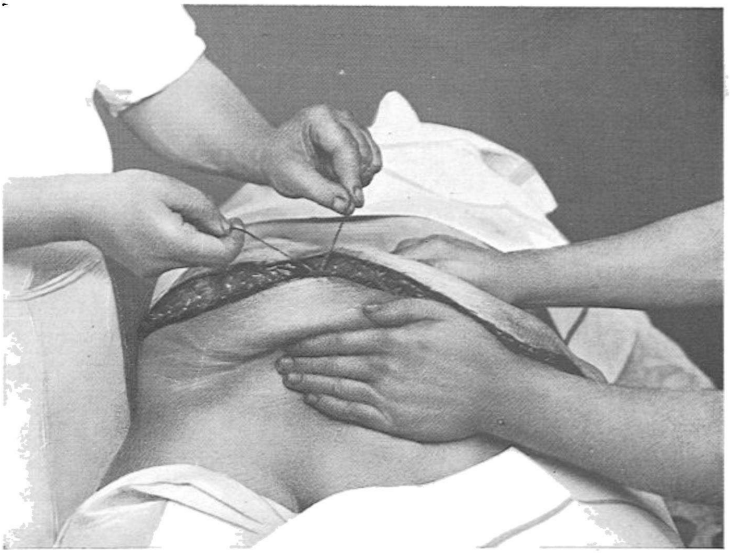

Fig. 88. — Id. Le premier fil est serré et noué.

Cette difformité acquise de la paroi abdominale antérieure se traite par l'excision transversale de la peau et du tissu adipeux exubérant.

OPÉRATION

1er Temps. — Incision de la peau. Le tablier adipeux est circonscrit par une double incision transversale, passant par les plis cutanés supé-

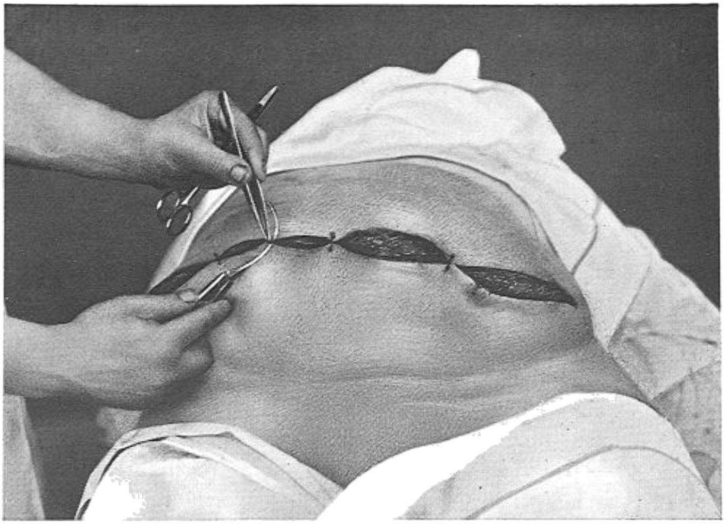

Fig. 89. — Pose des premières sutures superficielles.

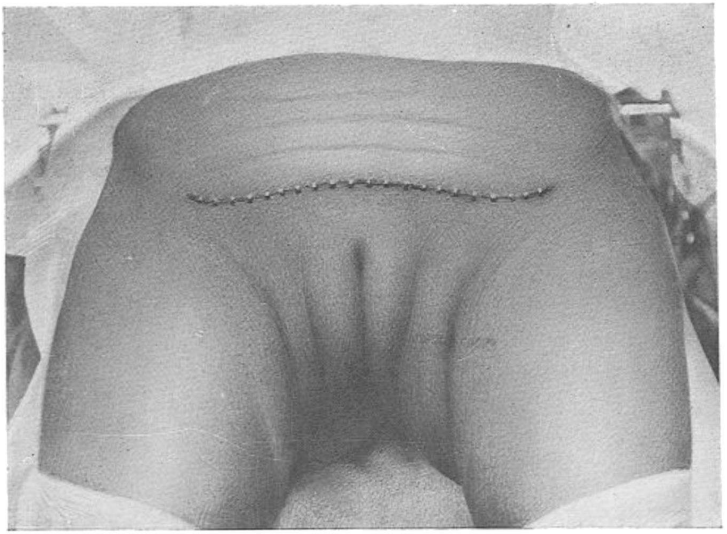

Fig. 90. — Autre cas. Aspect de la ligne de réunion, après application des agrafes.

rieur et inférieur ; on la tracera de manière à réséquer très largement tous les tissus exubérants.

2e *Temps*. — *Résection du tissu adipeux*. La masse adipeuse doit être sectionnée nettement; on l'extirpe jusqu'à l'aponévrose.

On fait alors l'hémostase des vaisseaux qui saignent.

3e *Temps*. — *Réparation*. Réunion de la graisse par plusieurs points séparés au catgut. Réunion transversale de la peau par quelques points séparés à la soie et des agrafes intermédiaires. Drainage.

Cette opération donne des résultats plastiques d'autant plus remarquables que, très souvent, la paroi abdominale musculo-aponévrotique n'est pas extrêmement relâchée. Il faut enlever assez de peau pour que les téguments qui restent se trouvent légèrement tendus.

La cicatrice, située au voisinage du pubis et des arcades crurales, est à peine apparente.

TUMEURS

TUMEURS BÉNIGNES

LIPOME

Le lipome sous-cutané de la paroi abdominale n'est pas exceptionnel. Il se développe fréquemment au voisinage de l'épine iliaque antéro-supérieure et peut atteindre un volume considérable. Parfois il est pédiculé. L'opération consiste dans l'extirpation, suivie de suture de la peau.

FIBROME MOLLUSCUM

Le molluscum pendulum peut se développer dans la même région.

L'opération ne donne lieu à aucun détail particulier. Il en est de même de toutes les autres tumeurs bénignes sous-cutanées de la paroi abdominale.

LYMPHANGIOME SOUS-CUTANÉ

On peut observer la dilatation télangiectasique des réseaux lymphatiques sous-cutanés de la paroi abdominale. Cette affection, assez rare, se manifeste dans le jeune âge par l'apparition de varices lymphatiques cutanées. Ces varices lymphatiques communiquent avec des dilatations lacunaires des réseaux de la couche adipeuse sous-cutanée. Le tissu intermédiaire de ces lacunes lymphatiques subit la transfor-

mations fibreuse. Les varices lymphatiques volumineuses sont traversées par des cordages fibreux à la manière des sinus veineux de la dure-mère.

J'ai observé une de ces tumeurs fibreuses télangiectasiques d'origine lymphatique chez une jeune fille de 16 ans. La masse principale occupait la région lombaire sur une hauteur de 12 centimètres; elle se prolongeait en avant, le long du pli de l'aine, jusqu'aux ganglions cruraux. D'énormes troncs collecteurs faisaient communiquer les lymphatiques du canal crural avec le réseau de la tumeur.

Cette tumeur lymphatique avait été déclarée inopérable par plusieurs chirurgiens; elle fut présentée comme telle à la Société de Chirurgie par le Pr Terrier[1].

Les dimensions verticales de la masse lombaire permettaient à peine d'espérer une réunion des téguments. Je fis l'extirpation complète de la tumeur, qui, au toucher, se distinguait très nettement du tissu adipeux ambiant. Dès que la masse principale fut extirpée, je dus nécessairement prolonger les incisions de chaque côté jusqu'au canal crural, afin d'énucléer les prolongements externes et antérieurs de la tumeur lombaire.

Cette opération fut suivie d'une guérison complète; les suites opératoires ne présentèrent comme particularité qu'un suintement lymphatique assez abondant, qui se produisit pendant les huit premiers jours. La guérison s'est confirmée et il n'y a pas eu de récidive.

FIBROME DE LA PAROI ABDOMINALE

Le fibrome de la paroi abdominale se développe soit au voisinage de la ligne blanche, soit au voisinage de l'épine iliaque antéro-supérieure.

Fibrome de la ligne blanche.

La tumeur se développe dans la gaine du muscle droit; elle est habituellement unilatérale et peut empiéter sur la ligne blanche, lorsqu'elle fait corps avec l'aponévrose profonde. Le plus souvent ces fibromes sont fusionnés avec l'aponévrose profonde et le péritoine, de telle sorte qu'il faut réséquer l'aponévrose profonde et la séreuse sur une certaine étendue.

1. Société de Chirurgie, séance du 14 février 1900. in *Rev. crit. de méd. et de chir.*, p. 179.

Cette particularité doit être prise en considération pour la suture de la plaie ; ce temps de l'opération est très difficile, lorsque la résection aponévrotique et péritonéale a présenté une certaine étendue.

OPÉRATION

1er Temps. — Incision cutanée longitudinale. Incision de l'aponévrose superficielle et découverte de la tumeur.

2e Temps. — Dissection de la tumeur, qui doit être extirpée en totalité, avec les parties aponévrotiques avec lesquelles elle se trouve complètement fusionnée.

3e Temps. — Hémostase et suture de la plaie. Le péritoine et l'aponévrose profonde doivent être réunis par une suture solide à la soie et à points séparés ; on réunit ensuite l'aponévrose superficielle.

Fibromes de la région inguinale.

Ces fibromes latéraux sont sous-aponévrotiques et présentent presque sans exception une adhérence fibreuse au périoste de l'épine iliaque antéro-supérieure.

L'extirpation ne présente aucune difficulté.

TUMEURS MALIGNES

ÉPITHÉLIOMA CUTANÉ

L'épithélioma de la peau de l'abdomen n'est pas très rare. Il se développe assez fréquemment dans l'excavation de la cicatrice ombilicale, qui est chez certaines personnes un réceptacle de débris épidermiques et de germes de toute sorte. L'inoculation se fait sur les cellules chroniquement irritées, comme l'épithélioma lingual se développe aux dépens des cellules irritées par la syphilis ou par une esquille dentaire.

L'épithélioma de l'ombilic doit être traité le plus tôt possible par l'extirpation ou par l'électro-coagulation thermique.

OPÉRATION

1er Temps. — Incision de la peau. L'ombilic est circonscrit par deux incisions curvilignes horizontales.

2e Temps. — Résection de la cicatrice ombilicale à 8 ou 10 milli-

mètres de l'épithélioma, en prenant soin de vérifier l'état des divers cordons fibreux qui s'y rendent, notamment de la veine hépatique, qui n'est pas toujours complètement oblitérée.

3e Temps. — Hémostase. Suture péritonéo-aponévrotique à points séparés et bain thermo-électrique.

4e Temps. — Suture de la peau, drainage.

ÉLECTRO-COAGULATION THERMIQUE

L'électro-coagulation thermique est le procédé de choix si la lésion n'est pas tout à fait localisée. Je la recommande actuellement dans tous les cas sans exception, comme étant très supérieure à l'opération sanglante, qui expose à la réinoculation des cellules cancéreuses dans la plaie.

SARCOME MÉLANIQUE

Le sarcome mélanique de la paroi abdominale peut se développer aux dépens d'une tache pigmentaire très ancienne. Dès que la tumeur se manifeste, on reconnaît tout autour un semis de noyaux miliaires qui se généralisent avec une rapidité effrayante.

A cette période, cette affection est le plus souvent au-dessus des ressources de la chirurgie.

On fera le plus tôt possible l'électro-coagulation thermique.

SARCOME DE LA PAROI ABDOMINALE

Le sarcome peut se produire aux dépens des muscles ou des aponévroses de la paroi abdominale. J'ai observé notamment le sarcome aponévrotique voisin de la ligne blanche. Cette variété de néoplasme, sans présenter une malignité considérable, récidive cependant avec une ténacité d'autant plus grande, qu'il est impossible de réséquer assez largement l'aponévrose profonde et le péritoine, envahis par la tumeur.

L'opération est la même que pour les fibromes de l'aponévrose profonde de la gaine du muscle droit, dont ils ne diffèrent que par leur structure histologique et leur tendance à la récidive. On traitera la plaie opératoire par le bain thermo-électrique à 60°, pour prévenir la récidive.

Ces tumeurs peuvent contenir des cavités kystiques et des noyaux myxomateux.

OPÉRATIONS SUR LE PÉRITOINE

La technique des opérations sur la séreuse péritonéale proprement dite comporte un chapitre spécial.

Nous n'avons pas à revenir sur les lésions traumatiques, qui ont été envisagées à propos des opérations sur les parois de l'abdomen. Les lésions traumatiques de l'abdomen ne sont graves que s'il se produit des complications infectieuses. En effet le péritoine est capable de résorber de gros hématomes, lorsqu'ils demeurent aseptiques.

TRAITEMENT CHIRURGICAL DE LA PÉRITONITE AIGUË

ÉTIOLOGIE DE LA PÉRITONITE AIGUË

La péritonite aiguë peut se produire par *voie directe* ou par *voie indirecte*. Lorsque la séreuse s'infecte *indirectement,* par la voie lymphatique ou sanguine, la lésion est le plus souvent monomicrobienne. La péritonite la moins grave est celle à pneumocoques; elle est assez fréquente chez l'enfant, elle se produit alors par migration des pneumocoques au travers du diaphragme. La plus grave des péritonites aiguës est la péritonite puerpérale, qui est causée par le streptocoque de l'érysipèle.

Parmi les péritonites par *infection directe* nous citerons en premier lieu les péritonites consécutives à la laparotomie : elles sont souvent monomicrobiennes. Le microbe pathogène est généralement le staphylocoque doré, quelquefois le streptocoque ou le gonocoque. Les péritonites consécutives aux plaies pénétrantes de l'abdomen ou bien à la perforation des viscères abdominaux sont le plus souvent polymicrobiennes. La perforation de la vésicule biliaire peut cependant donner une péritonite monomicrobienne, car elle ne peut contenir qu'un seul agent pathogène. Il en est de même de la péritonite par ouverture d'un abcès monomicrobien du foie, de la rate, ou d'une suppuration de la trompe, faisant irruption dans la séreuse.

La péritonite d'origine appendiculaire, provenant d'une lymphangite de l'appendice, sans perforation, peut être également monomicrobienne. La péritonite par perforation de l'appendice ou du tube intes-

tinal est toujours polymicrobienne, avec présence de nombreux bacilles anaérobies.

SYMPTOMATOLOGIE ET LOCALISATION

Les symptômes de la péritonite sont d'une variabilité déconcertante. La péritonite par perforation de l'estomac est la plus rapide, en raison de l'action irritante du suc gastrique. La péritonite par perforation de la vésicule biliaire suppurée, des kystes hydatiques du foie ou des abcès du foie est généralement suraiguë. La malignité de la péritonite est d'autant moins grande, que son point de départ est plus inférieur. Aussi les péritonites purulentes enkystées s'observent-elles de préférence lorsque leur point de départ se trouve dans la fosse iliaque droite et dans le pelvis, où elles se localisent par suite de la production d'adhérences immédiates.

PERITONITES ENKYSTÉES

A. — Abcès péritonéaux sous-phréniques ou péri-gastriques.

Les abcès sous-phréniques, que nous avons déjà signalés, sont quelquefois sous-péritonéaux. Le plus souvent, ce sont de véritables péritonites localisées, où la suppuration s'est faite très lentement, après production d'adhérences. La cause la plus fréquente est l'ulcère perforant de la petite courbure.

J'ai observé plusieurs cas de péritonite purulente enkystée sous-phrénique et péri-gastrique à la suite de la perforation de l'estomac par une arête de poisson ou par une aiguille, au niveau de l'épiploon gastro-colique. Quelquefois la suppuration se propage jusque dans l'arrière-cavité des épiploons.

B. — Abcès péritonéaux péri-vésiculaires.

L'inflammation lente de la vésicule produit habituellement de nombreuses adhérences entre ce viscère, l'épiploon gastro-hépatique, l'épiploon gastro-colique et le côlon. La péritonite suppurée péri-vésiculaire enkystée peut se produire par voie lymphatique, sans perforation.

C. — Abcès péritonéaux de la fosse iliaque.

La péritonite enkystée iliaque se produit presque exclusivement à droite, dans l'appendicite. Exceptionnellement, je l'ai observée du même côté à la suite d'une gangrène locale du cæcum, consécutive à une contusion violente de l'abdomen.

D. — Péritonite enkystée pelvienne.

La péritonite enkystée pelvienne ne s'observe guère, chez l'homme, que comme complication de l'appendicite en situation pelvienne ou bien par suite de la perforation de l'intestin par un corps étranger. Le corps étranger s'élimine parfois par la vessie, après formation d'un abcès intermédiaire aux deux viscères.

La péritonite pelvienne enkystée est beaucoup plus fréquente chez la femme, où son point de départ est généralement l'infection des organes génitaux internes.

COMPLICATION THORACIQUE

J'ai observé assez souvent la pleurésie purulente droite comme complication de l'appendicite suppurée. Dans un cas, la suppuration s'est produite dans la plèvre gauche, sans infection de la plèvre droite. Un autre malade a été atteint de pleurésie purulente bilatérale.

DIAGNOSTIC ET INDICATIONS OPÉRATOIRES

Le diagnostic des suppurations péritonéales enkystées est généralement facile. Le début est tantôt insidieux, tantôt bruyant. Il est bruyant lorsque l'infection générale de la séreuse précède la formation des adhérences. Nous n'insisterons pas sur les phénomènes généraux : douleur locale, fièvre, état du pouls, nausées, etc. Il se produit presque sans exception un empâtement très perceptible, ce qui permet de préciser le diagnostic et d'intervenir assez à temps.

Dès que l'existence d'une suppuration péritonéale enkystée est certaine, il faut se tenir prêt à intervenir. Si les symptômes ne sont pas graves et si la collection est très profonde, on couvrira le ventre de glace et l'on attendra la migration du pus vers la paroi, afin de faire autant que possible une intervention bénigne, sans ouvrir la grande séreuse. Si les symptômes sont alarmants, il faut intervenir au contraire sans retard.

La technique opératoire générale de l'ouverture des collections purulentes enkystées du péritoine varie suivant leur situation. Tantôt elles cheminent vers la paroi et deviennent ainsi superficielles; tantôt elles restent profondes et on ne peut pas les atteindre sans traverser la grande séreuse.

Collections adhérentes à la paroi.

L'incision correspondra au point le plus accessible du gâteau inflammatoire. Si celui-ci est latéral ou iliaque, l'incision se fera à sa limite externe, de manière à faciliter le drainage.

OPÉRATION

1er Temps. — Incision de la peau et la paroi abdominale, jusqu'au péritoine.

2e Temps. — On reconnaît le point le plus accessible du foyer, et l'on incise couche par couche. Si l'on tombe dans des adhérences superficielles, sans ouvrir la séreuse, il est facile de perforer le foyer avec une pince courbe. On agrandit l'orifice par divulsion, on vide le foyer, et l'on en fait la toilette avec des compresses aseptiques. On recherche le corps étranger, s'il en existe un, on l'extrait et on traite la cavité par le tamponnement.

3e Temps. — Suture partielle des extrémités de l'incision, au-dessus et au-dessous du tamponnement. Pansement à plat. Injections de Mycolysine.

Collections profondes.

OPÉRATION

1er Temps. — Le premier temps est le même que plus haut, jusqu'à l'abord du péritoine.

2e Temps. — Une petite boutonnière, pratiquée sur la séreuse, montre qu'elle est libre d'adhérences. L'ouverture est agrandie par divulsion, et le péritoine est fixé de chaque côté aux lèvres de la plaie pariétale, avec des pinces-érignes. Le chirurgien soulève la lèvre interne, et il introduit sous la paroi une ou deux compresses stérilisées, dont l'extrémité est saisie entre les mors d'une pince-érigne. On place, s'il y a lieu, d'autres compresses en bas, puis en haut.

3e Temps. — On reconnaît les adhérences profondes qui limitent la collection purulente, et on les dissocie doucement avec le doigt, protégé par le gant de caoutchouc, ou bien avec une pince courbe. Les compresses péritonéales protègent toute la périphérie du champ opé-

ratoire. Dès que le pus apparaît, on agrandit l'orifice par divulsion. On fait la toilette de la poche, on la tamponne provisoirement, et on change les compresses qui protègent le péritoine, et qui sont superficiellement tachées de pus.

On enlève alors la compresse qui remplit le foyer purulent, on s'assure que la toilette de la cavité septique est suffisante, et on l'examine minutieusement. On jugera ainsi si l'on doit se contenter du simple tamponnement du foyer, ou bien s'il est nécessaire de faire, soit une réparation profonde du péritoine, soit toute autre manœuvre, nécessitée par un cas particulier.

4e *Temps*. — Suture partielle des extrémités de l'incision. Pansement à plat.

Nous reviendrons, à propos de chaque région, sur les détails de technique qui conviennent à l'opération des principaux types de péritonite purulente enkystée.

PÉRITONITE DIFFUSE

La péritonite diffuse est celle qui n'est pas limitée par des adhérences précoces. Chez certains malades, les adhérences ne se produisent pas, soit parce que l'infection de la séreuse est d'emblée très étendue, comme dans la péritonite par perforation, soit parce que le péritoine n'est capable d'aucune réaction défensive. Aussi les péritonites les plus dangereuses sont-elles les péritonites post-opératoires diffuses. La surface de la séreuse se congestionne et devient visqueuse, sans trace de pus. Dans ces cas, la mort survient très vite, à la suite du collapsus cardiaque. Quelquefois le ballonnement est peu marqué, et il n'y a pas de vomissements. On peut observer, dans cette forme de la péritonite diffuse subaiguë, une hématémèse abondante, occasionnée par la congestion intense de la muqueuse gastrique.

La péritonite spontanée, dans la majorité des cas, est moins maligne : elle reste momentanément localisée au foyer primitif, et elle ne se généralise pas avant le troisième ou le quatrième jour. La paralysie relative de l'intestin immobilise en effet les anses intestinales voisines du foyer infectieux initial, et il peut se produire en ce point une véritable localisation intra-séreuse, entre les anses intestinales paralysées et distendues, sans qu'il se forme d'adhérences proprement dites. Cette localisation d'une péritonite purulente, sans enkystement véritable, est un phénomène très intéressant. Quelques fausses membranes se produisent à peine à la limite du foyer, qui se limite à une région déclive,

fosse iliaque ou pelvis. A mesure que la quantité de pus augmente, il se produit au-dessus du foyer primitif un exsudat séreux abondant, peu riche en microbes, et qui ne s'infectera guère avant 24 ou 48 heures. Dans ces cas, le pus est très épais au fond du Douglas, tandis que la fosse iliaque ne contient qu'un exsudat presque séreux; le reste du péritoine reste indemne pendant plusieurs jours. C'est donc bien à tort que certains chirurgiens nomment ces péritonites partielles des péritonites généralisées. Elles ne sont en effet que le premier stade de la péritonite généralisée et elles guérissent très facilement par l'incision iliaque, suivie de tamponnement, tandis que la péritonite généralisée proprement dite, où l'infection atteint la concavité du diaphragme, est presque fatalement mortelle.

Péritonite diffuse à localisation pelvienne.

OPÉRATION

1er Temps. — Incision de la paroi. Où faut-il inciser lorsque l'on observe les signes de la péritonite diffuse, sans localisation appréciable? Hormis les cas exceptionnels, où les commémoratifs d'une cholécystite calculeuse ou d'un ulcère gastrique permettent de présumer la perforation de ces viscères, il s'agit presque toujours d'une appendicite. Le siège de la douleur maximun n'est pas une indication suffisante. Par exemple, dans la perforation appendiculaire, la douleur initiale peut avoir son maximum du côté gauche, tandis que la région de Mac Burney n'est pas très sensible à la pression. L'incision iliaque droite présente sur toutes les autres, laparotomie médiane et incision de la gaine du muscle droit, l'avantage de permettre l'examen rapide du cæcum, de l'appendice et du contenu de la cavité pelvienne, où se trouve généralement l'exsudat inflammatoire le plus épais.

2e Temps. — Exploration et toilette du péritoine. Dès que le péritoine est ouvert au-dessus de l'arcade crurale droite, la séreuse est fixée à chacune des lèvres de la plaie, avec plusieurs pinces-érignes. On soulève la lèvre interne, pour introduire au-dessous de la paroi une ou deux compresses stérilisées, à l'angle de chacune desquelles on fixe une pince-érigne.

Souvent il s'écoule à ce moment une certaine quantité de sérosité purulente. On l'éponge immédiatement et on introduit une seconde compresse en haut de l'incision, le long du côlon ascendant. Le péritoine étant protégé en dedans et en haut, on explore avec une troi-

sième compresse la partie inférieure de la fosse iliaque, que l'on éponge à son tour, puis on explore et on éponge la cavité pelvienne. Tandis qu'à l'incision du péritoine iliaque on avait recueilli une sérosité presque limpide, le cul-de-sac de Douglas contient du pus véritable. On l'éponge méthodiquement avec des compresses stérilisées. On recueillera des échantillons de ce pus pour l'examen bactériologique. On vérifie alors la toilette du Douglas, et on le tamponne avec deux ou trois grandes compresses stériles.

Ceci fait, on enlève la compresse supérieure, qui longe le cæcum et l'on éponge entre le côlon ascendant et la paroi, où se trouve fréquemment une collection purulente secondaire.

On dispose en ce point une nouvelle compresse stérilisée, et on enlève la compresse interne. La paroi abdominale est soulevée sur une valve gynécologique, et on explore avec une pince courbe et de petites compresses rigoureusement aseptiques, la région ombilicale, la fosse iliaque gauche et, s'il y a lieu, région par région, le reste du péritoine, jusqu'à la concavité du diaphragme. Presque sans exception, on constate que, malgré l'absence complète d'adhérences, toutes ces régions sont absolument saines. Lorsqu'il y a une vingtaine d'années, j'ai fait pour la première fois ces remarques, j'ai admiré comment la séreuse se défendait, même en l'absence de la production d'adhérences véritables, contre la dissémination de l'infection, et j'ai remarqué que beaucoup de chirurgiens publiaient des guérisons de ces péritonites partielles en leur donnant à tort la dénomination de péritonites généralisées.

On remarquera que la toilette du péritoine, faite par ma méthode, région par région, et en commençant par le foyer principal, permet d'explorer toute la séreuse, sans aucun risque de disséminer l'infection. Toutes ces manœuvres durent quelques minutes à peine, lorsqu'on les exécute méthodiquement.

3e Temps : Manœuvres accessoires. — J'ai déjà dit qu'il s'agissait le plus souvent d'une appendicite. Comme on doit toujours examiner l'état de l'appendice, il est facile de le réséquer, s'il est la cause de la péritonite.

On fera cette résection suivant la technique qui sera décrite ultérieurement. Si le cæcum est très enflammé et si l'on doit tamponner la fosse iliaque, il est inutile d'enfouir la ligature de l'appendice sous une double suture en cordon de bourse, comme je le recommande au contraire dans l'opération de l'appendicite à froid.

4e Temps. — On place les compresses destinées au tamponnement

et on referme partiellement l'incision, si elle est trop grande, ce qui exposerait, en cas de vomissements, à une hernie de l'intestin. On place ensuite les compresses extérieures, et on panse à plat. Il est rare que l'on soit obligé de placer des drains.

Péritonite diffuse à foyers multiples.

Lorsque l'opération tarde, ou bien le malade succombe à la péritonite généralisée, ou bien la lésion tend à se localiser en des points variables. Ces localisations secondaires peuvent se produire soit dans la fosse iliaque gauche, soit dans l'arrière-cavité des épiploons, soit au voisinage de la rate, soit entre les anses de l'intestin grêle, qui s'agglomèrent pour former les parois de l'abcès. Si le pus existe en abondance dans la région sous-hépatique, il faut agrandir l'incision iliaque droite jusqu'aux fausses côtes. On explore ainsi la région sous-hépatique et l'hiatus de Winslow, qu'on peut tamponner et drainer. Si l'exploration de la région splénique fait constater la présence du pus, il faut faire de ce côté une contre-ouverture déclive de 8 à 10 centimètres de longueur, pour compléter la toilette du péritoine et pour tamponner le flanc gauche.

La présence du pus dans la fosse iliaque gauche réclame une incision iliaque du même côté. La présence de foyers purulents enkystés entre les anses de l'intestin grêle exige la laparotomie médiane, depuis le pubis jusqu'à plusieurs centimètres au-dessus de l'ombilic.

DANGERS DES GRANDS LAVAGES DU PÉRITOINE

Le lavage de la cavité péritonéale enflammée doit être absolument proscrit. L'eau salée isotonique elle-même, à la température de 38 à 39°, ne sert qu'à disséminer l'infection et à provoquer une phagolyse immédiate, qui accélère l'issue fatale.

LAVAGES PARTIELS DE L'INTESTIN, APRÈS EXTÉRIORISATION

On peut au contraire laver hors du ventre, après avoir placé des compresses très serrées tout autour de l'incision, les anses intestinales les plus enflammées. On doit prendre soin que le liquide ne puisse pas pénétrer dans la séreuse. Lorsqu'on réduit dans la séreuse les anses

intestinales lavées, on les laisse au voisinage de l'incision, que l'on tamponne à leur niveau.

ANUS CONTRE NATURE

Lorsque les accident généraux ne cèdent pas à la toilette et au drainage du péritoine, et lorsque le ballonnement augmente, il peut être utile de combattre la paralysie intestinale et les inconvénients des mouvements anti-péristaltiques en faisant un anus contre nature.

Cet anus contre nature doit être fait dans le *flanc gauche, à la partie supérieure du jéjunum*. Si, pour des raisons particulières, on crée deux orifices, l'un à la partie supérieure du jéjunum et l'autre à la partie inférieure de l'iléon, le premier seul donnera des matières en abondance.

TRAITEMENT GÉNÉRAL

Le malade doit recevoir toutes les 2 ou 3 heures, dès que le diagnostic est posé, des injections sous-cutanées de Mycolysine injectable de 10 cc. chacune. On injectera sous le chloroforme, pendant l'opération, plusieurs autres tubes. Lorsque la péritonite purulente est déclarée, l'injection de Mycolysine dans le péritoine n'est pas indiquée. Cette injection pourrait affaiblir la réaction défensive de la séreuse, en provoquant une phagolyse temporaire.

On couvrira le ventre de vessies longuettes, remplies de glace, et l'on pratiquera des injections sous-cutanées d'eau salée isotonique, d'huile camphrée, de spartéine et, s'il y a lieu, d'une solution huileuse de digitaline.

Lorsque l'affection évolue vers la guérison, le ballonnement s'atténue et le pouls perd le caractère péritonéal. Il faut répéter les injections sous-cutanées de Mycolysine tant que le malade n'est pas hors de danger.

SOINS CONSÉCUTIFS A L'OPÉRATION

Le pansement superficiel doit être renouvelé tous les jours. Souvent les compresses du tamponnement donnent très peu. Il est remarquable de voir comment une péritonite séro-purulente diffuse, avec exsudat abondant, se transforme en péritonite sèche, lorsqu'on a fait une toilette minutieuse du péritoine avec des compresses sèches.

Si l'amélioration s'accentue, on laisse le tamponnement 4 ou 5 jours.

Si au contraire l'état du malade paraît s'aggraver, on coupe les points de suture qui rétrécissaient chaque incision, et on enlève les compresses afin d'explorer la profondeur. Cette exploration se fait très bien par les incisions latérales. Aussi faut-il suturer complètement l'incision médiane, si l'on en a fait une, pour laisser ouvertes les incisions latérales, qui sont les meilleures pour le drainage, Lorsqu'on veut explorer la profondeur par une de ces incisions, on soulève la lèvre interne de la paroi abdominale avec une courte valve, et on introduit dans la séreuse l'index garni d'un gant de caoutchouc, puis, à sa suite, une compresse sèche, montée sur une pince courbe.

Dans les cas très graves et qui se terminent cependant par la guérison, le chirurgien peut avoir à rechercher, au bout de 2 ou 3 semaines, une ou plusieurs collections purulentes intra-péritonéales localisées. Ces collections enkystées peuvent se produire en des points où l'infection était le plus accentuée.

La réparation des plaies laissées ouvertes pour le tamponnement du péritoine et la fermeture des anus contre nature se feront dans une autre séance. Cette réparation aura lieu plusieurs semaines après le rétablissement complet du malade.

RÉPARATION AUTOPLASTIQUE DU PÉRITOINE

Un grand nombre d'opérations sur les viscères abdominaux nécessitent des délabrements péritonéaux étendus. J'ai remarqué, dès mes premières laparotomies, en 1887, que les pertes de substance du péritoine, lorsqu'on négligeait de les réparer, exposaient à des complications graves. En effet, les pertes de substance de la séreuse sont le siège d'une exsudation séro-sanguinolente abondante, et l'infection microbienne s'y fixe volontiers. Si le malade échappe à la péritonite, *il se produit fatalement en ces points des adhérences de la paroi avec les viscères abdominaux, notamment avec l'intestin*. Il en est de même lorsque le péritoine viscéral a été le siège d'une inflammation chronique ; la déchirure des adhérences intestinales, par exemple, laisse des surfaces saignantes qui sont le point de départ d'une péritonite adhésive. Pour éviter cette complication, il est nécessaire de réparer la surface dépourvue de péritoine par des sutures séro-séreuses, après avoir cautérisé ou lié les artérioles qui donnent du sang.

J'ai précisé de 1887 à 1895 les règles de la réparation du péritoine viscéral et pariétal. J'ai publié à l'occasion de divers congrès mes procédés originaux, qui ont été plus tard démarqués, sous le néologisme de péritonisation. Le mot seul était nouveau, et les procédés qui ont été décrits sous ce titre ne différaient aucunement de ceux que j'enseignais depuis plusieurs années aux chirurgiens qui venaient suivre mes leçons.

Le mot *péritonisation* ayant été consacré par l'usage, je vais décrire sous ce nom les procédés originaux de réparation péritonéale que j'ai imaginés de 1887 à 1895. Ces procédés étaient suffisamment parfaits pour que je n'aie pas eu à les modifier depuis cette époque, déjà lointaine.

La *péritonisation* est la réfection du péritoine pariétal ou viscéral, lorsqu'il a été déchiré pendant l'opération. En dehors de cette réparation des déchirures et des pertes de substances de la séreuse, il est souvent nécessaire d'exclure de la séreuse une région plus ou moins étendue. Je décrirai cette technique spéciale sous le nom de *cloisonnement du péritoine*.

Nous décrirons successivement la réparation autoplastique du péritoine viscéral et celle du péritoine pariétal.

RÉPARATION DU PÉRITOINE VISCÉRAL

Cette réparation se fait en surjet, avec la soie n° 1 et les aiguilles intestinales. S'il s'agit du foie ou de la rate, il faut éviter de déchirer leur tissu, qui est assez friable. On placera, dans ces cas, au contact de la suture, une compresse sèche pour le tamponnement.

Les surfaces saignantes de l'estomac, de l'intestin et du mésentère se réparent très facilement. On exclut la surface saignante, après hémostase, par un surjet avec de la soie n° 1. La plicature du mésentère n'a aucun inconvénient. Les surfaces saignantes de la périphérie de l'intestin, lorsqu'elles ne sont pas très étendues, se réparent également avec de la soie fine et en surjet. Il est préférable de faire un surjet transversal, ce qui produit une valvule connivente artificielle, sans rétrécir le calibre de l'intestin, comme il arrive au contraire si la suture est longitudinale, Lorsque la perte de substance péritonéale est considérable, il faut réparer la séreuse sans prendre garde au rétrécissement de ce segment de l'intestin; on pratiquera ensuite, entre l'anse en amont et l'anse en aval, une anastomose dérivatrice. On peut également faire la résection complète du segment altéré (voir plus loin). Les très petites surfaces intestinales saignantes se réparent très vite par l'application d'une suture en cordon de bourse ou d'une suture longitudinale à un seul plan.

RÉPARATION DU PÉRITOINE PARIÉTAL

CLOISONNEMENT DU PÉRITOINE ET PÉRITONISATION

J'ai remarqué dès mes premières laparotomies, en 1887, qu'en outre de la réparation des pertes de substance péritonéale, il était fréquemment nécessaire d'isoler certaines parties de la séreuse du reste de sa cavité, afin de prévenir, par exemple, l'extension d'une inflammation locale. Les manœuvres qui aboutissent au *cloisonnement du péritoine* étant inséparables des manœuvres de réparation du péritoine ou *péritonisation*, nous les décrirons en même temps.

J'ai d'abord étudié la fermeture du péritoine inférieur, dans l'hystérectomie abdominale totale. L'expérience m'a démontré qu'il était indispensable de supprimer entièrement le cul-de-sac de Douglas et de faire le cloisonnement au détroit supérieur du bassin. J'ai ensuite appliqué la méthode du cloisonnement aux autres régions de la séreuse abdominale.

A. — Région du pylore et de la vésicule biliaire.

Les inflammations de la vésicule biliaire provoquent très vite des adhérences du côté de la première portion du duodénum et du côlon transverse. Lorsque ces adhérences s'étendent, elles obstruent l'hiatus de Winslow et atteignent la petite courbure de l'estomac. J'ai cherché à réaliser, après les opérations étendues sur la vésicule biliaire et sur le pylore, ce processus de défense naturelle.

L'abord des voies biliaires profondes, comme la résection du pylore, exigent des dégâts péritonéaux assez considérables. Je commence par réunir, au-devant des sutures viscérales profondes, les replis péritonéaux très lâches de l'épiploon gastro-hépatique avec ceux de l'épiploon gastro-colique et de la partie supérieure droite du grand épiploon. Deux sutures en bourse ou deux surjets superposés sont effectués. Ces sutures recouvrent les points de réunion profonds, qui se trouvent exclus de la grande cavité péritonéale. Si l'opération est aseptique, par exemple, après la pylorectomie, le ventre est refermé complètement. S'agit-il, au contraire, d'un drainage des voies biliaires profondes, l'épiploon gastro-colique et l'orifice supérieur du grand épiploon sont suturés au péritoine du bord supérieur de l'incision pariétale, et la profondeur de la plaie est tamponnée. Ce cloisonnement, qui peut être presque complet, assure la production rapide

d'adhérences et prévient toute effusion de la bile ou des liquides de la plaie dans la séreuse.

B. — Région splénique.

Le péritoine splénique présente une disposition compliquée, la moitié postérieure de la face interne de la rate faisant partie de l'arrière-cavité des épiploons. On observe en outre, sous le pôle inférieur de la rate, un repli péritonéal semi-lunaire qui est parfois très accentué (sustentaculum lienis).

Les interventions pour plaies par arme à feu dans cette région ne sont pas rares, le coup pouvant porter au-dessous du cœur. J'ai opéré un de ces cas où la balle avait perforé l'épiploon gastro-hépatique, près de la petite courbure, pour atteindre obliquement la région splénique. Après avoir constaté l'intégrité de la région de l'estomac et avoir fait, par la brèche agrandie, la toilette de l'arrière-cavité des épiploons, je reconnus une blessure de la rate, d'où le sang s'écoulait vers la cavité pelvienne. L'hémorragie en nappe ne pouvant être complètement arrêtée, j'ai cloisonné le péritoine au-dessous de la rate, en réunissant le sustentaculum lienis au méso-côlon sous-splénique, et ensuite le bord supérieur du grand épiploon à la paroi. Cette suture était complètement étanche. J'ai tamponné le foyer par l'incision antérieure, et la malade a guéri de son traumatisme.

C. — Région pancréatique.

L'abord du pancréas exige l'effondrement de l'épiploon gastro-colique ou du méso-côlon transverse.

L'abord du pancréas par la voie inter-gastro-colique est la méthode de choix; elle est la plus directe et elle ménage la vascularisation du côlon transverse.

On tombe dans l'arrière-cavité, et il est très facile de l'isoler complètement du grand péritoine en marsupialisant les bords de l'incision du méso-côlon, que l'on suture au péritoine pariétal de l'incision abdominale. On obtient ainsi une loge bien isolée.

D. — Région du côlon ascendant.

Les interventions sur le côlon ascendant sont assez fréquentes.

L'abord et la résection du côlon ascendant doivent se faire par l'incision iliaque, que l'on prolongera en haut vers les fausses côtes. On

résèque généralement le cæcum en même temps que le côlon ascendant.

Lorsque l'opération est terminée, il existe une large brèche méso-côlique et mésentérique, allant de l'extrémité terminale de l'iléon jusqu'au méso-côlon transverse. Ces mésentères sont adipeux, et leur abandon dans le péritoine exposerait à des accidents septiques. L'infection du mésentère est surtout à craindre lorsqu'il s'agit d'une tumeur cancéreuse ulcérée, avec infection des lymphatiques correspondants. Depuis 1895, je répare la brèche mésentérique en la ramenant tout entière, à l'aide de 2 ou 3 sutures en cordon de bourse, au contact de l'incision pariétale. Quelques sutures séro-séreuses préviennent tout danger d'infection. Le moignon ainsi formé présente rarement plus de 5 à 6 centimètres d'étendue. On place à son contact une compresse aseptique, et on suture la paroi abdominale au-dessus et au-dessous de la compresse, que l'on enlèvera le 5e ou le 6e jour.

E. — Région du côlon descendant.

L'extirpation du côlon descendant et de l'S iliaque peut être suivie d'une réparation analogue. Si le mésentère n'est pas assez lâche pour permettre de ramasser toute la surface de section en un moignon étroit, on peut la fixer à toute la longueur de la plaie abdominale latérale. En haut et en bas, on peut enfouir les sutures qui ferment le bout supérieur et le bout inférieur du gros intestin sous deux replis de suture séro-séreux. La suture à plein canal et l'anastomose latérale du bout supérieur et du bout inférieur du côlon descendant ne donnent pas de bons résultats.

Il est préférable de fermer le bout supérieur et le bout inférieur, puis anastomoser l'extrémité inférieure de l'iléon avec la partie supérieure du rectum.

F. — Région mésentérique.

Lorsqu'on vient d'extirper un volumineux lipome rétro-péritonéal ou bien un kyste hydatique développé dans le dédoublement des feuillets du mésentère, on obtient une vaste surface cruantée, qu'il est prudent de tamponner. Si la tumeur s'étend en arrière jusqu'en dehors du muscle carré des lombes, il est facile de faire en dehors de ce muscle une large contre-ouverture, pour le passage des drains et des compresses qui serviront au tamponnement. Si la loge celluleuse est médiane, on suture au péritoine pariétal, en le rétrécissant, l'orifice du péritoine postérieur, et l'on tamponne par la voie antérieure.

G. — Région pelvienne.

Depuis 1894, je me suis imposé comme règle générale, après l'ablation de tout le rectum chez l'homme ou chez la femme aussi bien qu'après l'hystérectomie abdominale totale, de cloisonner complètement la séreuse péritonéale au niveau du détroit supérieur.

La technique de ce cloisonnement comprend d'abord la réunion du cæcum ou du péritoine sous-cæcal au péritoine qui longe le bord interne du psoas et au péritoine vésical. La technique de la suture variera suivant la laxité de ces diverses régions de la séreuse.

Dans les cas où la laxité du péritoine fait défaut, on abaisse le cæcum, qu'il ne faut pas hésiter à suturer à la vessie. Du côté droit du promontoire se trouve un sinus profond : on saisit en ce point la séreuse avec une pince à griffes, et on l'attire en haut et en avant. On parvient ainsi à obtenir un repli séreux, que l'on suture au cæcum et à la vessie. On se rapproche ainsi de la ligne médiane, où l'on rencontre en arrière le rectum. On continue le surjet séro-séreux, qui réunit la vessie et la paroi antérieure du rectum. On atteint ensuite ainsi le sinus péritonéal qui correspond à l'articulation sacro-iliaque gauche. Il est facile d'y former un nouveau repli séro-séreux, que l'on réunit en contournant l'S iliaque, à l'extrémité gauche du bord supérieur de la vessie. On arrête le surjet par un triple nœud. S'il a été bien confectionné, aucune trace des liquides qui pourraient suinter dans le pelvis ne peut pénétrer dans la séreuse.

On tamponne la cavité pelvienne avec une grande compresse et on place 2 ou 3 drains de verre qui sortent chez l'homme, par la plaie péritonéo-anale, chez la femme, par le vagin.

H. — Cloisonnement postéro-antérieur.

Dans certaines opérations, où il serait indispensable de fermer le grand péritoine au niveau du détroit supérieur, il peut se faire que des lésions péri-vésicales aient fait perdre à cet organe toute sa laxité. En pareil cas, aussi bien chez l'homme que chez la femme, je cloisonne d'abord le péritoine sur la ligne médiane, au devant du promontoire, en réunissant le cæcum à l'extrémité du grand mésentère, puis au rectum, au méso-côlon iliaque et à l'S iliaque. Lorsque ce cloisonnement médian est complet, je suture, à droite, le cæcum, depuis son sinus séreux externe jusqu'à sa partie la plus antérieure, au péritoine de la

paroi abdominale latérale. A gauche je réunis à la paroi abdominale latérale le méso-côlon de l'S iliaque et l'S iliaque lui-même, de manière à obtenir une occlusion parfaite. Il est alors facile de placer, à 5 ou 6 centimètres au-dessous de l'ombilic, 2 ou 3 gros points séparés à la soie, qui ferment en avant la paroi abdominale. On réunit toute l'extrémité supérieure de l'incision, et on laisse ouverte l'extrémité inférieure, par où pénètrent les grandes compresses qui tamponnent le pelvis, les fosses iliaques et la région sus-vésicale.

LE CAS
DES XIPHOPAGES HINDOUES RADICA-DOODICA

L'opération qui fut pratiquée d'urgence le 9 février 1902, à deux heures et demie de l'après-midi, par M. Doyen, pour séparer les jumelles xiphopages Radica et Doodica, présente de nombreuses particularités. Nous allons étudier successivement :

1° L'anatomie du pédicule d'union de Radica-Doodica et des monstres xiphopages en général ;

2° La technique de l'opération, telle qu'elle a été pratiquée sur Radica-Doodica, et les suites opératoires ;

3° Nous ferons suivre cette observation de la description des lésions observées sur le corps de Doodica et de considérations physiologico-pathologiques sur l'évolution de la tuberculose chez les deux jumelles et la pathogénie de la fièvre.

1° ANATOMIE DU PÉDICULE D'UNION DES JUMELLES XIPHOPAGES RADICA-DOODICA ET DES XIPHOPAGES CHINOIS

Le mode de réunion de Radica et de Doodica mérite d'attirer l'attention. En effet, avant l'opération, lorsque les deux fillettes étaient côte à côte, il existait entre elles un véritable pont de tissus. Ce pédicule s'étendait de la jonction des deux appendices xiphoïdes, qui formaient sa limite supérieure, jusqu'à l'ombilic. La cicatrice ombilicale se trouvait située à la partie moyenne de son bord inférieur. La hauteur du pédicule était de 14 centimètres environ, sur une épaisseur de 4 à

5 centimètres. Je donne des dimensions approximatives, car ce pédicule d'union, comme on en jugera plus loin, se modifiait suivant la position des enfants. Je dois d'ailleurs ajouter que l'état des deux petites malades était très précaire, quand elles sont arrivées chez moi : et, de

Fig. 91. — Radica-Doodica en 1901.

peur de les fatiguer, je n'ai voulu pratiquer, avant l'opération, qu'un seul examen de cinq minutes à peine, y compris le palper abdominal et l'auscultation du thorax. J'ai constaté alors que la membrane d'union, comme on l'a improprement nommée, était recouverte de tracés faits au crayon dermographique, qui témoignaient de nombreux

examens antérieurs. Je me rendis compte immédiatement que le seul moyen de juger du mode de jonction des deux jumelles était, puisque les fillettes se trouvaient trop faibles pour être mises sur leurs jambes, de soulever Doodica au-dessus de sa sœur, comme on le pratiquait lorsqu'on voulait changer les fillettes de côté. Lorsque Doodica se trouvait ainsi soutenue au-devant de sa sœur, cette dernière demeurant couchée sur le dos, la dimension du pont de jonction variait considé-

Fig. 92. — Les xiphopages chinois. 1re position. Liou-Tang-Sen, à droite de Liou-Seng-Sen.

Fig. 93. — Les xiphopages chinois. 2e position. Liou-Tang-Sen, à gauche de Liou-Seng-Sen.

rablement suivant qu'on éloignait l'enfant ou qu'on la rapprochait de Radica, et le pédicule commun disparaissait presque complètement lorsque les deux sœurs se trouvaient placées sternum contre sternum.

Le pédicule présentait au contraire sa plus grande dimension dans tous sens lorsque les enfants se trouvaient dans le décubitus latéro-dorsal, la seule position qui leur fût possible au lit. Radica reposait habituellement à droite de Doodica, chacune d'elles étant soutenue au dehors par un coussin. Lorsqu'on supprimait le coussin, le poids du corps entraînait chacune des jumelles de son côté, tiraillait le pédicule d'union, et l'allongeait aux dépens de la peau et des tissus de la paroi abdominale. Les deux fillettes étaient obligées de croiser réciproquement leurs bras derrière la nuque l'une de l'autre. C'est dans cette position du décubitus latéro-dorsal symétrique que le pédicule présentait ses

dimensions les plus considérables, c'est-à-dire 8 à 10 centimètres de largeur, 12 à 14 centimètres de hauteur, et 4 centimètres d'épaisseur. Les dimensions transversales du pédicule se trouvaient naturellement beaucoup moindres sur sa face postérieure, qui servait de charnière, que sur sa face antérieure, et cette face postérieure devenait à son tour la plus large quand elle se trouvait en avant, c'est-à-dire lorsqu'on avait changé les deux enfants de côté.

Je me rendis compte également qu'il était inutile de faire supporter

FIG. 94. — Les xiphopages chinois vus de profil.
A droite de la figure, Liou-Tang-Sen.

aux enfants la fatigue d'une épreuve radiographique, car la cage thoracique était normale chez toutes deux, à l'exception de la soudure bixiphoïdienne. L'examen phonendoscopique du pédicule, qui avait beaucoup fatigué les enfants avant leur entrée chez moi, était également inutile et ne pouvait donner aucun résultat pratique. L'auscultation du thorax démontrait chez les deux jumelles une respiration rude des sommets, sans aucun signe précis de tuberculose pulmonaire. Elles ne toussaient et ne crachaient ni l'une ni l'autre. Tout examen prolongé était à ce moment impossible, car Doodica se trouvait dans un état de faiblesse extrême : elle avait le ventre tendu, ballonné, et douloureux à la pression. On pouvait cependant reconnaître sous la main de nombreuses nodosités de tuberculose intestinale et péritonéale et il était impossible de vérifier si le foie était inversé chez l'une et l'autre des deux

sœurs. En effet Doodica était atteinte de diarrhée fétide. Sa température atteignait 39° et il était impossible d'examiner sa sœur sans la faire crier d'effroi. Radica présentait au cou et à l'aisselle droite des plaies encore mal cicatrisées, résultant de la suppuration de ganglions tuberculeux. Nous verrons plus loin que le poids de Doodica était, 8 jours après l'opération, de 12 kgr. 1/2, celui de Radica de 19 kilogrammes, différence énorme entre ces deux enfants, dont la taille était, pour Radica, de 1 m. 40 et pour Doodica de 1 m. 35. L'examen rapide du pédicule d'union me permit de reconnaître que la séparation des jumelles devrait être faite rigoureusement sur la ligne médiane et qu'il ne pourrait être retranché aucune portion des tissus intermédiaires aux deux sujets. Il n'y avait donc pas, à proprement parler, de membrane d'union : la jonction se faisait de l'appendice xiphoïde à l'ombilic.

Supposons que l'on vienne à inciser, entre ces deux points, la paroi abdominale des deux jeunes enfants, que l'on avive les deux foies, pour les suturer ensemble, et que l'on réunisse ensuite le péritoine pariétal, les aponévroses, les appendices xiphoïdes et la peau, on obtiendrait artificiellement des xiphopages du type Radica-Doodica. On verra plus loin que la réunion des deux foies se faisait dans un dédoublement de la faulx de la veine ombilicale.

Il était intéressant de vérifier ces données anatomiques par l'examen des xiphopages chinois, les frères Liou-Tang-Sen et Liou-Seng-Sen.

Nous avons retrouvé chez eux les particularités anatomiques que nous avions observées chez les jumelles hindoues.

Le pédicule de jonction est en apparence, chez les jumeaux chinois, beaucoup plus allongé que celui de Radica-Doodica.

Il est aussi beaucoup plus petit : sa circonférence est de 23 centimètres, sa hauteur de 9 centimètres et son épaisseur de 3 centimètres environ.

La taille des jumeaux est de 1 m. 44.

Ils sont âgés de 17 ans.

La partie supérieure du pont de jonction est constituée, au-dessous de la peau, par une large voûte cartilagineuse triangulaire, qui se prolonge en bas et de chaque côté par un rudiment de cartilage costal.

L'allongement apparent du pédicule d'union est dû à une déformation assez considérable des deux extrémités inférieures des sternums, qui se trouvent fortement tiraillés. Les deux enfants sont vigoureux et paraissent ne pas souffrir de ce tiraillement. Le pédicule d'union est constitué dans les deux tiers inférieurs par la peau et le péritoine seuls. On perçoit à la partie supérieure le pédicule hépatique, qui se reconnaît parfaitement entre les doigts. Ce pédicule est très étroit ; il mesure

à peine 20 millimètres de hauteur sur 6 à 7 millimètres d'épaisseur. Il est allongé et fibreux.

L'expérience du bleu de méthylène serait ici très intéressante, pour juger de l'importance relative des courants vasculaires qui doivent exister dans les deux directions entre les deux jumeaux.

Ces enfants ont eu la variole simultanément il y a douze ou treize ans.

La comparaison de leur cas et de celui de Radica-Doodica prouve que l'opération devient plus facile lorsque les sujets avancent en âge,

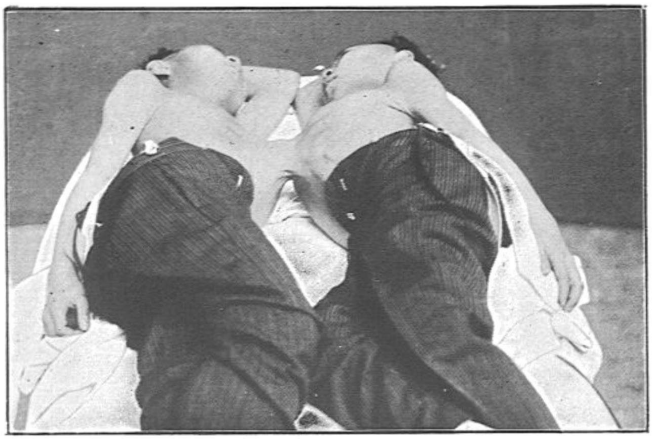

Fig. 95. — Les xiphopages chinois étendus sur le lit. Aspect de l'ombilic commun à la partie inférieure du pédicule d'union.

parce que le tiraillement continuel du pédicule d'union réduit progressivement le volume du pont hépatique, qui subit petit à petit la transformation fibreuse.

Le pédicule d'union se comporte assez différemment suivant la position des deux frères. Il est beaucoup plus aplati sur sa face antérieure lorsque Liou-Tang-Sen est à la droite de Liou-Seng-Sen que lorsque les deux frères sont placés dans la situation contraire. Il en était de même de Radica-Doodica, et Radica se trouvait habituellement à droite de Doodica, qui ne pouvait supporter longtemps la position contraire et ne la demandait que pour obtenir par ce changement un peu de repos.

Les jumeaux xiphopages prennent donc très jeunes l'habitude de demeurer en contact par le même côté et cette position de prédilection devient plus tard une nécessité, par suite des déformations, bien visibles sur la radiographie de Radica, qui se produisent du côté de la cage thoracique et de l'axe rachidien. Si l'on avait à choisir le moment

le plus favorable pour l'opération, on serait ainsi conduit à préférer, dans le cas où les xiphopages sont bien portants, l'âge de 14 ou 15 ans. Plus tôt, la vascularisation et la friabilité plus grande du pont hépatique, ainsi que l'insuffisance de résistance vitale des très jeunes enfants, diminueraient sensiblement les chances de succès; trop tard, les déformations de la cage thoracique et du squelette, dues à l'attitude vicieuse habituelle des deux enfants, qui changent rarement de côté, seraient irrémédiables.

Il a été impossible de rechercher avant l'opération chez les deux jumelles l'inversion viscérale, en raison de leur faiblesse extrême, qui ne permettait pas une exploration prolongée.

2° OPÉRATION DES JUMELLES HINDOUES

L'opération fut pratiquée d'urgence le dimanche 9 février parce que Doodica avait failli succomber à une syncope vers midi et demi et que la température de Radica s'était élevée subitement à 39°, avec apparition de douleurs vives dans le bas-ventre.

Le danger était imminent : la mort de Doodica aurait entraîné rapidement celle de Radica et cette dernière paraissait menacée de l'évolution d'une péritonite tuberculeuse aiguë, d'autant plus à craindre de son côté, que la communication des deux péritoines était certaine.

A 8 heures du matin, on avait administré à Doodica, dans du cassis, 2 centigrammes de bleu de méthylène : à dix heures ses urines étaient fortement bleuâtres, et celles de Radica présentaient une teinte presque aussi accentuée. L'épreuve aurait été faite ultérieurement chez Radica, si l'aggravation de l'état de Doodica n'avait pas hâté l'opération. Il aurait été en effet très intéressant de vérifier si les échanges vasculaires se faisaient aussi vite de Radica vers Doodica. Les deux enfants furent endormis simultanément au chlorure d'éthyle. L'anesthésie fut continuée au chloroforme. Deux tables avaient été préparées et disposées, comme l'indique la figure 96, à 80 centimètres l'une de l'autre. Mon aide se plaça entre les deux tables, et on déposa les deux fillettes endormies sur celle de gauche par rapport au lecteur.

Doodica est celle des deux jumelles qui a les jambes les plus maigres; je me trouvai donc à droite de Radica. Le pédicule d'union était distendu autant qu'il était possible, par suite de la situation des enfants, qui tendaient à prendre chacune la position du décubitus dorsal. Je vérifiai rapidement, en faisant la toilette de la peau, la

nature des tissus qui réunissaient les deux jumelles. Le pont cartilagineux bixiphoïdien était sans importance; par contre il était facile de reconnaître entre les doigts le volume considérable du pont hépatique, qui remplissait exactement le reste du pédicule. Les enfants étaient très faibles; il n'y avait pas un instant à perdre; la peau fut incisée exactement au milieu du pédicule d'union, sur sa face antérieure, et deux grosses veines transversales qui faisaient communiquer la circula-

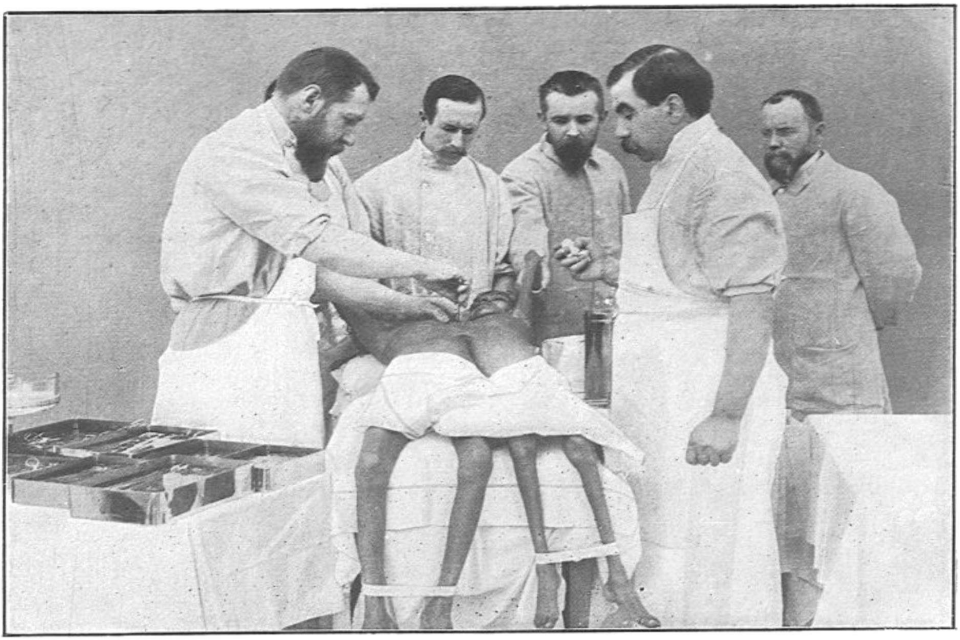

Fig. 96. — Opération des jumelles hindoues Radica-Doodica le 9 février 1901. On remarquera la maigreur squelettique de Doodica.

tion des deux enfants, furent sectionnées et pincées immédiatement de chaque côté, afin d'éviter la moindre perte de sang. Le pont cartilagineux fut coupé au bistouri. Au-dessous de lui existait une anastomose diaphragmatique, composée de faisceaux nombreux et épais de fibres musculaires striées. Ce pont musculaire fut sectionné sans perte de sang, et avec toute la prudence nécessaire pour ne pas ouvrir par maladresse, comme cela s'est produit dans une opération analogue, la plèvre ou le péricarde. Le péritoine, qui se trouvait à nu, fut incisé et les lèvres de la séreuse furent saisies de chaque côté entre les mors de deux pinces hémostatiques.

Le péritoine était libre tout autour du foie, du côté de Radica; du

côté de Doodica. il y avait quelques adhérences et des granulations non douteuses de péritonite non tuberculeuse. L'infection du péritoine de Radica était donc imminente. Je passai l'index gauche au-dessous du pédicule hépatique commun : la jonction des deux foies se faisait dans un dédoublement de la faulx de la veine ombilicale, sans interposition de tissu fibreux, comme si les deux organes avaient été avivés antérieurement sur une surface assez large, et réunis par une suture ovalaire. La veine ombilicale, qui paraissait oblitérée, fut coupée

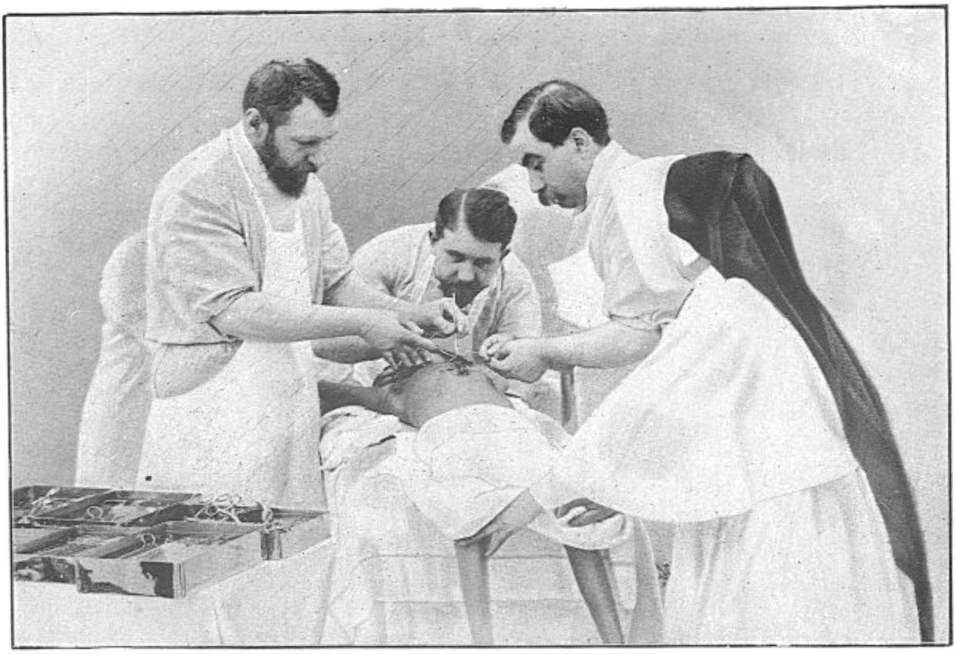

Fig. 97. — Fermeture de la plaie pariétale de Doodica.

entre deux pinces, du côté de Doodica. J'écrasai alors très lentement et avec toutes les précautions de rigueur, d'un seul coup de ma grande pince à levier, le milieu du pédicule hépatique, et je liai, dans le sillon de l'écraseur, avec un fil de soie. Une seconde ligature fut placée par-dessus la première, par mesure de sécurité. Il était impossible d'écraser en un autre point, parce que le pédicule hépatique était trop court : je sectionnai ce pédicule à 10 milimètres de la ligature, du côté de Doodica, en prenant soin d'introduire tout autour de lui, dans le péritoine de Radica, deux compresses stérilisées : trois grosses artères se trouvèrent sectionnées du côté de Doodica et donnèrent immédiatement autant de jets de sang; je plaçai sur chacune d'elles une pince,

puis une ligature à la soie et je complétai l'hémostase, en appliquant au bord de la section hépatique, qui avait été préparée à cet effet par l'écrasement de la pince à levier, deux ligatures en masse à la soie. Le pédicule hépatique, dont l'hémostase était terminée du côté des deux enfants, ne présentait plus que 8 à 10 millimètres de diamètre du côté de Radica, et un peu plus du côté de Doodica. En quelques coups de ciseaux, le péritoine antérieur et la peau furent sectionnés et deux compresses

Radica. Doodica.

Fig. 98. — Les deux jumelles quatre jours après l'opération.

furent introduites dans le péritoine de Doodica, qui était largement ouvert, et où l'on constatait, comme je l'ai signalé plus haut, des granulations tuberculeuses. La plaie pariétale fut recouverte d'une compresse et fermée provisoirement par trois grandes pinces à griffes à hystérectomie vaginale. L'enfant fut alors placée sur la seconde table en arrière de mon aide. Ce premier temps de l'opération avait duré 8 minutes; la perte de sang avait été insignifiante.

Il s'agissait alors de continuer l'opération sur Radica : le pédicule hépatique fut vérifié, je pratiquai la toilette des quelques gouttes de sang qui avaient pénétré dans le péritoine. et je suturai la paroi musculo-aponévrotique, y compris le péritoine, avec un surjet de catgut, en

prenant soin de fixer le pédicule hépatique au niveau de la suture par des points séparés à la soie.

Il fut laissé au-dessus et au-dessous de lui deux mèches de gaze stérilisée, destinées à m'avertir s'il se produisait le moindre écoulement de sang. Une compresse stérilisée fut placée sur cette suture profonde et fixée avec trois pinces à griffes. L'enfant fut transportée à la place de Doodica, que mes aides me rapportèrent sur la table d'opération. Je vérifiai sur celle-ci la suture du foie, qui comprenait deux ligatures au lieu d'une, l'inférieure portant sur la veine ombilicale, et je refermai le ventre comme plus haut, après toilette du péritoine, en laissant deux mèches de gaze stérilisée au-dessus et au-dessous du point où le pédicule hépatique était fixé à la suture pariétale. Ces mèches pénétraient, comme chez Radica, jusque dans le péritoine. La plaie fut recouverte d'une compresse stérilisée et la fillette fut replacée sur la seconde table, pendant qu'on m'apportait une seconde fois Radica. Je vérifiai sur celle-ci la suture profonde, en changeant les deux mèches péritonéales, et je pratiquai la suture de la peau. L'opération fut terminée de la même manière chez Doodica, et les deux fillettes furent reportées dans leur lit, qui avait été chauffé pendant l'opération. Elles avaient reçu chacune 200 grammes de sérum artificiel. L'opération a été enregistrée au cinématographe.

Les suites opératoires furent très simples. Nous relevons les particularités suivantes : Radica a présenté un peu de réaction inflammatoire et d'élévation de température ; Doodica a présenté au contraire dès l'opération une tendance à l'hypothermie. Le pouls, chez les deux enfants, a toujours suivi la température. Les deux jumelles commencèrent à s'alimenter le troisième jour ; le quatrième jour, elles demandaient des jouets, et elles parurent très satisfaites de pouvoir reposer chacune librement.

Les mèches furent enlevées le cinquième jour ; elles n'étaient pas imbibées de sang. L'état de Doodica était beaucoup plus satisfaisant qu'avant l'opération ; elle n'avait plus d'élévation de température et son pouls oscillait aux environs de 90. Il est probable que le repos dont purent profiter, dès l'opération, les deux enfants, a été une des causes de l'amélioration immédiate de leur état général. En effet, dans les derniers jours les fillettes se trouvaient très fatiguées, parce que Doodica se faisait changer de côté à tout instant et se plaignait toute la nuit.

Le 15, à 8 heures du soir, Doodica avait 36°8 et 90 pulsations, mais elle était plus fatiguée, et avait présenté quelques nausées ; sa sœur dormait paisiblement. On lui fit une injection de sérum arti-

ficiel de 200 grammes; le pouls se releva. Il était plein et bien frappé à deux heures du matin, et battait 94; la température rectale était de 36°4. A 6 heures du matin, la religieuse qui veillait les enfants s'aperçut que Doodica avait une convulsion; ses bras se raidirent et se contractèrent et ses yeux se convulsèrent. Les ongles étaient devenus subitement bleuâtres : le médecin de garde donna de l'oxygène, pratiqua une nouvelle injection de sérum et injecta également de la caféine. La température était tombée à 36°2. J'arrivai quelques minutes après : on avait transporté l'enfant dans une autre chambre. J'activai la respiration, qui était faible, par les tractions rythmées de la langue; les pupilles étaient contractées; l'enfant reprit à peu près complètement ses sens et, vers 7 heures moins le quart, ses cornées étaient redevenues sensibles. Tout à coup, à 7 heures, se produisit une nouvelle convulsion, caractérisée particulièrement par une contraction des muscles de la face, et la respiration cessa.

3° AUTOPSIE DE DOODICA

L'autopsie fut pratiquée le 17 février, à 10 heures 1/2 du matin, en présence de mes assistants et du commissaire de police du 16e arrondissement. Le corps fut photographié, un mètre étant placé à côté de l'enfant. Doodica était d'une maigreur squelettique; elle pesait 12 kgr. 1/2, c'est-à-dire près de 7 kilogrammes de moins que sa sœur, qui pesait le même jour, 19 kilogrammes pour atteindre, le 30 mars, 25 kilogrammes.

Les téguments furent incisés de la fourchette du sternum jusqu'au pubis; la suture était réunie, à part le trajet des mèches, de telle manière qu'il fallut l'inciser de nouveau pour écarter les lèvres de la peau. Le péritoine fut ouvert d'abord : les adhérences étaient à peu près généralisées : elles étaient assez nombreuses au voisinage du pédicule hépatique, comme on l'avait constaté pendant l'opération.

La masse intestinale, le foie et les autres viscères étaient agglomérés par une péritonite tuberculeuse généralisée, à forme fibreuse. Les tissus viscéraux sous-jacents à la séreuse, comme on en peut juger sur les coupes microscopiques du foie et de la rate, étaient sains. La masse intestinale se trouvait seule très profondément altérée, particulièrement au-dessous de l'ombilic.

Lorsque toute la paroi abdominale fut détachée et rabattue, on remarqua qu'il existait dans la fosse iliaque droite un énorme abcès stercoral, remontant en haut vers le foie, s'étendant au-dessus du pubis

et pénétrant à gauche jusque dans la fosse iliaque correspondante. Le cæcum présentait, au point d'insertion de l'appendice, dont il restait à peine quelques vestiges, une perforation tuberculeuse de plus d'un centimètre de diamètre. Le parenchyme du foie, de la rate et des reins était sain. Le thorax fut ouvert avec soin : le cœur occupait sa situation normale, le péricarde et les plèvres ne présentaient aucune anomalie, et il fut impossible de découvrir dans les poumons, qui présentaient aux bases un peu de congestion hypostatique, la moindre trace de tuberculose. Le cerveau était également sain. Un fragment du foie, celui qui aboutissait au pédicule de jonction, fut placé dans le formol à 10 p. 100, afin de pouvoir juger du nombre et de la nature des vaisseaux observés au cours de l'opération.

Il n'y avait donc aucune trace de complications opératoires et la cause de la mort était des plus nettes : elle avait été occasionnée par une perforation tuberculeuse du cæcum. Cette perforation paraît s'être produite sans réaction, comme il arrive souvent en pareil cas, à la fin de l'après-midi ou dans la soirée du 15 février. C'est cette complication qui provoqua le dénouement fatal.

Le cœur fut ouvert avec soin : il ne présentait aucune anomalie. La dissection de l'artère pulmonaire démontra, à cheval sur sa bifurcation, un caillot fibrineux très résistant, de 4 centimètres de longueur environ sur 6 à 7 millimètres d'épaisseur, et qui pouvait provenir, d'après son aspect et sa structure, d'une veine abdominale. Ce caillot n'obstruait qu'un tiers environ du calibre des deux bifurcations de l'artère pulmonaire; il différait nettement des caillots d'origine agonique, qui sont plus volumineux, moins fermes et où le coagulum fibrineux est mêlé à des coagulations cruoriques violacées. Ce détail n'a d'ailleurs qu'une importance secondaire, car, si les symptômes de la dernière heure ont été ceux d'une embolie pulmonaire n'ayant pas obstrué complètement la circulation au moment de l'ictus, on peut estimer que l'empoisonnement aigu, produit par l'irruption dans le péritoine des matières fécales, était plus que suffisant pour déterminer les crises convulsives, la cyanose, et enfin l'arrêt de la respiration et du cœur. L'examen du fragment du foie a démontré qu'il contenait trois artères d'un certain calibre, celles qui ont été signalées au cours de l'opération.

4° PHYSIOLOGIE PATHOLOGIQUE

La mère adoptive des jumelles hindoues nous a fait remarquer que Radica avait toujours été plus grande et plus vigoureuse que sa sœur :

il semblait en quelque sorte qu'elle ait toujours vécu quelque peu aux dépens de cette dernière, dont le caractère a toujours laissé beaucoup à désirer. Doodica tourmentait volontiers Radica, qui faisait preuve, au contraire, à l'égard de sa sœur d'une grande douceur et d'une grande patience.

L'épreuve du bleu de méthylène nous a démontré que cette substance, administrée à Doodica à la dose de 2 centimètres, avait passé dans les urines de Radica aussi vite que dans celles de Doodica. Il n'y avait de différence que dans la coloration, qui était naturellement plus accentuée pour les urines de Doodica. Si une évolution moins rapide de la tuberculose péritonéale chez cette dernière avait permis de faire la même épreuve sur Radica, il aurait été très intéressant, après l'élimination complète du bleu de méthylène chez les deux enfants, d'administrer à Radica la même quantité de cette substance, afin de juger dans quelle proportion le sang de Radica passait chez Doodica. L'opération a démontré en effet, après la ligature en masse du pédicule du côté de Radica, qu'il existait dans ce pédicule trois grosses artères, qui durent être liées séparément du côté de Doodica. Si ces artères, comme il est vraisemblable, aboutissaient du côté de Radica au système capillaire du foie, on se trouve obligé de conclure que, depuis la naissance des deux enfants, Radica a dû toujours recevoir par le pédicule de jonction une partie du sang de Doodica, et que cette dernière, par suite de cette disposition anatomique, a dépéri au profit de Radica. Elle devait perdre en effet de son sang artériel pour ne recevoir en échange que du sang veineux. Si les trois artères que nous avons signalées communiquaient à plein canal avec des branches de l'artère hépatique de Radica, l'aboutissant de ces rameaux artériels n'en était pas moins, chez chacune des jumelles, le système capillaire du foie, et la perte du sang artériel devait s'effectuer vers celle dont la circulation était la moins active et le pouls le moins rapide, c'est-à-dire encore de Doodica vers Radica. De toutes manières, que l'on puisse ou non contester que Radica ait reçu habituellement de Doodica du sang artériel pour ne lui rendre en échange que du sang veineux, il est certain que l'épreuve du bleu de méthylène, qui a démontré l'importance des communications vasculaires de Doodica vers Radica, est grosse de conséquences au point de vue de la physiologie pathologique de la tuberculose en particulier, et de la fièvre en général. Envisageons d'abord la tuberculose :

Radica a été atteinte de ganglions tuberculeux du cou avant que Doodica n'ait présenté les symptômes de la tuberculose péritonéale. L'autopsie n'a révélé chez Doodica aucune trace de tuberculose céré-

brale, thoracique, ni abdominale, à l'exception de l'intestin. Les bacilles tuberculeux se sont donc localisés chez Radica dans les régions cervicale et axillaire, et chez Doodica, dans le péritoine. Le dépérissement rapide de Doodica a coïncidé avec l'apparition de la diarrhée incoercible, si fréquente lorsque l'intestin est envahi par le bacille de Koch.

Doodica a dépéri d'autant plus vite qu'une partie de son sang artériel devait s'écouler vers Radica, pour n'être remplacé que par le sang veineux de cette dernière, de telle sorte qu'après la séparation des deux sœurs, Radica, la plus forte, s'est trouvée sensiblement affaiblie, tandis que Doodica, que je craignais de voir succomber pendant l'opération, s'est remise très vite et s'est trouvée, au bout de quelques heures, beaucoup mieux qu'avant la section du pédicule. La séparation des deux sœurs a donc, cliniquement, enlevé quelque chose à Radica, tandis qu'elle a paru manifestement augmenter la résistance vitale de Doodica.

En effet, si nous ne considérions que le bien-être post-opératoire qui a résulté, pour les deux jumelles, de la faculté de reposer librement, sans être contraintes de se réveiller l'une et l'autre pour se faire changer de position, Radica aurait dû se trouver, au contraire, après l'opération, beaucoup plus forte que Doodica, qui paraissait hors d'état de supporter le shock traumatique.

La localisation de la tuberculose, chez les deux sœurs, prouve jusqu'à quel point l'infection peut se trouver cantonnée par le travail défensif des cellules de l'organisme envahi. Un seul point demeurera insoluble; la tuberculose, qui a débuté dans les ganglions du cou de Radica, s'est-elle propagée au péritoine de Doodica par voie embolique, ou bien Doodica a-t-elle été atteinte, de son côté, de tuberculose intestinale et péritonéale, indépendamment de sa sœur? Nul ne peut le savoir.

Il nous reste à envisager la physiologie pathologique de la fièvre :

Nous avons déjà signalé que la température rectale de Doodica était avant l'opération de 39°, tandis que celle de Radica était de 37°5. Après l'opération, la température de Radica a oscillé entre 37°5 et 38°5, et celle de Doodica est devenue inférieure à 37°5, pour tomber à diverses reprises au-dessous de 37°. Nous avons donc constaté que Radica, qui a eu, d'ailleurs, le matin de l'opération 39°, a continué de présenter les signes d'une fièvre légère, tandis que Doodica a subi un abaissement de température très notable et atteignant près de 3°. Radica, avant l'opération, paraissait donc n'être pas soumise, malgré sa communication vasculaire avec Doodica, aux mêmes causes d'élévation de tempé-

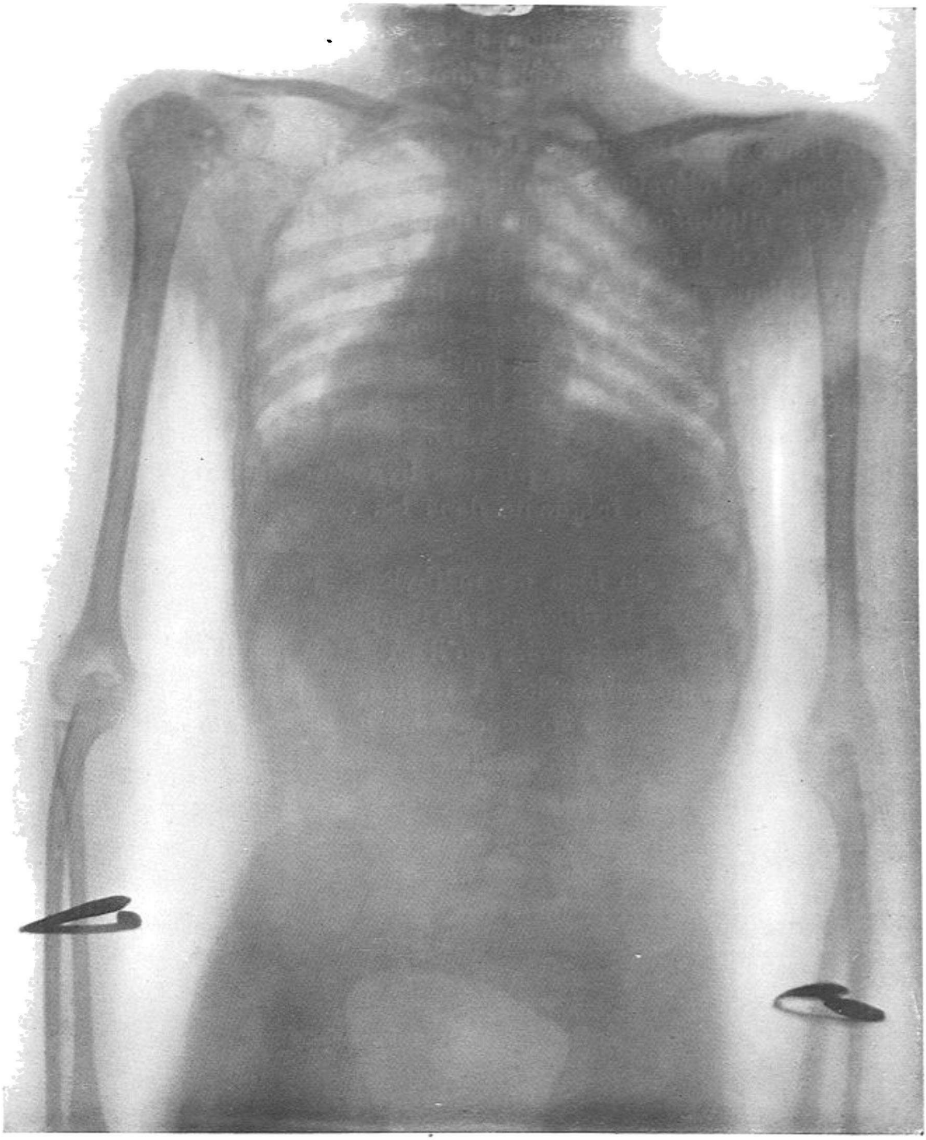

Fig. 99. — Radiographie de Radica montrant l'inversion viscérale.

On remarquera à droite la pointe du cœur et à gauche l'ombre hépatique. On notera également la torsion de la colonne vertébrale lombaire, et l'inclinaison de la ceinture pelvienne.

rature, et l'état de maladie de Doodica ne manifestait ses effets thermiques que sur elle seule. L'élévation de la température à 39° chez Radica, le matin de l'opération, a coïncidé chez elle avec l'apparition de douleurs abdominales, c'est-à-dire avec une complication locale de son état antérieur.

La fièvre chez Doodica se trouvait donc liée avec l'état inflammatoire local, et l'élévation thermique du 9 février, chez Radica, paraît devoir être attribuée à un début d'infection péritonéale.

La chute de la température chez Doodica, aussitôt après l'opération, peut s'expliquer par le choc traumatique et par son état de faiblesse extrême : les courbes prises démontrent que le pouls a toujours suivi la température. L'irruption des matières fécales dans le péritoine, qui s'est produite dans les dernières heures, chez Doodica, ne s'est traduite ni par une élévation de la température rectale ni par une accélération du pouls, mais au contraire par une hypothermie progressive. Cette particularité est assez fréquente dans les complications péritonéales d'origine intestinale.

Avant l'épreuve du bleu de méthylène, j'étais donc partisan de temporiser, parce que la différence de température entre Doodica (39°) et Radica (37°5) me faisait croire qu'il n'existait pas d'échanges vasculaires importants entre Doodica et Radica; le passage rapide du bleu de méthylène administré à Doodica dans les urines de Radica, devint une indication formelle et imposa la séparation des deux sœurs.

La radiographie et l'examen plessimétrique de Radica, pratiqués après sa guérison, ont démontré qu'elle étaitatteinte d'inversion viscérale en miroir, par rapport à sa sœur.

L'enfant s'est très bien remise, puis elle a présenté de nouveaux ganglions tuberculeux du cou et une arthrite tuberculeuse du coude. Deux ans après, elle a succombé aux progrès de l'infection par le bacille de Koch.

OPÉRATIONS SUR LE FOIE ET SUR LES VOIES BILIAIRES

ANATOMIE CHIRURGICALE DU FOIE ET DES VOIES BILIAIRES

FORME ET RAPPORTS DU FOIE

La forme et les rapports du foie ont été décrits jusqu'ici d'une manière très imparfaite, particulièrement en ce qui concerne les rapports de la partie inférieure du foie avec le segment horizontal postéro-antérieur droit du côlon, qui, avant notre description, n'a été signalé par aucun anatomiste. On se reportera pour l'étude complète de l'anatomie topographique et des rapports du foie, aux planches de notre Atlas (Maloine 1911). Nous résumons ici les particularités les plus importantes.

La figure 100 montre les rapports du foie sur une coupe frontale passant par la ligne axillaire moyenne. Le lobe droit est à peu près normal. On remarque en bas les empreintes colique, vésiculaire et duodénale. Le lobe gauche est plus développé que d'ordinaire; souvent il se termine au niveau de l'extrémité supérieure de la rate. Le lobe gauche, lorsqu'il est très développé, comme sur la figure 100, présente à sa face postérieure une empreinte gastrique très nette. Le bord tranchant du lobe droit du foie, dans le plan sagittal maxillaire, correspond à peu près au rebord chondro-costal. Sur la ligne médiane au contraire, le bord tranchant du foie correspond à peu près à la partie moyenne de l'espace xyphoïdo-ombilical.

Si l'on extirpe sur un sujet convenablement fixé, entre deux sections horizontales, une tranche verticale du flanc droit en faisant une section sagittale qui passe par la ligne mamillaire, on remarque que le foie présente à sa partie inférieure une forme nettement polyédrique. On y trouve d'arrière en avant les empreintes du rein, du côlon et de la vésicule biliaire. On voit sur la figure 101 qu'il n'existe

pas à proprement parler, sur cette coupe, un bord tranchant antérieur. L'angle dièdre qui réunit la face antérieure et la face inférieure du foie est au contraire un angle obtus d'environ 100 degrés. Cette disposition est très nette sur les figures 101 à 108.

On remarquera sur les figures 103 et suivantes que l'extrémité supérieure du côlon ascendant est en rapport avec l'angle hépatico-rénal,

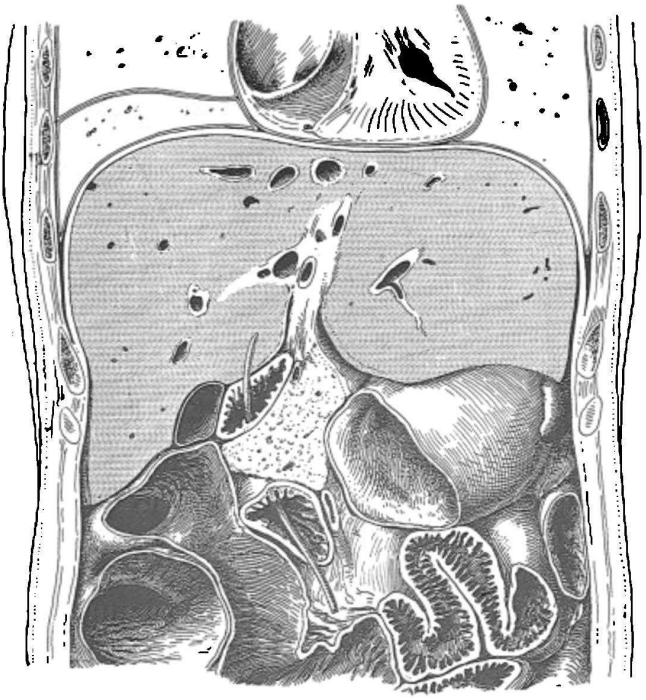

Fig. 100. — Rapports du foie. Coupe frontale passant par le plan bi-axillaire moyen. Une sonde traverse la seconde partie du duodénum, au-dessous de la tête du pancréas.

tandis que le côlon transverse commence au voisinage de la paroi abdominale antérieure, au-dessous de la vésicule biliaire. Il existe ainsi, entre l'angle supérieur du côlon ascendant et l'origine du côlon transverse, un côlon droit horizontal postéro-antérieur ou côlon droit sous-hépatique, d'une longueur de 12 à 15 centimètres. La vésicule est en rapport avec cette portion du côlon, où elle peut s'ouvrir, en cas de suppuration, lorsqu'elle occupe une situation externe très prononcée, fig. 103. Dans d'autres cas au contraire, la vésicule est presque médiane et elle peut s'ouvrir dans le duodénum. La vésicule enfin peut être déplacée par une déformation pathologique du foie (fig. 104), de telle

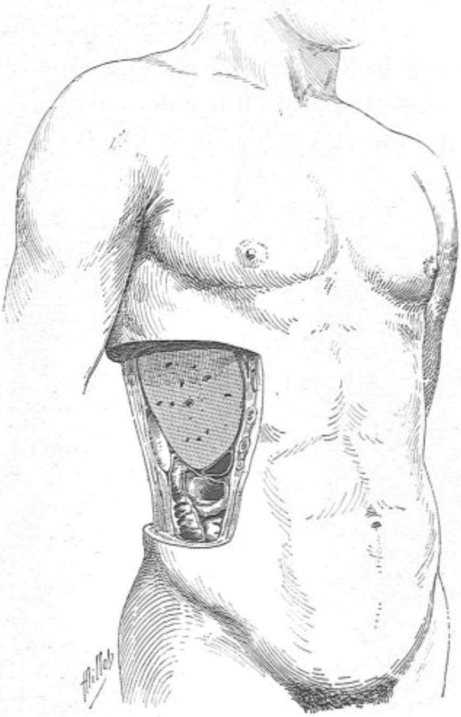

FIG. 101. — Coupe sagittale partielle dans le plan mamillaire droit, mettant en évidence les rapports inférieurs du lobe droit du foie avec le segment colique droit postéro-antérieur.

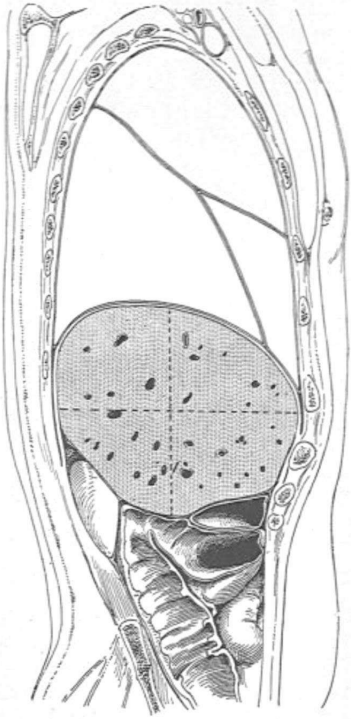

FIG. 102. — Même coupe sagittale montrant les scissures pulmonaires, le dôme phrénique, le lobe droit du foie divisé schématiquement en quatre segments et les rapports de sa face inférieure.

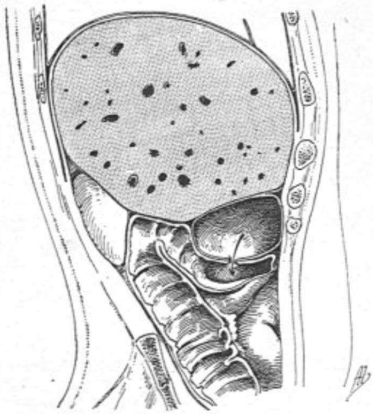

FIG. 103. — Cholécystite suppurée. Adhérences de la vésicule biliaire au côlon sous-hépatique. Fistule cystico-colique.

manière qu'elle puisse s'ouvrir dans une anse d'intestin grêle, en dehors du plan sagittal mamillaire.

Cette figure 104 montre le danger de la ponction du foie dans les cas assez fréquents où l'estomac ou l'intestin sont anormalement interposés entre le lobe droit et la paroi abdominale antérieure. La situation

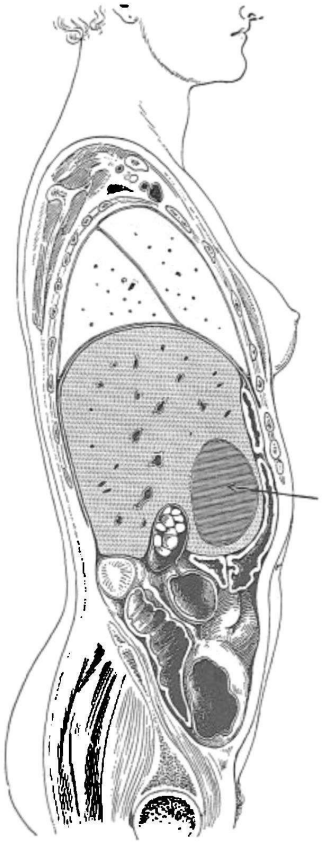

Fig. 104. — Vésicule biliaire en situation anormale ouverte dans une anse d'intestin grêle en dehors du plan sagittal mamillaire. Danger de la ponction des abcès du foie en cas d'ectopie intestinale entre le foie et la paroi abdominale.

de l'estomac et de l'intestin grêle au devant du foie, qui est représentée par cette figure, a été dessinée d'après une coupe de notre Atlas d'Anatomie chirurgicale.

Les kystes hydatiques et les abcès du lobe droit du foie peuvent occuper un des 4 segments principaux représentés dans les figures 105 à 108 :

1° Segment antéro-inférieur; 2° segment postéro-inférieur; 3° seg-

ment antéro-supérieur; 4° segment postéro-supérieur. Leur localisation est schématisée sur les figures 105 à 108.

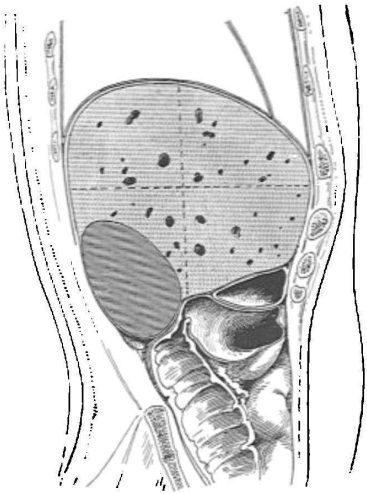

FIG. 105. — Coupe sagittale mamillaire. Rapports d'une collection liquide du segment postéro-inférieur du foie.

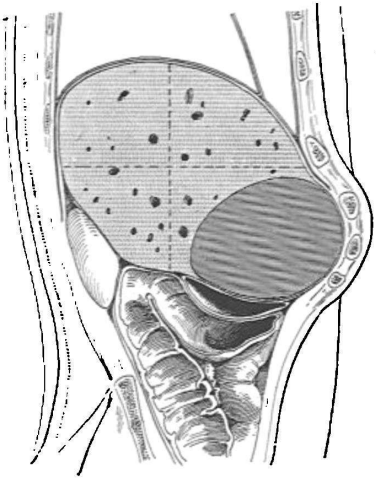

FIG. 106. — Id. Rapports d'une collection liquide du segment antéro-inférieur du foie.

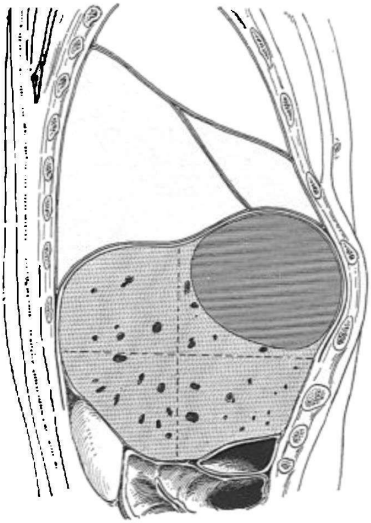

FIG. 107. — Id. Rapports d'une collection liquide du segment antéro-supérieur du foie.

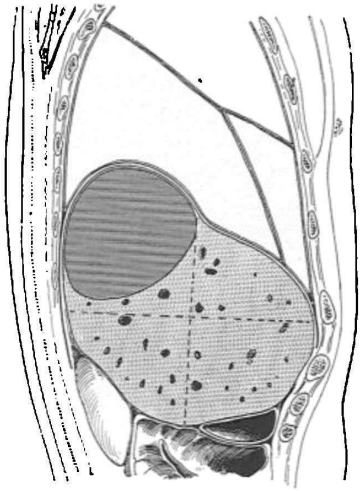

FIG. 108. — Id. Rapports d'une collection liquide du segment postéro-supérieur du foie.

On remarquera sur les figures 106 et 113 que les collections antéro-inférieures doivent être abordées par la laparotomie antérieure ou

latérale, tandis que les collections postéro-inférieures (fig. 105) doivent être abordées par la voie abdomino-lombaire.

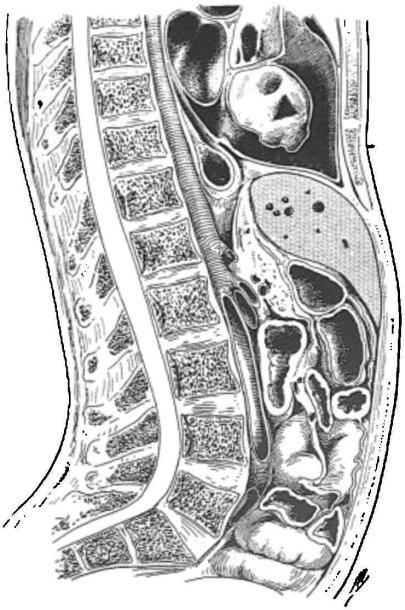

Fig. 109. — Coupe sagittale médiane montrant les rapports du bord antérieur du foie dans la région sous-xiphoïdienne. Cette coupe passait à 1 centimètre à droite de l'ombilic.

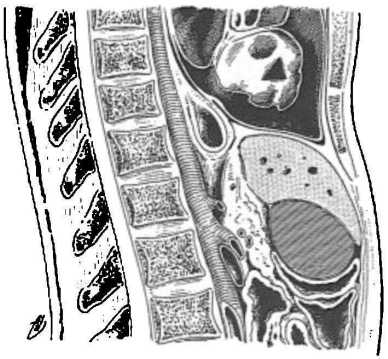

Fig. 110. — Collection de la face inférieure du lobe gauche du foie, empiétant sur la ligne médiane.

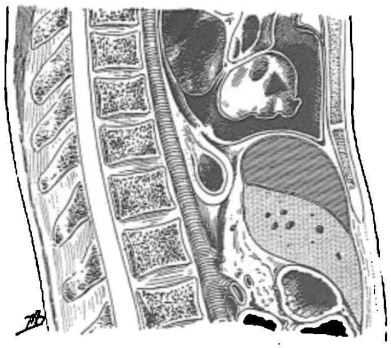

Fig. 111. — Collections de la face supérieure du lobe gauche du foie empiétant sur la ligne médiane.

Les collections de la partie convexe du foie s'abordent de préférence par la voie transpleurale.

Les kystes et les abcès du lobe gauche sont relativement rares.

On voit sur la figure 109 que le bord antérieur du foie est constitué

sur la ligne médiane par un angle dièdre très aigu, véritable bord tranchant du foie. Le foie, sur la ligne médiane, descend généralement à 6 à 8 centimètres au-dessous de l'appendice xyphoïde, comme il est facile de le reconnaître au cours des laparotomies sus-ombilicales, dans la chirurgie gastrique.

Les collections du lobe gauche du foie empiètent le plus souvent

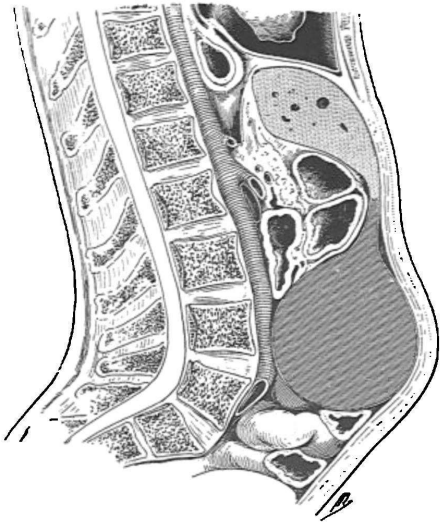

Fig. 112. — Coupe sagittale médiane. Kyste hydatique pédiculé du lobe gauche, très mobile et ayant donné l'illusion d'un kyste ovarique.

Fig. 113. — Coupe sagittale para-sternale droite. Collection de la face antéro-inférieure du foie comprimant le tronc de la veine porte.

sur le plan médian sagittal (fig. 110 et 111). Elles sont supérieures ou inférieures. La figure 112 représente un cas exceptionnel de kyste hydatique pédiculé du lobe gauche du foie, kyste tellement mobile qu'il avait donné lieu au diagnostic de kyste de l'ovaire.

La figure 113 montre un kyste hydatique antérieur de la face inférieure du foie, comprimant en arrière et en haut le tronc de la veine porte.

ABORD CHIRURGICAL DU HILE DU FOIE PAR LA VOIE CHONDRO-COSTALE

Les incisions sous-chondro-costales, qu'elles soient verticales, obliques, ou en baïonnette, ne permettent pas un abord facile de la face inférieure et du hile du foie. Il est au contraire facile d'obtenir une voie d'accès considérable si l'on fait une seule incision verticale,

et qui empiète en haut sur les 3 derniers cartilages costaux (10e, 9e et 8e).

Fig. 114. — Abord du foie par la voie chondro-costale.
Incision des parties molles. 1er temps.

OPÉRATION

1er Temps. — Section des parties molles. On fait une incision verticale de 12 à 15 centimètres, un peu en dedans de la ligne

mamillaire (fig. 114). Cette incision commence sur la saillie du

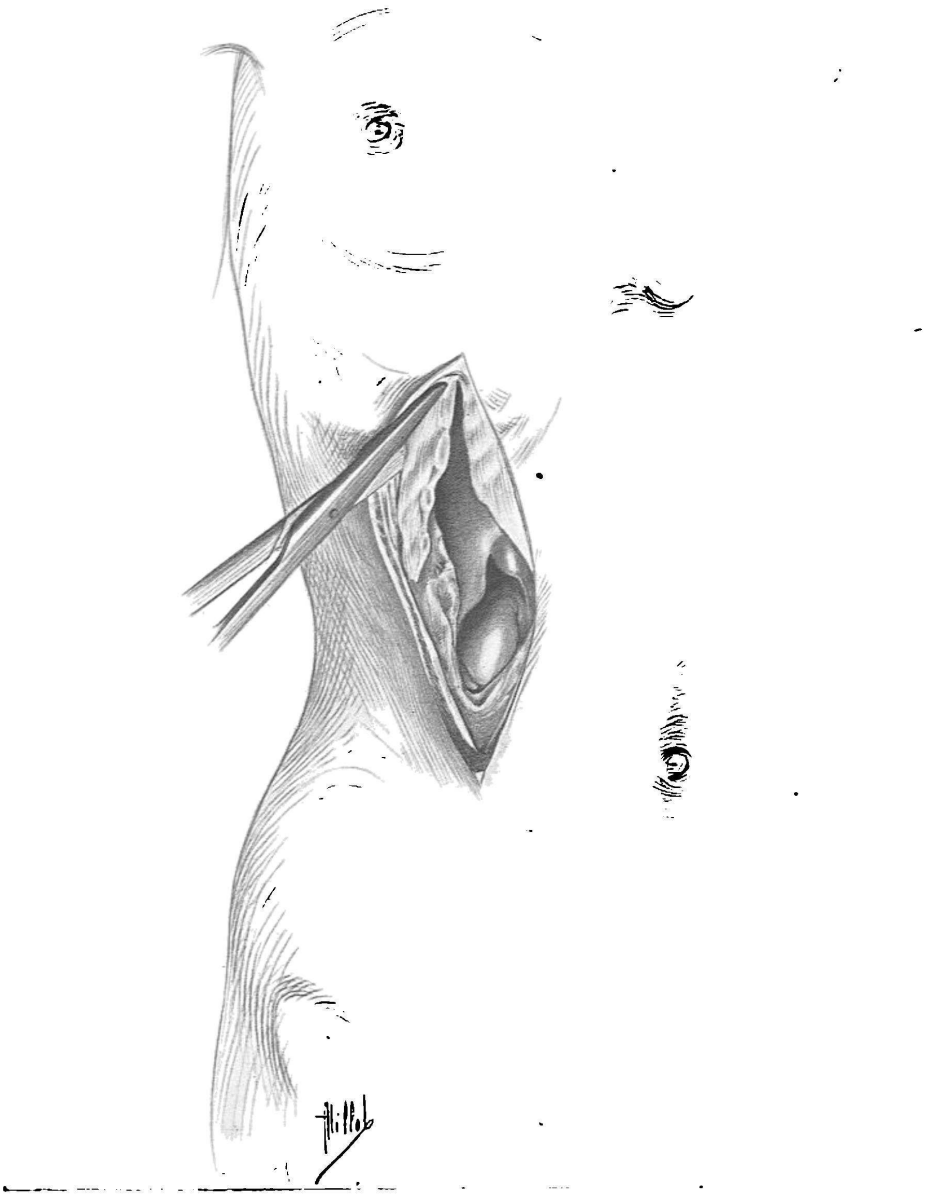

FIG. 115. — Id. 2e temps. Ouverture du péritoine et section des 10e, 9e et 8e cartilages costaux.

8e cartilage costal et elle se termine au niveau de l'ombilic.

2e Temps. — Ouverture du péritoine. Section et résection du gril

chondral. On ouvre la séreuse au-dessous du cartilage de la 10e côte

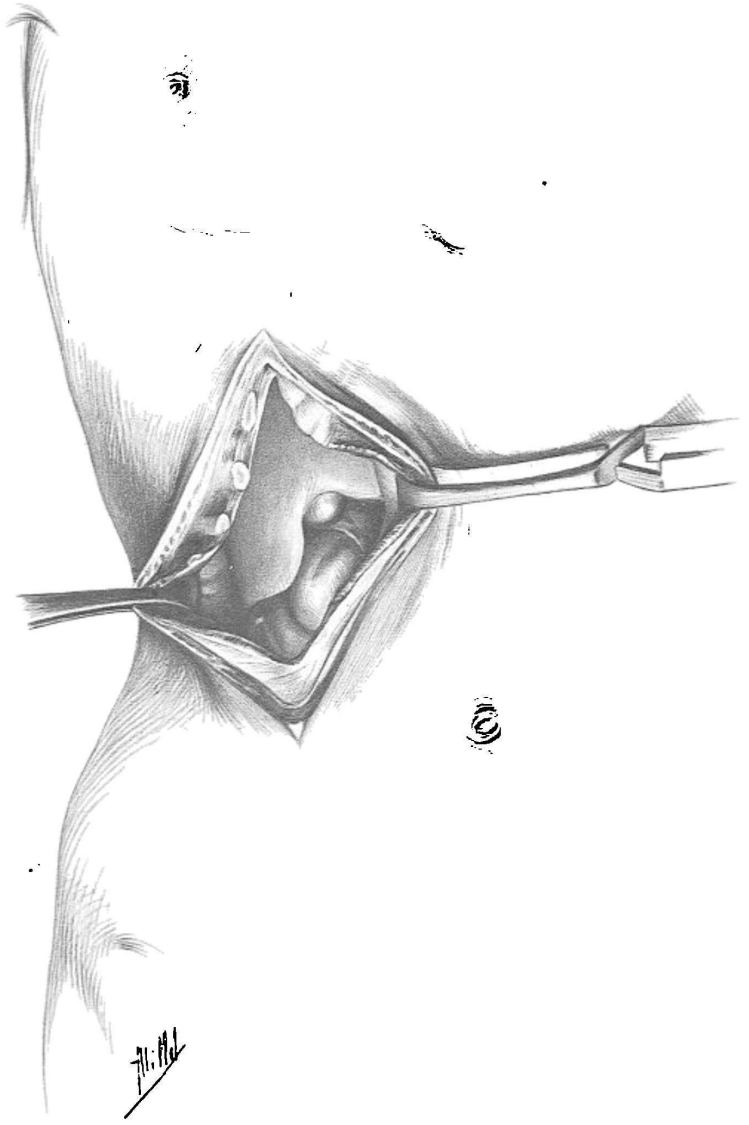

Fig. 116. — Id. Découverte de l'échancrure cystique grâce à l'action des deux pinces-érignes, qui servent de rétracteurs.

et on incise verticalement les cartilages des 10e, 9e et 8e côtes (fig. 115), ce qui s'effectue sans aucun danger de blesser le sinus pleural. Le

foie est ainsi mis à découvert. On résèque aussitôt une certaine lon-

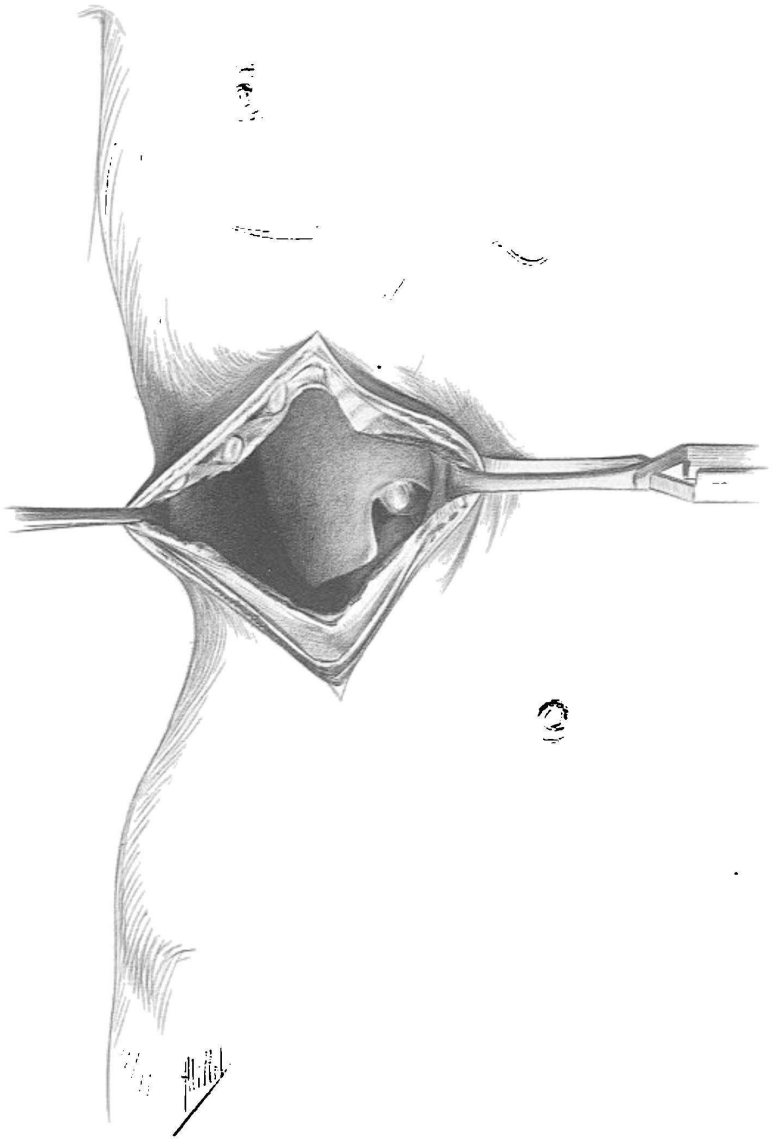

Fig. 117. — Id. Découverte d'une partie de la face convexe du foie par traction sur le rétracteur externe.

gueur des cartilages costaux mis à découvert. Il suffit alors de placer à droite et à gauche sur les lèvres de la plaie, deux fortes pinces-

érignes, pour obtenir vers la profondeur une voie d'accès très large.

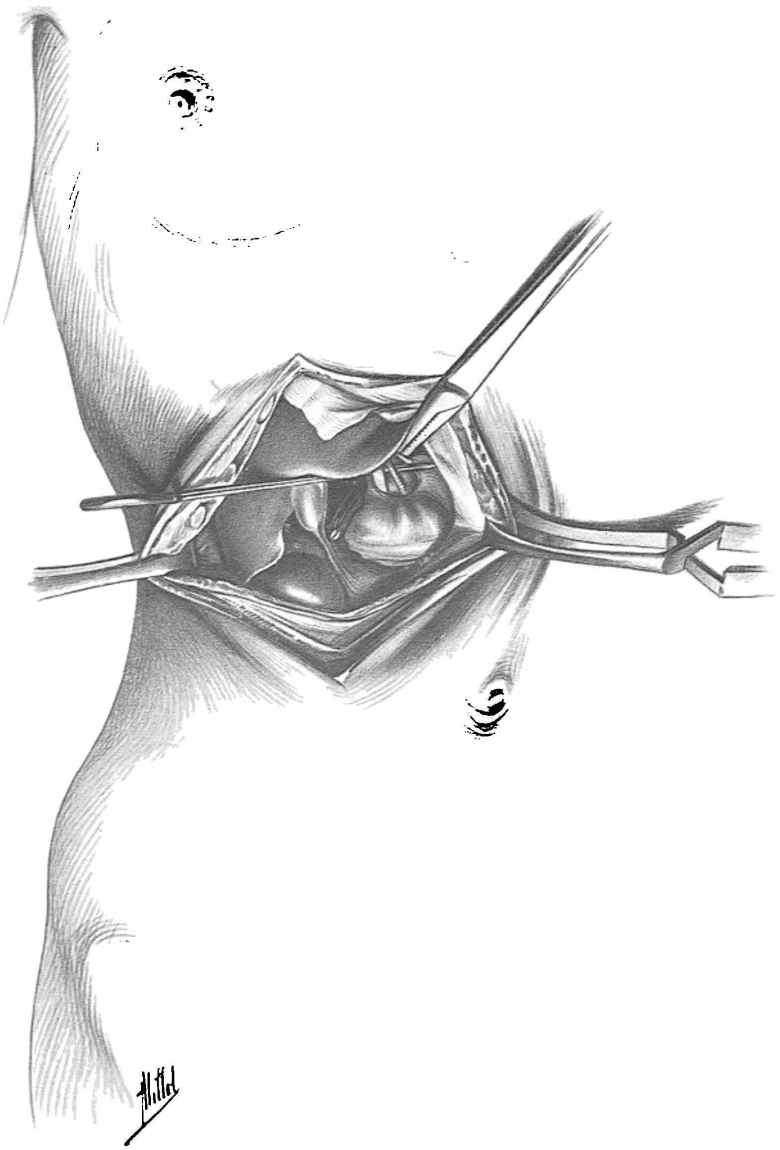

Fig. 118. — Découverte du hile du foie par traction sur le rétracteur interne. Dissection des organes du hile du foie.

Les figures 116 à 118 montrent comment la simple incision verticale se transforme, sous l'action des tracteurs, en une ouverture losangique.

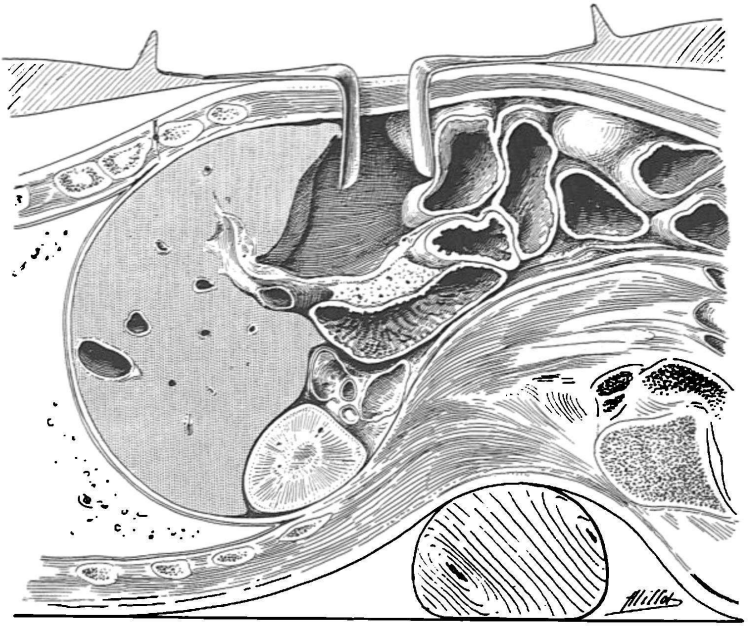

Fig. 119. — Abord du hile du foie. Deux écarteurs courts à hystérectomie vaginale sont introduits dans la plaie pour mettre en évidence le hile du foie.

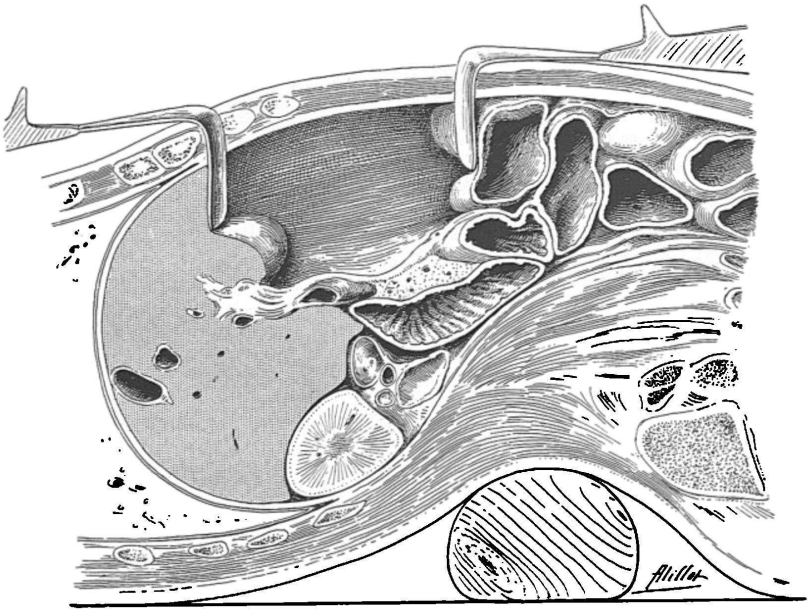

Fig. 120. — Même opération. Bascule du foie en haut et en arrière sous l'action des écarteurs.

3e Temps. — Abord du hile du foie. Il devient alors facile de recon-

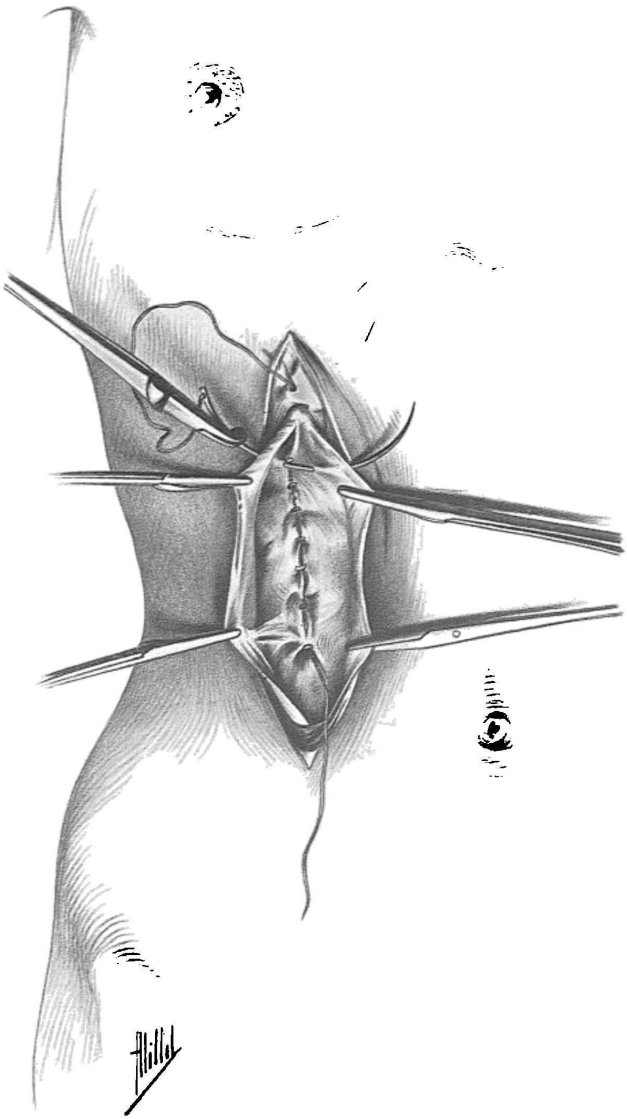

Fig. 121. — Id. Suture en étage comprenant successivement le péritoine et les plans musculo-aponévrotiques.

naître la vésicule biliaire, le ligament cystico-colique, l'orifice de l'hiatus de Winslow et le hile du foie. La figure 118 montre les organes

principaux du hile du foie, de droite à gauche, la veine porte, l'artère hépatique et le canal cholédoque, soulevés par une pince courbe, qui a perforé l'épiploon gastro-colique vers la ligne médiane, pour ressortir en dehors et à droite par l'hiatus de Winslow.

4e Temps. — Manœuvres sur le foie et sur les voies biliaires. Ces manœuvres varient suivant les indications particulières à chaque cas pathologique.

5e Temps. — Bascule du foie en haut et en arrière. C'est alors qu'il faut avoir recours à une manœuvre qui met en évidence le hile du foie. Deux écarteurs de Doyen pour l'hystérectomie vaginale, de dimensions appropriées, sont placés dans la plaie, comme le représente la figure 119. Des tractions sont effectuées sur l'écarteur supérieur et sur l'écarteur inférieur, de telle manière que l'écarteur supérieur récline le bord du foie jusqu'au contact du cartilage de la 8e côte, tandis que l'écarteur inférieur abaisse le côlon transverse. La figure 120 montre l'étendue du champ opératoire qui est ainsi obtenu.

La réparation et le cloisonnement du péritoine sous-hépatique ont été décrits au début de ce volume.

6e Temps. — Réparation de la paroi. La tension des parois abdominales étant généralement assez grande dans la région sous-chondro-costale, je donne la préférence à la suture en étage des plans musculo-aponévrotiques avec des fils de soie et à points séparés. On laisse le plus souvent une brèche pour le passage d'une compresse aseptique, qui sert à tamponner la région péritonéale exclue de la grande séreuse par les sutures profondes.

LÉSIONS TRAUMATIQUES

PLAIES DU FOIE PAR INSTRUMENTS PIQUANTS ET TRANCHANTS

Les plaies *simples* du foie, reconnues au cours d'une laparotomie d'urgence pour plaie pénétrante de l'abdomen, peuvent être traitées soit par la suture, soit par le tamponnement. La suture réussit très bien, à la condition de placer les fils jusqu'à 2 ou 3 centimètres de profondeur, et de ne pas sectionner le tissu hépatique par une ligature trop serrée. Le tamponnement est préférable lorsque la plaie paraît infectée.

La toilette du péritoine devra être faite avec des compresses stérilisées. On doit la faire jusque dans le cul-de-sac de Douglas, soit par

l'incision principale, que l'on prolongera au-dessus de l'arcade crurale, soit par une seconde incision inguinale droite.

PLAIES DU FOIE PAR ARMES A FEU

Les plaies du foie par armes à feu de petit calibre sont susceptibles de guérir spontanément ou bien après une intervention chirurgicale. Les plaies du foie par balle de petit calibre et à enveloppe dure guérissent d'autant mieux que le projectile, d'un diamètre inférieur à 8 millimètres, est à peu près aseptique et traverse le blessé de part en part. On a cité depuis 1886 un certain nombre de cas de plaies du foie par coup de feu tiré à bout portant, qui ont guéri à la suite d'un simple repos de deux ou trois semaines.

Il en est autrement des balles de revolver en plomb, qui sont très souvent recouvertes d'une couche de graisse remplie de microbes septiques; ces projectiles restent dans la plaie en raison de leur faible vitesse, quelle que soit l'arme vulnérante.

Le blessé tombe habituellement dans un état syncopal aussitôt après le traumatisme. L'hémorragie interne est cependant médiocre, si le projectile n'a pas perforé un gros tronc vasculaire.

La laparotomie doit être faite dès que le blessé s'est relevé de l'état syncopal post-traumatique. Lorsque le projectile a traversé le corps, le rôle du chirurgien se réduit à faire la toilette du péritoine et à lier ou à suturer les plaies vasculaires et intestinales.

On pourra, s'il y a lieu, faire une contre-ouverture et placer une mèche au niveau de l'orifice de sortie du projectile. Lorsqu'il n'y a pas d'orifice de sortie et surtout lorsqu'il s'agit d'une balle de plomb septique, la laparotomie est d'autant plus urgente que ces blessures évoluent d'une manière très insidieuse : le blessé, lorsqu'il a repris connaissance, se trouve dans un état assez satisfaisant et la température demeure pendant 4, 5, 6 ou 7 jours aux environs de la normale; on remarque cependant, le soir, une élévation de quelques dixièmes de degré. Tout à coup la péritonite infectieuse se déclare et le malade succombe.

La mort survient en général entre le 8e et le 12e jour. Appelé à intervenir *in extremis* dans plusieurs de ces cas, où l'amélioration survenue dans les premières 48 heures avait été interprétée à tort dans un sens favorable, j'ai constaté dans les flancs et dans la cavité pelvienne plusieurs centaines de grammes de liquide séro-purulent très fétide.

La laparotomie immédiate peut seule sauver ces blessés.

OPÉRATION

L'orifice péritonéal antérieur est mis à découvert par une incision verticale, et on fait la toilette du péritoine. Si la première incision est insuffisante, on peut compléter la toilette du péritoine par une laparotomie sous-ombilicale ou par une incision iliaque droite.

La direction du trajet est reconnue à l'aide d'un stylet mousse ou d'une pince droite, que l'on introduit dans l'orifice hépatique.

Si l'on reconnaît le projectile, on l'extraira avec une pince tire-balle ou bien à l'aide d'une curette utérine. Si le projectile a traversé le foie, on reconnaîtra la plaie postérieure de ce viscère avec le doigt, après s'être assuré qu'une compresse se tache de sang en un point bien déterminé. La présence du projectile dans l'épaisseur de la paroi abdominale postérieure est facile à préciser par la radiographie. Au contraire, il n'est pas toujours facile d'obtenir un cliché très net d'un petit projectile arrêté à mi-profondeur dans le foie. Si le projectile ne peut pas être découvert, on fera une incision postérieure très large, pour assurer le drainage par une compresse aseptique, et on complétera la toilette du péritoine. On fait ensuite la suture partielle des incisions, en prenant soin de laisser des compresses aux points où l'infection est menaçante.

Le blessé doit être tenu en observation, car une suppuration localisée peut se produire; cette complication nécessiterait une nouvelle intervention.

PLAIES DES VOIES BILIAIRES

Les plaies des voies biliaires par instrument tranchant sont moins graves que celles par armes à feu, dont les projectiles déterminent toujours une perte de substance d'une certaine étendue.

TRAITEMENT

Laparotomie immédiate.

La plaie des voies biliaires est caractérisée par la présence de la bile sur les compresses, au cours de la toilette du péritoine.

On fera la toilette très soignée de la séreuse et, suivant les indications résultant du traumatisme, on tentera la suture de la plaie ou bien on se contentera de limiter le champ traumatique par des sutures épiploïques, afin d'assurer l'écoulement de la bile au dehors par le drainage et le tamponnement combinés.

PLAIES DES GROS TRONCS VEINEUX

Ces plaies entraînent habituellement la mort immédiate. Si le blessé survit assez pour subir la laparotomie, on devra, en présence d'un abondant écoulement de sang veineux, tenter la suture de la veine, en s'aidant de la compression digitale ou de l'application de deux pinces élastiques en amont et en aval de la déchirure vasculaire.

La suture des veines se fait en surjet, avec de la soie n° 1 et des aiguilles rondes très fines.

DÉCHIRURE DU FOIE

La déchirure du foie produite par une contusion de l'abdomen pourra être soupçonnée à la gravité des symptômes de collapsus.

La laparotomie immédiate peut seule sauver le patient. Une déchirure superficielle du foie peut être traitée avec succès par la suture ou le tamponnement. On fera la toilette minutieuse du péritoine.

LÉSIONS INFLAMMATOIRES

LESIONS INFLAMMATOIRES AIGUËS

ABCÈS DU FOIE

Quelle que soit leur étiologie, les abcès du foie se manifestent par l'apparition de symptômes infectieux généraux, avec douleur locale et augmentation énorme du volume de la masse hépatique.

On observe fréquemment une douleur à la pointe de l'omoplate. La radioscopie et la radiographie permettent admirablement de reconnaître les limites du foyer, qui peut refouler le diaphragme jusqu'au niveau du mamelon.

On fera une première épreuve, le malade étant couché sur le dos ou sur le ventre, puis une seconde en le couchant sur le côté droit, afin de juger si le foyer est antérieur ou postérieur.

La laparotomie doit être faite lorsque le diagnostic est probable. Toute ponction, même exploratrice, serait dangereuse : elle exposerait à ne pas reconnaître le pus, souvent très épais, et à le laisser s'infiltrer dans le trajet de l'aiguille ; cet accident serait suivi de la contamination du péritoine.

L'opération se fait tantôt par la voie antéro-latérale, tantôt par la voie transpleurale.

La laparotomie est préférable quand l'abcès fait saillie à l'épigastre.

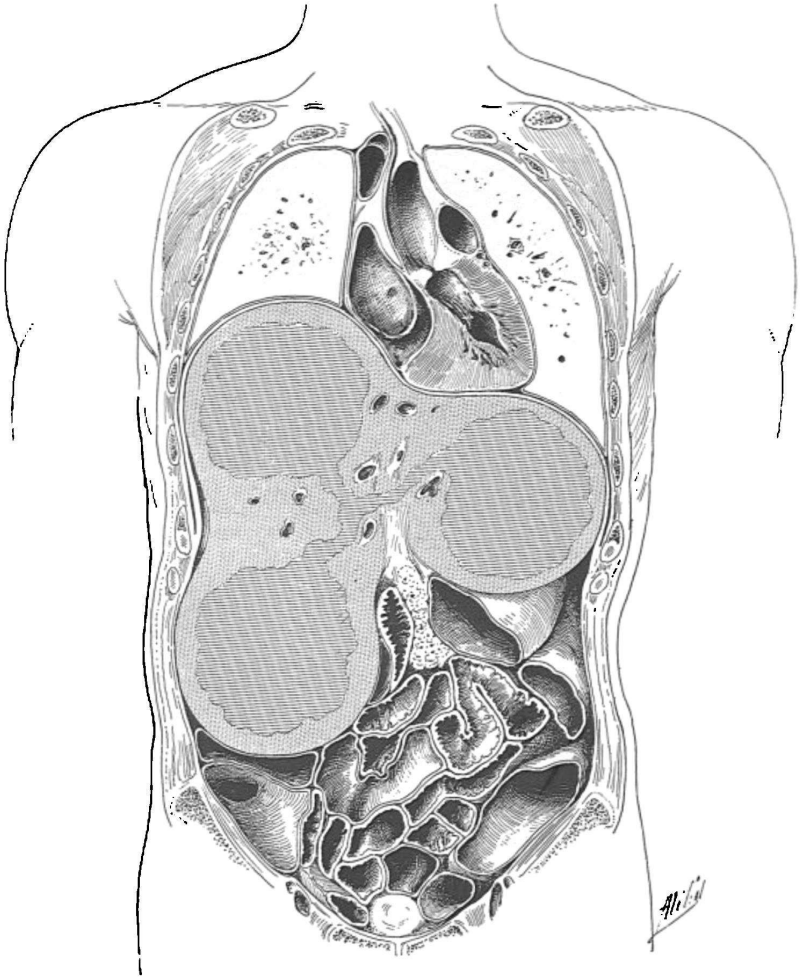

Fig. 122. — Coupe schématique d'un énorme abcès multiloculaire du foie, qui exigea l'ouverture et le drainage de trois collections énormes, l'une supérieure droite, l'autre inférieure droite, la troisième, dans le lobe gauche.

La voie transpleurale permet d'atteindre plus directement les abcès de la partie supérieure du lobe droit.

La collection purulente atteint souvent 1 ou 2 litres et même davantage. Elle est le plus souvent unique, mais elle peut présenter plusieurs poches communiquant par des orifices assez étroits. Cette conformation

du foyer expose à des récidives, par suite de l'évacuation incomplète d'un diverticule profond.

I° LAPAROTOMIE MÉDIANE OU ANTÉRO-LATÉRALE

Abcès superficiel.

1er Temps. — Incision verticale, soit médiane, soit latérale droite, au point culminant de la tumeur. L'incision doit dépasser le bord inférieur du foie hypertrophié, afin de permettre l'exploration de sa face inférieure.

Le foie est généralement très hypertrophié et de teinte violacée.

2e Temps. — Si l'abcès est superficiel, on perçoit immédiatement l'amincissement de sa paroi antérieure. On protège le péritoine par de grandes compresses et on ponctionne le foie avec une pince droite. Lorsque le pus s'écoule, on en recueille aseptiquement une certaine quantité pour l'examen bactériologique, et on agrandit l'orifice par divulsion, pour évacuer le foyer. Il peut être utile de pencher le patient sur le côté droit.

3e Temps. — Lorsque le foyer est à peu près évacué, on le tamponne avec 3 ou 4 compresses longuettes.

4e Temps. — On suture le foie au péritoine pariétal, sur tout le pourtour de l'orifice bourré de compresses, par des points séparés à la soie. Il faut éviter de couper le tissu hépatique en serrant trop les fils, qui doivent passer assez profondément. On suture alors la partie inférieure de la plaie abdominale, puis la peau.

Les compresses du tamponnement doivent être laissées en place pendant 5 à 8 jours.

La cicatrisation est très lente.

Abcès profond.

Si l'abcès est très profond, son abord est plus délicat.

1er Temps. — L'incision de la paroi abdominale doit être prolongée assez bas.

On reconnaît le foyer en palpant profondément le foie. Un abcès profond du foie donne la sensation d'une masse résistante, dont la consistance est plus ferme que celle du tissu glandulaire qui l'entoure.

2e Temps. — La masse de l'abcès étant reconnue, on protège le péritoine avec des compresses.

Le foyer est perforé avec une pince droite à mors étroits. Il m'est

arrivé de ne rencontrer la paroi de l'abcès qu'à une profondeur de 10 ou 12 centimètres. L'extrémité de la pince rencontre alors une résistance notable, et il faut perforer la paroi de l'abcès d'un coup sec ; on voit alors sourdre le pus le long de la pince.

On agrandit l'orifice par divulsion, et on évacue le pus au dehors en faisant exercer des pressions latérales sur l'abdomen. Le patient est penché sur le côté droit.

3e Temps. — Lorsque le pus est évacué, on remplit la poche de longues compresses stérilisées. Il peut arriver que les parois de la poche saignent et que l'on craigne l'irruption de sang ou de pus dans le péritoine après la fermeture du ventre. Il faut alors recourir à l'artifice suivant : la plaie hépatique est suturée par 2 ou 3 points séparés profonds, qui resserrent les compresses du tamponnement et préviennent toute issue du contenu de la poche. Ces points de suture hépatique sont passés avec l'aiguille courbe à manche, à 3 ou 4 centimètres de profondeur.

4e Temps. — On suture alors la face antérieure du foie au péritoine pariétal et on tamponne le pourtour de la plaie en ce point, puis on procède à la fermeture de la partie inférieure de l'incision abdominale.

Les sutures hépatiques qui entourent le tamponnement ne seront pas enlevées avant le 6e, le 8e ou même le 10e jour. La poche de l'abcès, presque entièrement évacuée par l'opération, ne se remplit pas très vite.

Lorsque le tamponnement est enlevé, on explore la cavité avec une longue pince courbe et on y place de longs et gros drains de caoutchouc, portant à leur extrémité antérieure une épingle à nourrice. On doit laisser les drains tant qu'ils ne sont pas chassés par la cicatrisation du foyer. On les raccourcira centimètre par centimètre.

Les lavages sont faits 1 ou 2 fois par jour, avec de l'eau bouillie, de l'eau oxygénée à 20 p. 100, ou de la liqueur de Labarraque de 1 à 5 p. 100. La cicatrisation complète peut exiger plusieurs mois.

S'il persiste une éventration de la paroi abdominale, on y remédiera par une intervention ultérieure.

2° LAPAROTOMIE LATÉRO-POSTÉRIEURE OU ABDOMINO-LOMBAIRE

Les abcès de la partie postéro-inférieure du foie doivent être abordés de préférence par la voie postéro-latérale, sur la ligne axillaire postérieure.

L'abord de la lésion exige la section de la peau et de tous les plans musculo-aponévrotiques de la 10e côte jusqu'au voisinage de la crête

iliaque. Dès que le péritoine est ouvert, on reconnaît le siège de l'abcès et les rapports du foie. On pénètre avec une pince mousse après avoir protégé le péritoine par de grandes compresses aseptiques ; on évacue le foyer et on traite la poche par la marsupialisation et le tamponnement aseptique.

3° VOIE TRANSPLEURALE

L'opération peut se faire par la voie transpleurale, quand le foyer siège en haut du lobe droit et remonte au-dessous de la paroi thoracique.

1er Temps. — Incision latérale oblique d'avant en arrière et de haut en bas ou presque horizontale de 12 à 15 centimètres de longueur, commençant à 6 ou 7 centimètres au-dessous du mamelon.

2e Temps. — Extirpation des 9e, 8e et 7e côtes, sur une longueur de 8 à 10 centimètres (voir t. III). Le diaphragme, refoulé en haut, s'applique exactement à la plaie pariétale.

3e Temps. — Incision du diaphragme, et suture de la lèvre supérieure de la plaie diaphragmatique à la plèvre pariétale, de manière à fermer en haut et en arrière la cavité pleurale.

4e Temps. — Exploration du foie. Des compresses aseptiques protègent le péritoine : ponction de l'abcès avec une pince mousse, agrandissement de l'orifice par divulsion et évacuation du pus.

5e Temps. — Tamponnement du foyer et suture partielle de la plaie.

On doit laisser une large ouverture, afin de pouvoir traiter le foyer par le tamponnement, jusqu'à ce que la surface soit en voie de bourgeonnement et prête à se cicatriser.

On fait alors un tamponnement plus lâche, et on peut, au bout de quelques semaines, se contenter de placer des drains de caoutchouc.

LÉSIONS INFLAMMATOIRES CHRONIQUES

HÉPATITE INFECTIEUSE CHRONIQUE

Les inflammations chroniques du foie donnent rarement naissance à des collections purulentes localisées. La recherche des suppurations du foie à marche lente se fait comme il a été décrit pour les suppurations aiguës. L'hépatite infectieuse diffuse chronique se traite par le drainage des voies biliaires.

CHOLÉCYSTITE INFECTIEUSE. — DRAINAGE DE LA VÉSICULE BILIAIRE

La cholécystite aiguë et fébrile produite par le développement de bactéries pathogènes dans les voies biliaires est une affection grave. Cette infection peut être suivie très rapidement de la destruction du foie par

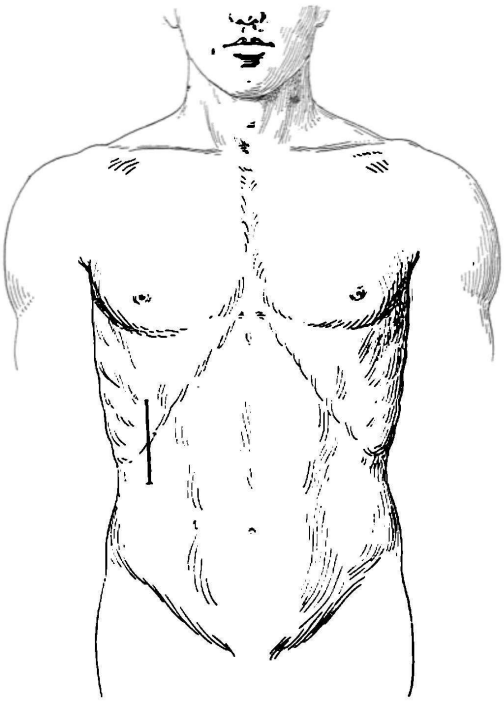

FIG. 123. — Incision verticale dans le plan mamillaire pour la découverte de la vésicule biliaire.

des abcès miliaires disséminés et de la mort par infection purulente.

Le meilleur traitement est le drainage précoce des voies biliaires. L'opération est d'autant plus facile qu'il n'existe pas, dans ces cas, d'obstruction au cours de bile. Il suffit donc de drainer la vésicule biliaire.

OPÉRATION

1er Temps. — Incision cutanée verticale de 10 centimètres à partir des fausses côtes et sur la ligne mamillaire, du côté droit. Incision des muscles et hémostase s'il y a lieu, puis incision du fascia profond et du péritoine.

2e *Temps*. — Découverte de la vésicule, qui peut être partiellement rétractée et cachée par le bord inférieur du foie. Le péritoine est protégé par des compresses et la partie la plus accessible de la vésicule est fixée au péritoine pariétal par des sutures séro-séreuses. On suture ensuite le péritoine au-dessous de la vésicule (fig. 124 et 125).

3e *Temps*. — On incise le péritoine de la vésicule au point le plus

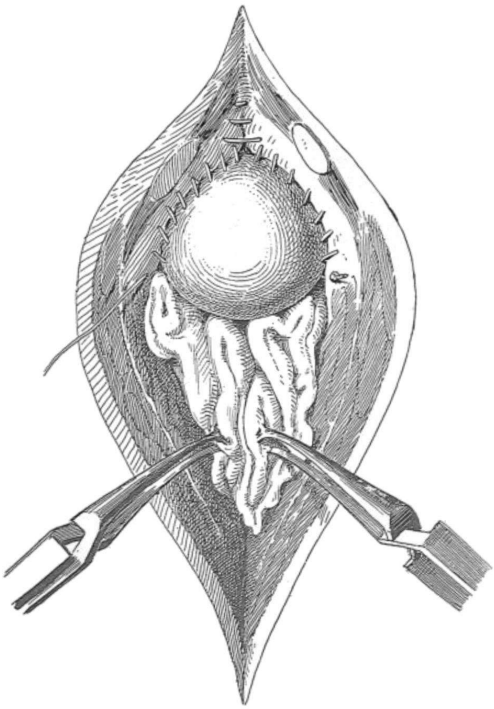

Fig. 124. — 1er temps de la suture du péritoine vésiculaire au péritoine pariétal externe et interne.

accessible et on met à nu la muqueuse. Ponction de la vésicule au bistouri, évacuation de son contenu, qui est recueilli aseptiquement pour l'examen histologique, et tamponnement de la vésicule avec une mèche de gaze aseptique.

4e *Temps*. — Suture du péritoine pariétal de la vésicule à l'aponévrose antérieure du grand droit, puis suture de la muqueuse à la peau.

5e *Temps*. — Suture de la partie inférieure de la plaie abdominale. L'écoulement de la bile se fait par capillarité. On enlève la mèche au bout de 6 à 8 jours et on draine.

CHOLÉCYSTITE CALCULEUSE. — CALCULS DES CANAUX CYSTIQUE, HÉPATIQUE ET CHOLÉDOQUE

INDICATIONS OPÉRATOIRES

Les accidents de la lithiase biliaire réclament souvent l'intervention du chirurgien, soit que leur gravité exige une intervention immédiate,

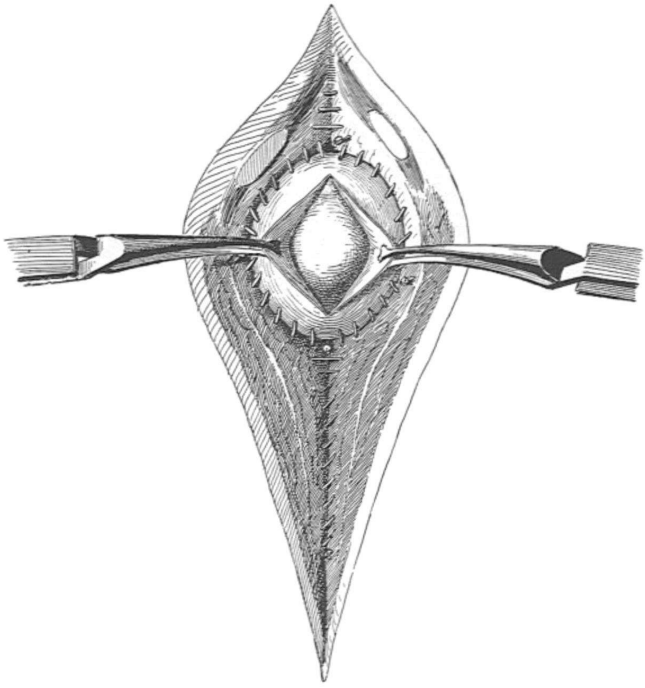

Fig. 125. — La suture de la vésicule au péritoine pariétal est terminée, et la séreuse est également fermée au-dessus et au-dessous. Incision du péritoine vésiculaire et découverte de la muqueuse.

soit que leur persistance et leur incurabilité par les moyens médicaux constituent à la fois un état pathologique chronique et une menace pour l'avenir.

Nous n'avons pas à insister sur les symptômes qui permettent de porter le diagnostic de lithiase biliaire, dans les cas où il n'y a jamais eu d'ictère. Il nous suffira de dire que la présence des calculs dans la vésicule et le cystique seuls n'est pas rare et que dans ces cas il peut ne pas exister de tumeur vésiculaire. Souvent, au contraire, la vésicule, enflammée et rétractée sur les calculs, se trouve enfouie à la face infé-

rieure du foie au milieu de nombreuses adhérences coliques et duodénales.

Trois cas cliniques peuvent se présenter :

1° Il n'y a jamais eu d'ictère.
2° Il y a eu une ou plusieurs crises passagères d'ictère;
3° L'ictère est permanent.

Nous envisagerons ces trois cas :

1° Lorsqu'il n'y a jamais eu d'ictère, la présence de calculs dans la vésicule et le canal cystique est presque toujours décelée par une douleur locale persistante. Lorsque la vésicule est atteinte d'hydropisie, la tumeur est facile à percevoir par la palpation. Elle peut atteindre, dans certains cas, le volume du poing ou davantage.

2° Les crises répétées d'ictère, avec colique hépatique, indiquent la présence de calculs libres dans la vésicule.

On extrait fréquemment de ces vésicules de 200 à 400 calculs de petit volume. Si l'opération est faite en dehors d'une période d'ictère, le cathétérisme du cholédoque est inutile.

3° L'obstruction des voies biliaires est un accident grave : l'opération doit être faite très tôt, si l'on veut réunir toutes les conditions de succès. L'indication opératoire est très impérieuse et elle doit être envisagée dès la cinquième ou sixième semaine.

L'indication est plus impérieuse encore lorsque l'ictère par obstruction date de plusieurs mois déjà.

C'est ici que la question devient délicate : quelques confrères ont, en effet, compliqué comme à loisir la nomenclature des opérations possibles sur les voies biliaires, comme si leurs néologismes barbares devaient être la clef des cas difficiles. Nous laisserons de côté la cholédochorraphie, la cholédocholithotripsie et tous les barbarismes analogues pour étudier d'une manière pratique la conduite du chirurgien en présence d'un cas de lithiase biliaire.

Personne ne peut diagnostiquer à l'avance les adhérences d'un kyste ovarique. La chirurgie des voies biliaires est plus féconde encore en surprises et il serait oiseux de discuter avant l'opération sur ce qui devra être fait.

Le ventre doit être ouvert verticalement, au niveau du point sensible ou de la tumeur, s'il en existe une.

Le foie est reconnu, puis la vésicule, si elle est accessible.

1er Cas. — Il n'y a pas d'ictère.

A) *La vésicule est libre d'adhérence.* Le champ opératoire est garni de compresses stérilisées et la vésicule est incisée. L'intervention se réduit à l'évacuation de la vésicule et à l'extirpation des calculs du cystique, suivi ou non du cathétérisme du cholédoque.

La vésicule peut être soit simplement suturée en cordon de bourse, soit partiellement réséquée après écrasement et ligature en masse, soit extirpée.

Je préfère l'extirpation de la vésicule depuis que j'ai rendu cette opération presque inoffensive en imaginant de la faire par la méthode sous-péritonéale. Cette méthode permet en effet de fixer la collerette péritonéale au niveau de la suture pariétale, et d'éviter ainsi tout danger d'irruption de la bile dans le péritoine.

B) *Il existe des lésions inflammatoires péri-vésiculaires.*

Si la vésicule est entourée d'adhérences inflammatoires récentes, ces adhérences sont détachées avec le doigt et l'opération est continuée comme plus haut.

Les cas les plus difficiles sont ceux où la vésicule est rétractée à la face inférieure du foie, et où elle est enfouie au milieu d'une masse énorme d'adhérences inflammatoires. J'ai obtenu d'excellents résultats dans plusieurs de ces cas en évitant de détacher très loin les adhérences et en pénétrant tout droit, par une ponction transhépatique, dans ce qui reste de la vésicule. Cette manœuvre se fait sans danger quand on possède toute l'expérience requise.

2e Cas. — Il y a ictère chronique.

A) L'extraction des gros calculs du cholédoque, lorsqu'il n'y a pas d'adhérences anciennes, est une opération facile. On la fait en incisant directement le cholédoque sur le calcul. Cette opération n'est pas très grave si on la fait avant que le foie soit atteint de cirrhose secondaire.

B) L'anastomose de la vésicule biliaire avec le duodénum n'est indiquée que dans des cas très rares où l'obstruction porte sur le cholédoque et où il est impossible de la lever (cancer de la tête du pancréas).

Nous croyons intéressant de rappeler deux observations qui feront date dans la chirurgie des voies biliaires :

OBSERVATION I

APPLICATION A LA CHOLÉCYSTOTOMIE DE LA TECHNIQUE EMPLOYÉE POUR LA CHIRURGIE DE L'INTESTIN (ÉCRASEMENT ET SUTURE EN CORDON DE BOURSE)

Mme X..., âgée de 40 ans, a souffert à plusieurs reprises de coliques hépatiques; elle se présente à mon examen. Il n'y a pas d'ictère, mais la vésicule est grosse et douloureuse. Le diagnostic probable est celui de calculs du canal cystique avec hydropisie de la vésicule biliaire. La laparotomie est pratiquée par une incision verticale, à 8 centimètres de la ligne médiane, sur le point douloureux.

La vésicule, facilement accessible, est isolée avec des compresses stérilisées. Elle est incisée, vidée du mucus purulent et des calculs qu'elle contenait, et je procède à l'évacuation du canal cystique. Plusieurs calculs sont extraits avec la curette et avec l'aide d'une longue pince courbe, en me guidant sur l'index gauche, introduit dans l'abdomen, à la face inférieure du foie. Dès que le cathétérisme du cystique peut se faire d'une manière satisfaisante, je procède à la fermeture de la vésicule. Je pratiquais jusqu'alors ce temps de l'opération en invaginant les lèvres de section par un double surjet séro-séreux, et je complétais ce surjet par une ligature en bourse qui était fixée à la paroi abdominale au point correspondant de l'incision.

Les résultats remarquables que me donne en chirurgie gastro-intestinale la ligature en masse après écrasement, m'indiquaient tout naturellement cette méthode comme la méthode de choix pour la fermeture de cette vésicule. J'avais pratiqué intentionnellement l'incision à une certaine distance du foie, afin de pouvoir appliquer mon écraseur.

Le pourtour de l'incision fut saisi avec une pince à anneaux et la vésicule fut écrasée entre cette pince à anneaux et une longue pince courbe, placée au contact du foie. Je plaçai dans le sillon effectué par l'écraseur une ligature de soie et je réséquai à 3 ou 4 millimètres de cette ligature tout ce qui devait être retranché du sommet de la vésicule. Aucune trace de la muqueuse ne subsistait au niveau de ce petit pédicule, qui fut invaginé par deux ligatures en cordon de bourse et superposées.

La vésicule fut réduite dans l'abdomen, en prenant soin de fixer le dernier fil au péritoine pariétal, au niveau de l'incision, et le ventre fut refermé. Guérison apyrétique.

Ce mode de fermeture de la vésicule biliaire après la cholécystotomie n'est assurément pas applicable à tous les cas, car la vésicule peut n'être pas assez saillante pour permettre l'application de l'écraseur. Si l'écrasement est impraticable à l'aide de mon instrument habituel, on pourra le plus souvent écraser au moins les lèvres de l'incision avec l'écraseur petit modèle que je viens de faire construire par M. Collin, et on traitera le vésicule comme je viens de le décrire. Si l'écrasement est impossible en raison de la rétraction du réservoir biliaire, on fermera l'orifice par deux ou trois ligatures en cordon de bourse superposées.

On obtiendra donc dans tous les cas sans exception, par ce nouveau procédé, une fermeture de la vésicule beaucoup plus sûre que ne le permettait la suture à points séparés ou en surjet, telle qu'on la pratiquait jusqu'alors.

Cette application de l'écrasement et de la suture en cordon de bourse à la chirurgie de la vésicule biliaire est d'autant plus intéressante qu'elle est une nouvelle application de ma méthode générale de fermeture des orifices fistuleux et du calibre de l'intestin ou de l'estomac par la suture en cordon de bourse simple ou bien après écrasement, et ligature en masse (Congrès français de chirurgie, octobre 1898).

OBSERVATION II

RÉSECTION EXTRA-PÉRITONÉALE DE LA VÉSICULE BILIAIRE PAR DÉCORTICATION SOUS-SÉREUSE

Madame X..., âgée de 35 ans, est en pleine crise de coliques hépatiques. La vésicule est volumineuse et très sensible au palper. La malade est atteinte d'un ictère intense. L'opération est pratiquée le 6 avril 1899. Incision verticale à droite de la ligne médiane au niveau de la vésicule. Cette dernière, mise en évidence, est remplie de calculs. On peut en évaluer approximativement le nombre à trois ou quatre cents. Le champ opératoire est garni de compresses stérilisées. La vésicule est incisée. Je remarque, en faisant c tte incision, que le péritoine paraît pouvoir être détaché sans trop de difficultés de la tunique propre de la vésicule. Je commence aussitôt la décortication de cette dernière; l'idée m'était venue de prolonger cette décortication sous-séreuse jusqu'au niveau du canal cystique, de manière à faire l'extirpation extra-péritonéale de la vésicule.

La tension des parois rendant cette décortication difficile, j'incisai la musculeuse et la muqueuse et je pratiquai l'extraction des calculs

avec une large curette. La décortication sous-péritonéale se fit dès lors très facilement jusqu'au niveau du canal cystique, qui fut écrasé avec une de mes fortes pinces à mors courts (Tech. chir., t. I, fig. 104) et lié avec un fil de soie.

Aucune trace de la muqueuse ne subsistait au niveau de ce petit pédicule, qui fut cautérisé avec soin. La ligature se trouvait ainsi située au fond d'un infundibulum péritonéo-hépatique, dont je fixai l'orifice au niveau de la paroi abdominale; puis je plaçai un petit drain de verre. Guérison apyrétique.

La décortication sous-péritonéale et l'application de l'écrasement du canal cystique à la résection de la vésicule biliaire est un perfectionnement de la technique antérieurement employée, où la ligature en masse du cystique, qui laissait substituer la muqueuse au centre du moignon, exposait à une issue de la bile dans le péritoine au moment où le fil tendait à s'éliminer. — La ligature, comme je la fais, après écrasement du canal cystique, n'expose guère à cet accident, le fil ne portant que sur des tissus cellulo-fibreux, éminemment aptes à se réunir. L'artifice que je viens de décrire, la décortication sous-péritonéale de la vésicule, permet d'éviter à coup sûr l'irruption éventuelle de la bile dans la séreuse; la ligature du canal cystique, que l'on tentait autrefois plus ou moins heureusement d'isoler par un tamponnement intra-séreux, était souvent impuissante à empêcher l'évolution d'une péritonite septique; cet accident n'est plus à craindre si l'on suit ma nouvelle technique.

Cette nouvelle technique de la résection de la vésicule, qui la rendra désormais presque inoffensive, fera sortir cette opération, jusqu'ici assez meurtrière, de l'oubli presque complet où elle était tombée faute d'un manuel opératoire sûr et précis.

ÉTIOLOGIE DE LA LITHIASE BILIAIRE

TECHNIQUE OPÉRATOIRE

La lithiase biliaire est généralement d'origine infectieuse. On rencontre fréquemment dans les voies biliaires le bactérium coli, le staphylocoque ou le streptocoque.

Les calculs biliaires se forment le plus souvent dans la vésicule, d'où ils émigrent vers le canal cystique et le duodénum. La formation de calculs biliaires dans le canal hépatique lui-même et dans ses premières ramifications est exceptionnelle. Elle ne s'observe guère en dehors des cas de rétention biliaire.

La chirurgie de la lithiase biliaire comporte : l'extirpation des calculs de la vésicule, du canal cystique, de la jonction du cystique et de l'hépatique avec le cholédoque, et de ceux du cholédoque. Nous décrirons successivement la cholécystotomie à sutures perdues ou cholécystotomie idéale, l'extirpation de la vésicule biliaire, la recherche des calculs enclavés dans les voies biliaires profondes et le drainage du canal hépatique.

Aucune opération n'expose à plus de surprises que les interventions pour lithiase biliaire. La conduite du chirurgien peut être cepen-

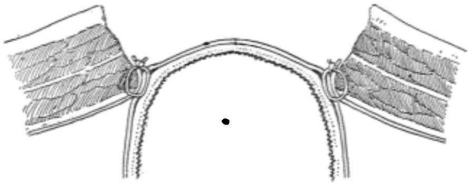

FIG. 126. — Schéma de la suture du péritoine vésiculaire au péritoine pariétal. (Coupe de tronçonnage.)

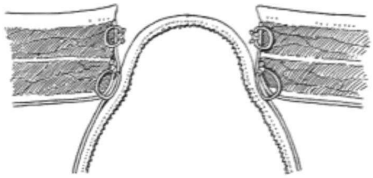

FIG. 127. — Id. Suture du lambeau péritonéal détaché de la muqueuse et qui est réuni au plan musculo-aponévrotique.

dant réglée à l'avance ou à bien peu de choses près, suivant qu'au moment de l'opération il y a ou il n'y a pas rétention biliaire.

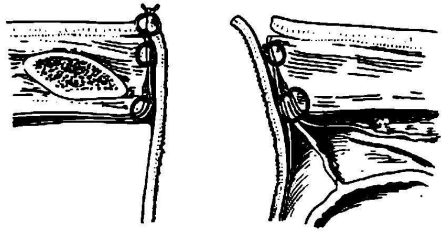

FIG. 128. — Id. La muqueuse a été incisée : sa lèvre supérieure est suturée à la peau. (Coupe sagittale.)

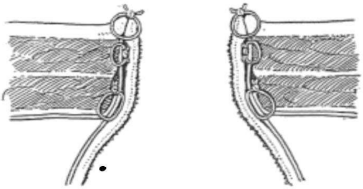

FIG. 129. — Id. La suture de la muqueuse vésiculaire à la peau est terminée. (Coupe de tronçonnage.)

Si le cours de la bile est normal, l'intervention se limitera à une action sur la vésicule et sur le canal cystique. Si le malade est atteint d'ictère chronique, il faudra atteindre le hile du foie et la région du cholédoque.

Lorsque le cours de la bile est normal, l'opération se borne généralement à l'ouverture de la vésicule, à l'extraction des calculs et à la fermeture de la vésicule. Cette opération a été nommée *cholécystotomie idéale*.

A — IL N'Y A PAS DE RÉTENTION BILIAIRE

Les calculs sont localisés en pareil cas à la vésicule biliaire et au canal cystique.

L'opération consistera dans l'extirpation des calculs et accessoirement l'ablation des calculs sera suivie de l'extirpation de la vésicule, afin d'empêcher leur reproduction.

Cholécystotomie idéale.

Procédé de Doyen.

OPÉRATION

1er Temps. — Incision cutanée verticale de 10 centimètres sur le point culminant de la tumeur vésiculaire, qui est généralement appréciable. Incision de la paroi et du péritoine.

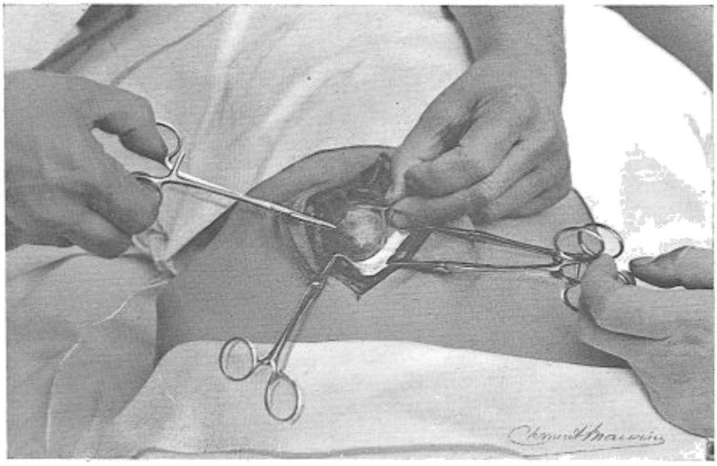

Fig. 130. — Cholécystotomie idéale. 3e temps. Le péritoine vésiculaire est saisi avec une pince pour maintenir la vésicule pendant son évacuation.

2e *Temps.* — *Découverte de la vésicule.* Si la vésicule n'est pas immédiatement accessible, on prolongera l'incision soit en haut, sur les 10e, 9e et 8e cartilages costaux, ou bien en bas, vers l'acade crurale. La situation de la vésicule peut en effet varier notablement. Le péritoine est immédiatement protégé par de grandes compresses aseptiques. La vésicule, si elle est volumineuse, se laisse facilement attirer au dehors. Lorsqu'elle s'est rétractée sous le foie, il faut au contraire basculer cet organe en haut et en arrière, de manière à accéder directement vers le hile.

3e Temps. — Ouverture de la vésicule et extraction des calculs.

1er cas. Hydropisie de la vésicule.

On fait une petite ponction avec le bistouri en prenant soin qu'au-

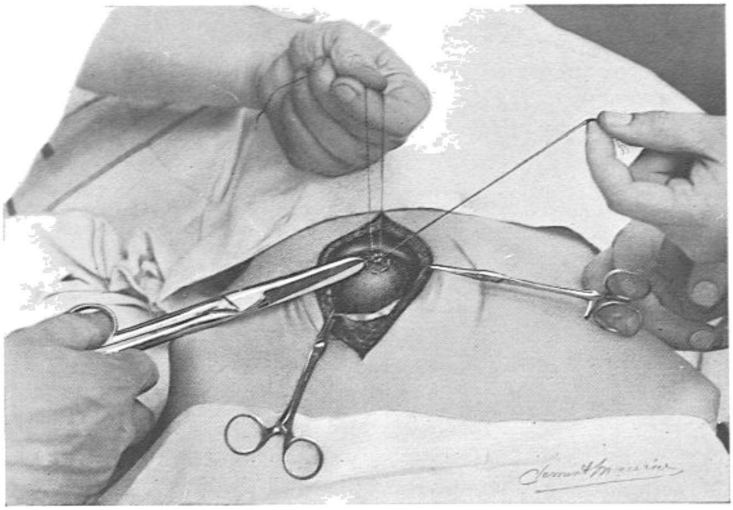

Fig. 131. — Id. 4e temps. Ligature circulaire du pourtour de l'orifice et pose du premier fil en cordon de bourse.

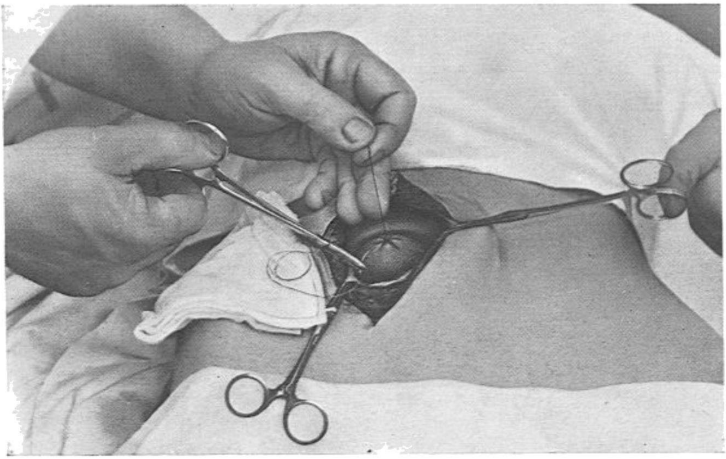

Fig. 132. — Id. La première suture en cordon de bourse est terminée ; passage du fil de renfort.

cune goutte de liquide ne puisse pénétrer dans le péritoine. On agrandit l'orifice par divulsion et on évacue le liquide ; on recueillera

aseptiquement quelques centimètres cubes de ce liquide, pour l'examen histologique.

Si le liquide est muqueux et blanchâtre, sans trace de bile, on peut

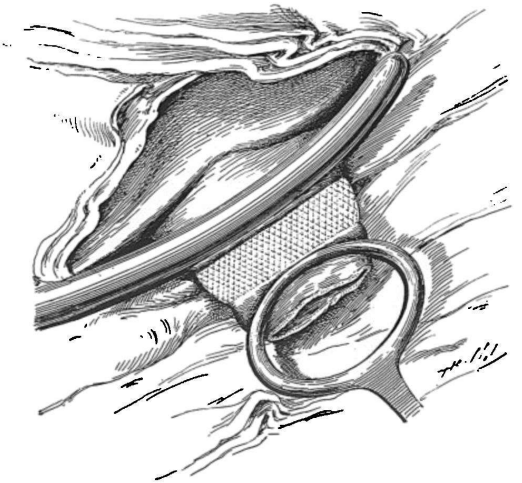

Fig. 133. — Résection des parois exubérantes d'une vésicule dilatée par la méthode de l'écrasement extemporané. Aspect du sillon d'écrasement.

conclure à l'obstruction du canal cystique. Dans ces cas, la vésicule peut ne contenir aucun calcul; ses parois sont blanchâtres et épaissies.

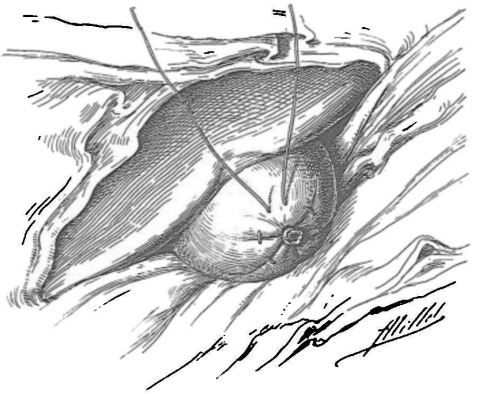

Fig. 134. — Id. La ligature en masse a été faite dans le sillon d'écrasement. Pose de la première suture en cordon de bourse.

On fait la toilette de la vésicule avec des compresses aseptiques et on extrait les calculs engagés dans le canal cystique, en les saisissant avec de petites tenettes annulaires analogues à celles que j'ai fait cons-

truire pour les calculs de la vessie. On peut employer aussi des curettes mousses et de petites pinces gouges analogues à celles que j'ai fait établir pour les polypes des fosses nasales. On explore le canal cystique avec l'index droit ou bien avec le gauche, introduit dans le péritoine, pendant que l'autre main extrait les calculs. Le doigt abdominal permet de les présenter à l'instrument et facilite leur luxation au dehors, lorsqu'ils sont enchatonnés. Dans certains cas, il faut briser les calculs. Le doigt permet d'éviter la perforation du canal cystique. Lorsque l'index, introduit dans la profondeur, ne reconnaît plus de calculs, on

Fig. 135. — Schéma montrant la fermeture d'une vésicule à paroi indurée par deux sutures en surjet superposé.



Fig. 136. — Coupe de la triple fermeture de la vésicule par la ligature en masse et les deux sutures en cordon de bourse.

explore les voies biliaires profondes avec une sonde très souple, constituée par une tige lamellaire à l'extrémité de laquelle se trouve un bouton métallique arrondi, et construite d'après le modèle de mon décollateur duremérien. On pénètre généralement dans le cholédoque, et de là dans le duodénum ; on reconnaît l'extrémité de la sonde au travers des parois de l'intestin. En général, dès que le canal cystique n'est plus obstrué, on voit apparaître une certaine quantité de bile.

3e Temps. — 2e cas. Atrophie de la vésicule.

Lorsque le canal cystique reste perméable, les parois de la vésicule se rétractent petit à petit sur les calculs, dont la présence irrite la muqueuse. Il peut arriver que le fond de la vésicule ne soit plus apparent sous le bord inférieur du foie. Si la vésicule est très rétractée, on reconnaît son siège à la dépression vésiculaire du foie, au-dessous de laquelle on la découvre.

On reconnaît facilement au toucher les calculs biliaires, et l'on peut explorer en même temps les canaux cystique, hépatique et cholédoque.

Il faut prendre soin de bien garnir la profondeur du champ opératoire avant d'inciser la vésicule, qui peut être infectée de microbes

virulents. Dès que la vésicule est incisée, on extrait les calculs. Généralement la vésicule rétractée contient de gros calculs, avec une ou deux facettes de contact. Il arrive que la bile apparaisse aussitôt après l'extraction des calculs. On éponge, et on introduit une petite compresse, pour le tamponnement provisoire du canal cystique. S'il existe au contraire des calculs dans le canal cystique, on les extrait, comme il a été décrit ci-dessus.

4e *Temps*. — Suture de la vésicule.

La technique de la suture de la vésicule varie beaucoup suivant les altérations subies par ses parois. Lorsque les parois de la vésicule ont conservé leur souplesse, on peut, si elles sont exubérantes, faire la résection partielle par la méthode de Doyen : *écrasement extemporané, ligature en masse et double suture en cordon de bourse*. Si elles ne sont pas exubérantes, on fermera l'orifice par 2 sutures superposées en cordon de bourse. L'application de cette suture est presque toujours facile lorsqu'on s'est contenté d'agrandir par divulsion le premier orifice de ponction, en prenant soin de laisser intacte, du côté du bord antérieur du foie, une étendue de 12 à 15 millimètres des parois de la vésicule. On distingue sur les figures 131 à 135 les différents temps de la fermeture de la vésicule en cordon de bourse : 1° sans résection des parois ; 2° après résection de la partie exubérante. Si les parois de la vésicule sont légèrement indurées, il peut arriver que l'on ne puisse pas faire la suture en cordon de bourse On fait alors la suture à deux plans, en surjet (figure 136). Qu'il y ait eu ou non résection de la partie exubérante de la vésicule, il est prudent de fixer à la paroi les deux chefs du fil de suture le plus superficiel, afin de pouvoir intervenir rapidement, si un incident quelconque exigeait l'établissement d'une fistule biliaire.

5e *Temps*. — Suture en étages du péritoine et de la paroi, en laissant une petite compresse aseptique en face de la vésicule.

Marsupialisation de la vésicule.

Si la fermeture complète de la vésicule est impossible, en raison du mauvais état de sa paroi, ou bien si cette fermeture paraît dangereuse, parce que la muqueuse est infectée, on suture le pourtour de l'incision vésiculaire au péritoine pariétal et on place dans la vésicule une petite compresse assez serrée, de manière à prévenir pendant les premiers jours l'issue de la bile. On suture le surplus de la plaie abdominale à points séparés et on réunit partiellement l'incision cutanée.

Extirpation de la vésicule biliaire.

Procédé de Doyen.

L'extirpation de la vésicule biliaire peut être décidée d'emblée, en présence d'une vésicule dilatée, non enflammée, et contenant une grande quantité de petits calculs polyédriques. Cliniquement, la prin-

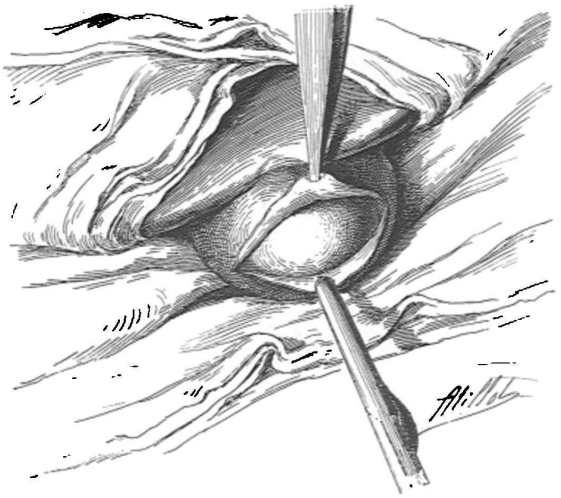

Fig. 137. — Extirpation de la vésicule biliaire, par le procédé de Doyen. 3e temps. Incision du péritoine vésiculaire, qui est détaché de la muqueuse.

cipale indication de l'extirpation de la vésicule est la constatation de coliques hépatiques répétées et subintrantes, avec présence d'un grand nombre de petits calculs dans les selles. L'extirpation de la vésicule peut être également une conséquence presque obligatoire de la cholécystotomie, lorsque la déchirure des parois est très étendue et que leur épaisissement inflammatoire rend la suture impossible.

L'extirpation totale de la vésicule biliaire par les procédés classiques exposant à des accidents graves, par suite de l'impossibilité de bien fermer le canal cystique, j'ai imaginé, le 6 avril 1899, d'en faire la décortication sous-péritonéale. Par cet artifice, la ligature du canal cystique se trouve complètement isolée de la grande cavité péritonéale par la gaine séreuse de la vésicule, dont l'orifice est marsupialisé et drainé.

OPÉRATION

1er Temps. — Incision verticale de la paroi abdominale sur le bord de la gaine externe du muscle droit, du côté droit. Ouverture du péritoine et fixation des champs aseptiques.

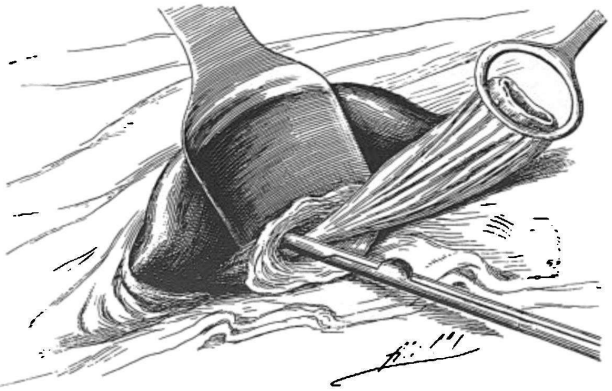

Fig. 138. — 4e temps. Le péritoine vésiculaire a été détaché et refoulé jusqu'au niveau du canal cystique. Écrasement du canal cystique.

2e Temps. — Découverte de la vésicule biliaire et exploration de son pédicule. Le champ opératoire est garni de compresses aseptiques.

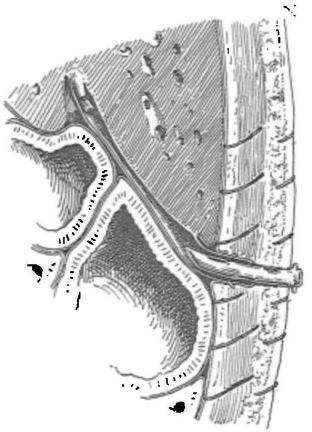

Fig. 139. — Id. 5e temps. La gaine séreuse de la vésicule a été marsupialisée, un petit drain de verre est placé à l'extrémité du canal ainsi formé, de telle manière que le champ opératoire reste extra-péritonéal.

3e Temps. — Incision du péritoine au point le plus accessible de la vésicule, et décortication annulaire progressive de la muqueuse.

Dans certains cas, la décortication peut se faire jusqu'au canal cystique sans ouverture de la vésicule. Le plus souvent, il est préférable d'inciser la muqueuse après que le péritoine a été suffisamment décollé, et d'évacuer le contenu de la vésicule. Sa paroi flasque est alors saisie entre les mors d'une pince à anneaux ovalaires, après il suffit de tirer sur cette pince pour extérioriser la muqueuse de la vésicule de sa gaine séreuse, qui se trouve rebroussée vers le hile du foie.

4e Temps. — Dès qu'on a atteint le canal cystique, on y place une pince à mors courts, on l'écrase avec une autre pince, en amont de la première, et on lie le canal cystique avec un fil n° 2 dans le sillon d'écrasement. On enlève la première pince, on fait une ligature de sûreté, et l'on sectionne le pédicule vésiculaire à 3 ou 4 millimètres en aval.

5e Temps. — Toilette de la plaie. Suture de la gaine péritonéale de la vésicule à la paroi abdominale, où on la marsupialise. On place une petite mèche ou bien un drain de verre.

SUITES OPÉRATOIRES

Les suites opératoires sont très simples : la ligature du canal cystique ne porte que sur sa gaine cellulo-fibreuse, qui se réunit facilement. D'ailleurs la conservation de la gaine péritonéale de la vésicule et sa marsupialisation préviendraient tout danger d'irruption de la bile dans le péritoine, si la ligature venait à céder.

B — LE MALADE EST ATTEINT DE RÉTENTION BILIAIRE

Drainage du canal hépatique.

On a publié des observations de drainage du canal hépatique et d'extirpation de calculs du cholédoque, pratiqués avec succès après plusieurs années de rétention biliaire. J'estime qu'il serait imprudent de prétendre, en raison de ces succès, que l'opération soit bénigne lorsque la rétention biliaire est très ancienne. Dans beaucoup de cas de guérison qui ont été publiés, la rétention biliaire n'était pas totale, et une partie de la bile, si petite qu'elle fût, pouvait franchir le rétrécissement. Lorsque l'obstruction est totale, l'altération des fonctions vitales est si grande quelques mois seulement après l'apparition de l'ictère, que les tissus ne présentent plus aucune tendance à la réunion.

Aussi me paraît-il indispensable de proposer l'opération à tout malade atteint de rétention biliaire dès que l'ictère date de plus de six semaines.

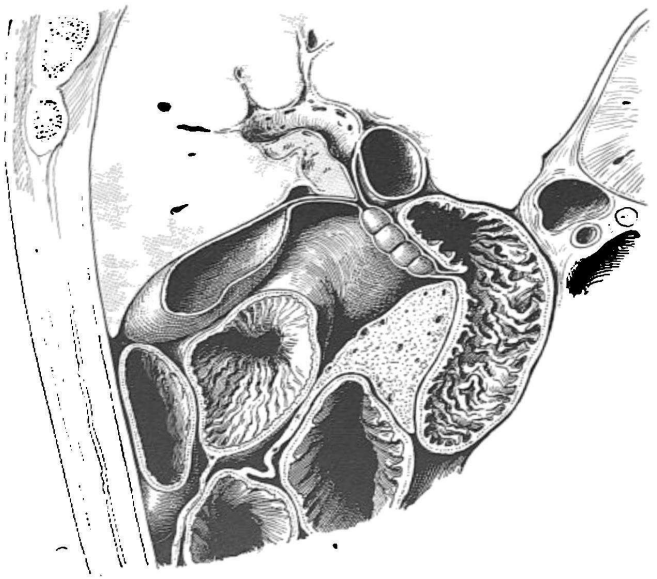

FIG. 140. — Obstruction incomplète du canal cholédoque par une grappe de quatre calculs de moyen volume.

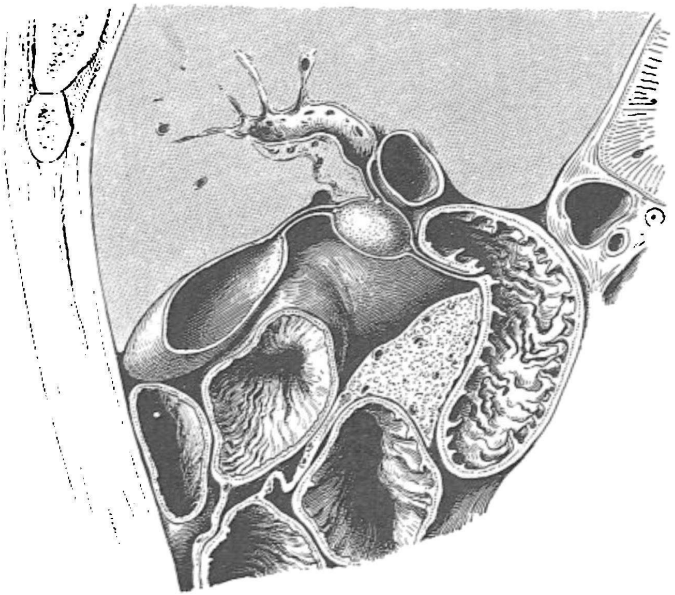

FIG. 141. — Obstruction complète de la jonction des trois canaux par un gros calcul biliaire présentant une petite saillie au niveau de chacun des trois orifices.



Fig. 142. — Aspect morphologique de divers calculs biliaires.

On distingue de haut en bas : dans le cristallisoir de gauche, petits calculs polyédriques à facettes ayant obstrué le canal cystique et le canal cholédoque ; dans le cristallisoir de droite, petits calculs lenticulaires ayant obstrué les voies biliaires. — 3 calculs solitaires qui étaient enclavés dans l'origine du canal cystique. — Volumineux calcul de la vésicule biliaire divisé en 2 fragments par un plan de clivage médian. — Volumineux calcul de la vésicule biliaire fragmenté en trois segments. Son extrémité coudée droite s'engageait dans le canal cystique.

Il est indispensable, lorsqu'on prend le bistouri pour opérer un malade atteint de rétention biliaire, d'être prêt à toute éventualité. En

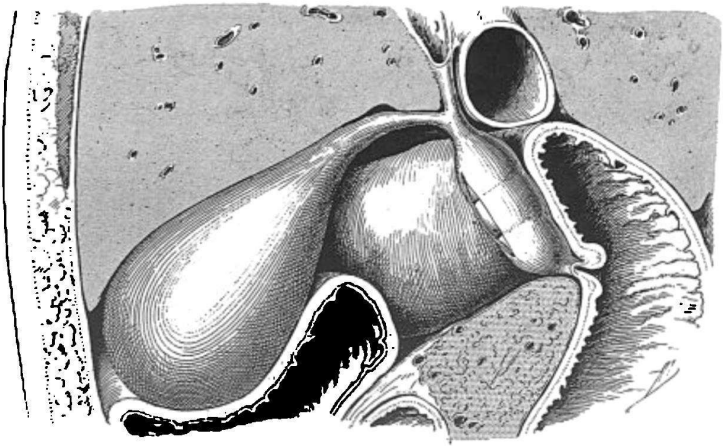

Fig. 143. — Obstruction calculeuse du canal cholédoque. Découverte des calculs.

effet, on peut découvrir, chez des malades qui présentent depuis 15 ou 20 ans des coliques hépatiques, un cancer des voies biliaires, tout à fait inopérable et qui s'est greffé sur une vieille cholécystite calculeuse.

Fig. 144. — Id. Drainage de sûreté du canal cholédoque par un drain en T.

En pareil cas, il n'y a qu'à refermer le ventre, car il est rare qu'on puisse réaliser une opération dérivatrice. Tout ce que l'on peut espérer de mieux est donc de ne pas tomber sur un cancer.

OPÉRATION

1er Temps. — Incision verticale sur le bord du muscle droit, s'étendant du 8e cartilage costal au niveau de l'ombilic.

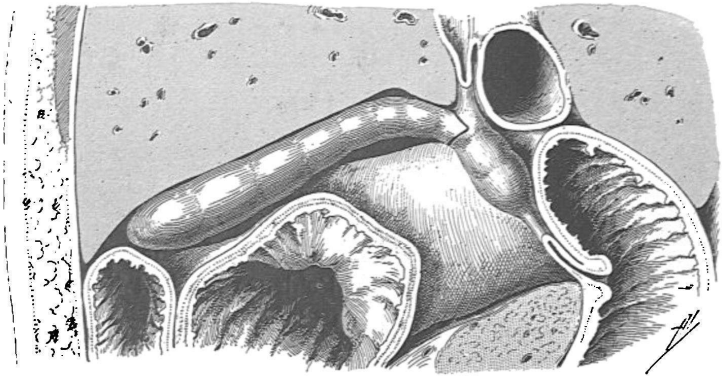

Fig. 145. — Calculs en chapelet oblitérant la vésicule rétractée, le canal cystique et le canal cholédoque.

2e Temps. — Ouverture du péritoine, section des 10e, 9e et 8e cartilages costaux, et résection de ces cartilages s'il est nécessaire.

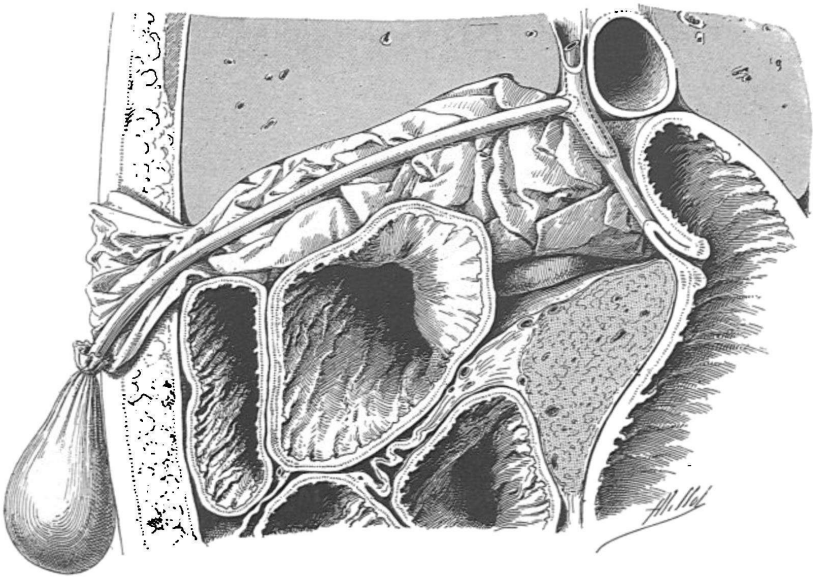

Fig. 146. — Extirpation de la vésicule et drainage de sûreté des voies biliaires principales.

3e Temps. — Le champ opératoire étant bien mis en évidence à l'aide des écarteurs (voir fig. 120), on cherche ce qui reste de la vési-

cule. Il est rare que l'on trouve une vésicule dilatée, car le travail inflammatoire qui accompagne la migration des calculs est presque toujours suivi d'une rétraction de la vésicule. Celle-ci se rétracte et

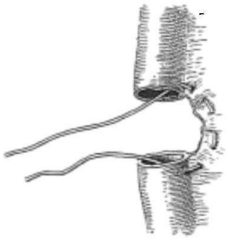

Fig. 147. — Schéma de la réunion des voies biliaires principales en cas de rupture complète par déchirure pendant l'extraction des calculs, 1er temps.

devient un cordon fibreux, presque caché dans une dépression de la face inférieure du foie.

4e *Temps*. — *Recherche de l'obstacle*. On explore avec le doigt les voies biliaires profondes. Deux cas peuvent se présenter :

Ou bien il existe un ou plusieurs gros calculs arrêtés dans le cholédoque, ou bien on ne découvre aucun obstacle tangible.

1° Calculs enclavés à l'union de trois canaux ou bien dans le cholédoque.

On met en évidence entre des compresses stériles le point obstrué, on fait une petite incision, et on extrait le ou les calculs, de préférence

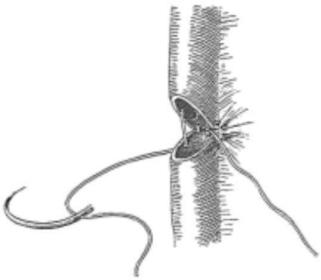

Fig. 148. — Id. La première anse de fil est serrée, suture partielle des parois postérieures du canal.

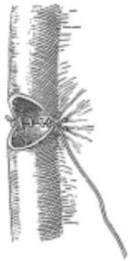

Fig. 149. — Id. Aspect de la ligne de réunion après la pose des deux sutures profondes.

entiers et sans les morceler. On peut le plus souvent extraire par la portion sus-pancréatique du canal cholédoque les calculs du segment intra-pancréatique. On les morcellera s'il le faut. On s'assurera ensuite de la perméabilité de l'ampoule de Vater.

Suture du cholédoque. — Dans certains cas, on peut tenter la suture et la réunion des parois du cholédoque par première intention. On fera un fin surjet de soie avec les aiguilles destinées à l'artériorrhaphie.

Drainage en T. — Il est plus prudent de disposer un drain en T, dont une des extrémités profondes est introduite dans l'hépatique et l'autre dans le cholédoque, tandis que le chef le plus long, qui aboutit hors du ventre, assure la dérivation de la bile, au cas où son cours normal tarderait à se rétablir. Le drain est maintenu par une réunion

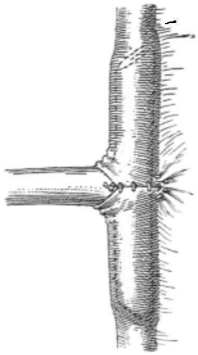

FIG. 150. — Id. Le drain a été placé, il reste à faire en avant de lui une suture superficielle.

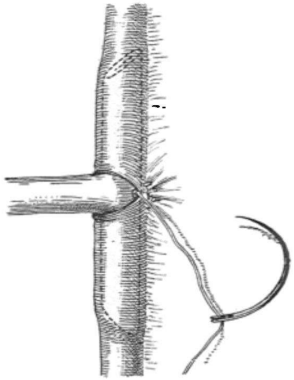

FIG. 151. — Id. Le plan superficiel est terminé. Le drain en T rétablit le cours normal de la bile et assure une dérivation de sécurité.

partielle du canal cholédoque (fig. 147 à 151). On tamponne ensuite le champ opératoire avec des compresses stérilisées, en prenant soin d'exclure, par des sutures méthodiques, la loge tamponnée de la grande cavité péritonéale. La bile s'écoule en grande partie dans le duodénum, et on peut enlever le drain au bout de 10 à 15 jours.

Lorsque le cours de la bile s'est rétabli, le trajet qui aboutit à la peau se forme de lui-même.

2° On ne découvre aucun obstacle tangible.

On saisit ce qui reste de la vésicule avec une pince à griffes et on incise longitudinalement. On découvre du pus, de la bile, ou du sable calculeux. On explore le canal vésiculaire et on incise de proche en proche, en se guidant entre les mors entr'ouverts d'une pince courbe longue et grêle. On peut employer aussi une sonde cannelée ou bien l'explorateur des voies biliaires de Collin à tige souple. On incise ainsi le canal cystique et on arrive à la jonction du canal hépatique et du

canal cholédoque. Si la bile s'écoule à ce moment, il faut chercher du côté du cholédoque. Il peut y avoir sténose cicatricielle des parois du canal ou de l'ampoule de Vater.

S'il paraît impossible de reconnaître et de lever l'obstacle, on se contentera de drainer le canal hépatique avec un tube de caoutchouc à parois suffisamment résistantes, dont l'extrémité sera provisoirement fixée dans la profondeur par quelques points de suture. Si le canal cholédoque est perméable, on drainera, comme ci-dessus, avec un drain en T.

5e et 6e Temps. — La péritonisation, l'exclusion du champ opératoire tamponné et la réparation de la paroi abdominale ont été décrits plus haut.

SUITES OPÉRATOIRES

Les suites opératoires sont remarquablement simples lorsque la résistance vitale du malade est suffisante. On le soutient par les injections de sérum artificiel isotonique et de Mycolysine. On surveillera attentivement l'état de la plaie, l'écoulement de la bile et toutes les particularités qui pourraient réclamer l'enlèvement et le remplacement prématuré des mèches de gaze. On ne doit enlever le drain profond et supprimer la compresse qu'après avoir constaté que la réparation de toute la périphérie de la loge tamponnée est satisfaisante, et qu'il n'y a plus à craindre aucune complication du côté de la séreuse.

Cholédochotomie terminale rétro-duodénale.

On peut atteindre le segment terminal du cholédoque en incisant le péritoine en dehors du duodénum et en attirant la 2e partie de cet intestin vers la ligne médiane. On perçoit facilement le ou les calculs qu'on aborde directement après incision et divulsion de la partie susjacente de la grande pancréatique. Il est impossible de décrire cette opération exceptionnelle dont la technique sera appropriée à chaque cas particulier.

CHOLÉCYSTENTÉROSTOMIE

La cholécystentérostomie, ou abouchement de la vésicule biliaire dans l'intestin, pour rétablir le cours de la bile, est une opération exceptionnelle, car elle exige à la fois l'intégrité du canal hépatique, du canal cystique et de la vésicule. Cette opération est impraticable, malgré l'intégrité du canal hépatique et du canal cystique, lorsque l'altération inflammatoire des parois de la vésicule ne permet pas leur réunion à l'intestin. La cholécystentérostomie ne se fait guère en

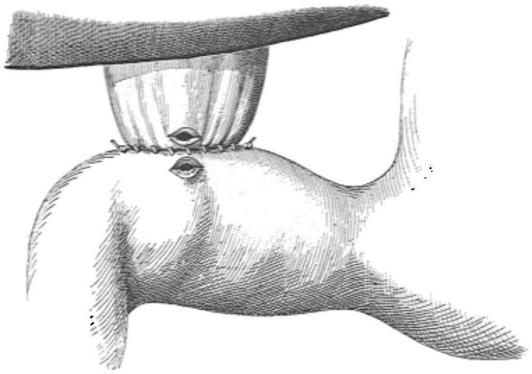

Fig. 152. — Cholécystentérostomie. Schéma représentant le premier plan de suture et les deux orifices vésiculaire et duodénal.

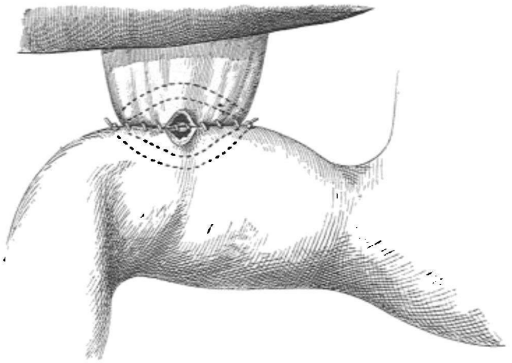

Fig. 153. — Id. 2e plan profond réunissant au milieu la muqueuse vésiculaire à la muqueuse duodénale. Les deux lignes en pointillé représentent les deux plans séro séreux superficiels.

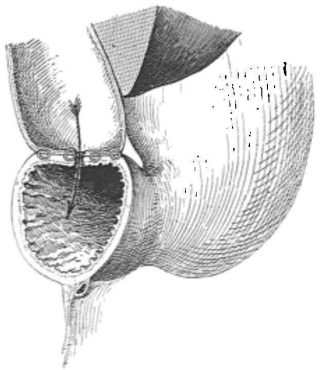

Fig. 154. — Schéma de l'abouchement de la vésicule dans la première portion du duodénum.

dehors des cas d'obstruction complète du segment intra-pancréatique du canal cholédoque ou de son orifice duodénal par un cancer du pancréas ou de l'ampoule de Vater. La technique de cette opération a été calquée sur celle de la gastro-entérostomie.

OPÉRATION

1er Temps. — Incision verticale médiane de 12 centimètres.

2e Temps. — *Découverte de la vésicule.* On incise le péritoine, puis on luxe au dehors la région pylorique de l'estomac et la vésicule.

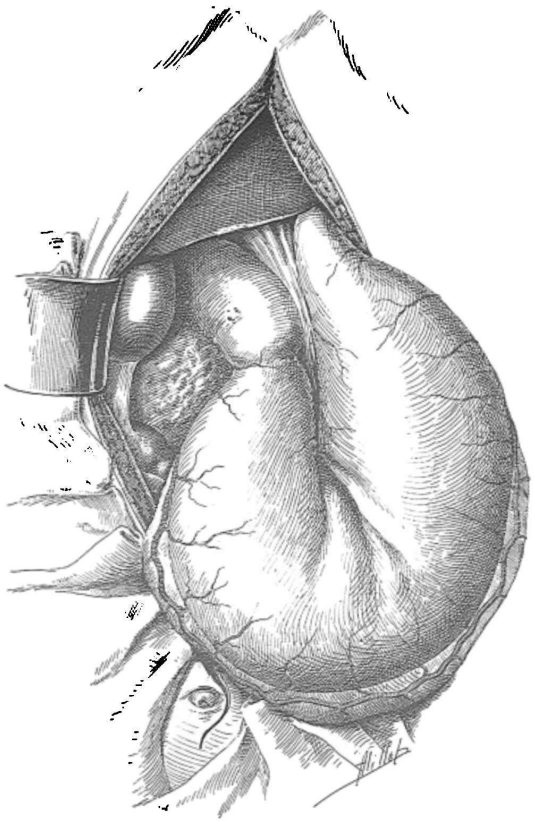

Fig. 155. — Cholécystoduodénostomie. 1er temps. Extériorisation de la région pylorique.

3e Temps. — Ligature et section du ligament cystico-colique; ponction et évacuation de la vésicule. Application de pinces élastiques sur la vésicule et sur le duodénum. L'abouchement de la vésicule dans le côlon serait un pis aller et se ferait par une technique analogue.

4e Temps. — Suture de la vésicule au duodénum. 1er plan postérieur

séro-séreux. Perforation du duodénum. 2e plan postérieur réunissant au milieu des deux muqueuses, et confection des 2 plans séro-séreux antérieurs.

5e *Temps*. — Réduction du duodénum, toilette de la plaie, suture.

MALFORMATIONS CONGÉNITALES ET ACQUISES

MALFORMATIONS CONGÉNITALES

STÉNOSE CONGÉNITALE ET CICATRICIELLE DES VOIES BILIAIRES

La sténose congénitale des canaux des voix biliaires peut entraîner la mort au moment de la naissance. Si la sténose n'est pas complète,

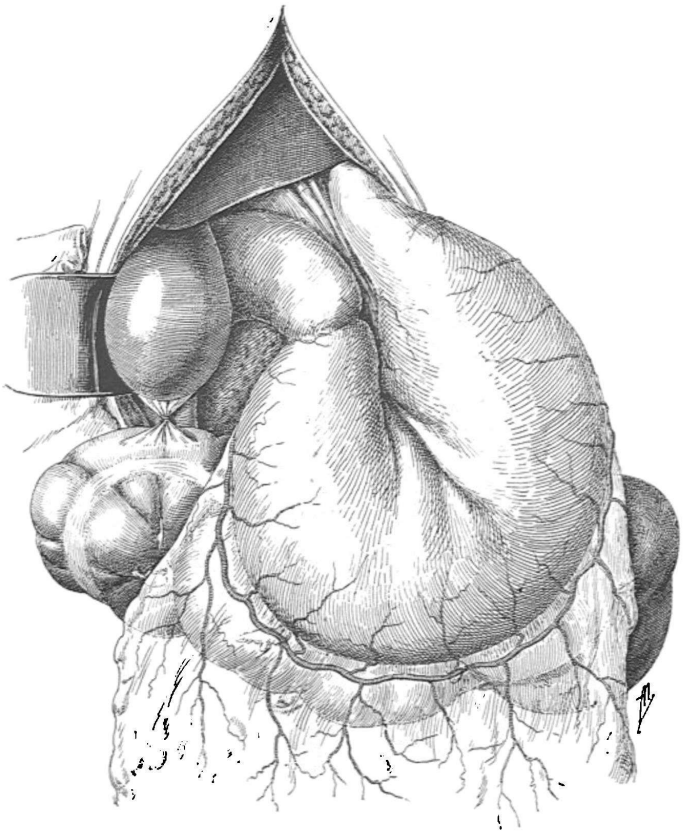

Fig. 156. — Id. 2e temps. Un écarteur met en évidence la vésicule biliaire. Ligature du ligament cystico-colique.

cette malformation peut exiger une intervention chirurgicale, dont la technique sera appropriée au cas particulier. Il est probable qu'on a

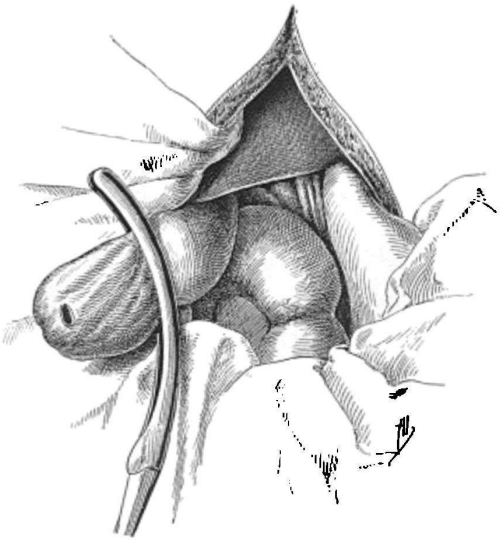

Fig. 157. — Id. 3e temps. La vésicule biliaire a été ponctionnée et vidée. Il est facile de placer une pince à mors élastiques de Doyen sur sa portion sous-hépatique.

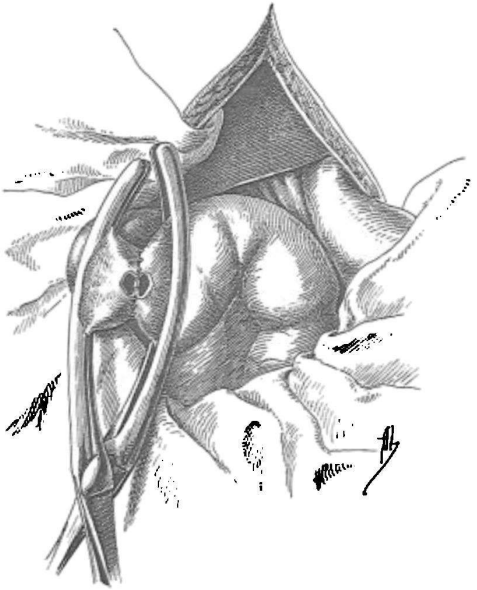

Fig. 158. — Id. 4e temps. Une pince à mors élastiques de Doyen a été placée sur l'angle duodénal qui unit la première à la deuxième portion. Le 2e plan postérieur vient d'être terminé. On remarquera que les deux orifices sont très étroits.

décoré du nom de congénitales beaucoup de cas de sténoses cicatricielles, provoquées par la lithiase biliaire.

OPÉRATION

Si l'on excepte quelques indications spéciales qui ne peuvent être déterminées qu'au cours de l'opération, l'intervention est dans ses grandes lignes celle qui a été décrite à propos de l'obstruction calculeuse ou cicatricielle, compliquée d'ictère.

MALFORMATIONS ACQUISES

HÉPATOPTOSE

L'hépatoptose ou prolapsus du bord antérieur du foie est une situation anormale du foie dont on a beaucoup exagéré les conséquences pathologiques. Les opérations proposées pour y remédier ne donnent généralement aucun résultat, car la lésion hépatique ne présente pas une résistance suffisante pour donner aux fils un point d'appui durable.

FISTULES DE LA VÉSICULE BILIAIRE

La vésicule biliaire suppurée ou calculeuse peut s'ouvrir spontanément soit dans le duodénum, soit dans le côlon ; parfois aussi elle s'ouvre à la peau ; parfois même dans une anse d'intestin grêle ou dans la loge rénale. Les figures 159, 160 et 161 montrent les rapports exceptionnels de la vésicule calculeuse avec l'intestin grêle, avec le côlon, avec le duodénum, et avec la loge rénale. On remarquera sur la figure 161, reproduction exacte d'une pièce anatomique provenant d'un sujet fixé par le formol, que l'appendice vermiculaire, en situation externe et ascendante, se trouve également en rapport par son extrémité avec le côlon, avec le duodénum et avec la loge rénale.

La découverte de ces fistules biliaires peut être une surprise opératoire. Quelquefois on les découvre pendant une opération nécessitée par une péritonite localisée périvésiculaire.

OPÉRATION

1er Temps. — Incision verticale au point le plus propice.

2e Temps. — Ouverture du péritoine, exploration du champ opératoire.

3e Temps. — On libère progressivement les adhérences et on prend soin d'éviter toute irruption du pus dans la séreuse.

La vésicule est évacuée de ses calculs, s'il y en a, et on fait la toilette de sa cavité. On doit prendre soin de ne pas laisser échapper dans la plaie le contenu de l'intestin, s'il est ouvert.

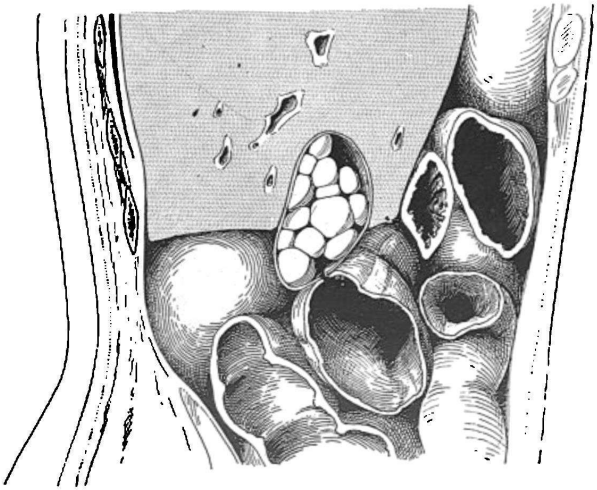

Fig. 159. — Ouverture de la vésicule biliaire calculeuse dans le côlon transverse. Coupe sagittale mamillaire, segment interne (d'après une photographie).

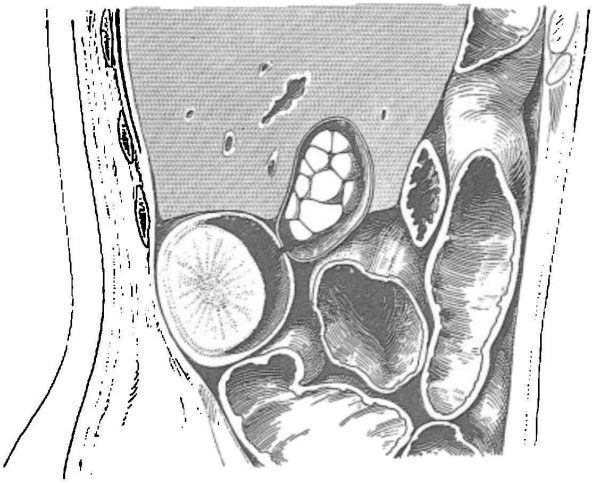

Fig. 160. — Ouverture de la vésicule biliaire calculeuse dans la loge rénale, suivie d'abcès périnéphrétique, dont l'ouverture a été suivie au bout de quelque temps de l'issue des calculs.

4e Temps. — Si les lésions sont très étendues, la réparation immédiate peut être impossible. En ce cas on se contentera de tamponner la plaie et l'on remettra à une date ultérieure la réparation de la fistule

cutanée consécutive. Si cette réparation peut se faire immédiatement, on fermera les orifices vésiculaire et intestinal par 2 plans de suture séro-séreuse en cordon de bourse ou bien en surjet.

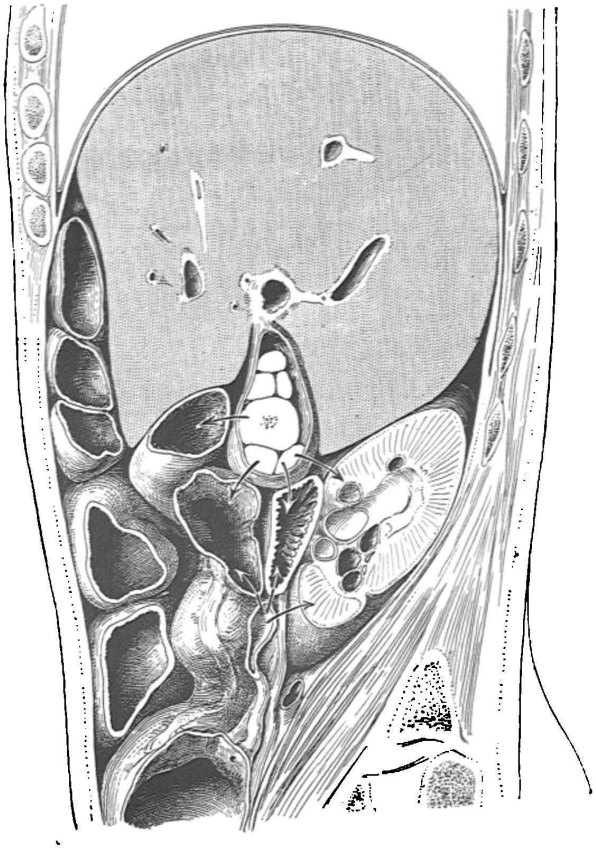

Fig. 161. — Coupe sagittale para-sternale passant par la partie interne de la vésicule calculeuse (segment interne). On voit devant le foie plusieurs anses d'intestin grêle, qui auraient rendu une ponction très dangereuse. L'appendice est en position ascendante. La vésicule calculeuse pouvait s'ouvrir dans ce cas soit en avant, dans la première portion du duodénum, soit un peu plus bas, dans le côlon sous-hépatique, soit en arrière, dans la loge rénale. Une collection purulente enkystée de l'extrémité de l'appendice, chez le même sujet, aurait pu s'ouvrir aussi bien dans le côlon sous-hépatique, dans la seconde portion du duodénum ou dans la loge rénale droite.

5e *Temps*. — Fermeture incomplète de la paroi abdominale et tamponnement de la plaie au niveau du foyer infectieux.

SUITES OPÉRATOIRES

Si l'on n'a pas pratiqué avant l'opération des injections préventives de Mycolysine, il faut en injecter sous la peau de la cuisse, au moment du pansement, 20 centimètres cubes. On injectera 4 ou 5 heures après 10 centimètres cubes, et on renouvellera l'injection toutes les 3 ou 4 heures. Si le sujet est très affaibli, on injectera en même temps en d'autres points, pendant les 24 premières heures, 1 ou 2 litres d'eau salée isotonique stérilisée. Il n'y a aucun inconvénient à mélanger la Mycolysine à l'eau salée isotonique.

Rien de particulier à noter pour la surveillance du tamponnement et la fermeture de la plaie.

TUMEURS DU FOIE

TUMEURS BÉNIGNES

KYSTES HYDATIQUES

Les kystes hydatiques du foie sont assez fréquents, même dans les pays où le nombre des chiens n'est pas considérable. Le kyste est le plus souvent unique : quelquefois il en existe plusieurs. Les kystes hydatiques du foie peuvent se compliquer de kystes hydatiques d'autres viscères, et notamment de kystes mésentériques ou rétropéritonéaux. La tumeur se manifeste à la fois par l'augmentation de volume de l'organe et par des troubles fonctionnels.

Diagnostic. — Le diagnostic des kystes hydatiques du foie est devenu facile depuis les recherches de Weinberg, de l'Institut Pasteur, sur la fixation du complément du sérum de cobaye, en présence du sérum du malade, par le sérum des lapins sensibilisé après injection de liquide hydatique. La réaction de Weinberg a donné des résultats concluants toutes les fois que je l'ai prié de la rechercher chez mes malades.

La recherche de la réaction de Weinberg est précieuse aussi bien avant l'opération qu'après la guérison. Elle permet en effet de s'assurer, quelques mois après l'opération, s'il n'existe pas un autre kyste hydatique, jusqu'alors latent et méconnu.

OPÉRATION

L'opération se fait par la *laparotomie* pour les kystes de la face inférieure du foie, par la voie *abdomino-lombaire* pour les kystes postéro-

inférieurs et par la voie *transpleurale* pour les kystes de la partie supérieure du foie.

1° Laparotomie antérieure ou antéro-latérale.

1er Temps. — *Incision de la paroi.* Fixation des champs aseptiques à la peau avec les pinces-érignes.

2e Temps. — *Découverte de la poche.* Le péritoine est garni de

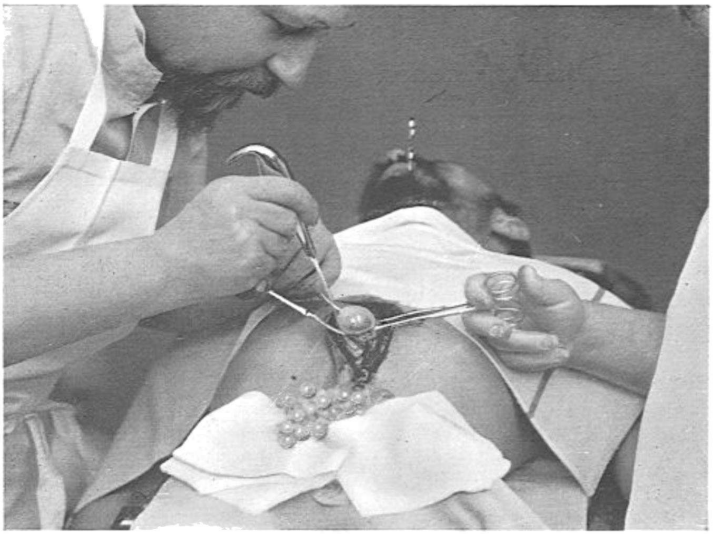

Fig. 162. — Laparotomie médiane pour kyste hydatique du lobe gauche et de la région médiane du foie. Extirpation des vésicules avec une curette.

grandes compresses aseptiques. Il faut éviter l'effusion de la moindre quantité de liquide hydatique dans le péritoine, car ce liquide, même à l'état de limpidité parfaite, est phlogogène pour la séreuse. On évitera facilement cet accident en garnissant le champ opératoire de grandes compresses aseptiques. On prendra soin, en outre, d'incliner fortement le malade sur le côté droit.

3e Temps. — *Incision du kyste.* J'incise la poche avec le bistouri et je saisis ses parois avec des pinces à anneaux et à 9 griffes de mon modèle habituel. Les vésicules s'échappent, s'il y en a, et le liquide s'écoule hors du kyste. Parfois il est bilieux ou purulent. A mesure que le kyste se vide, on attire la poche celluleuse hors du ventre; cela

est facile lorsqu'elle est particllement extra-hépatique. On fait la toilette de la cavité avec des compresses stériles et de grandes pinces courbes,

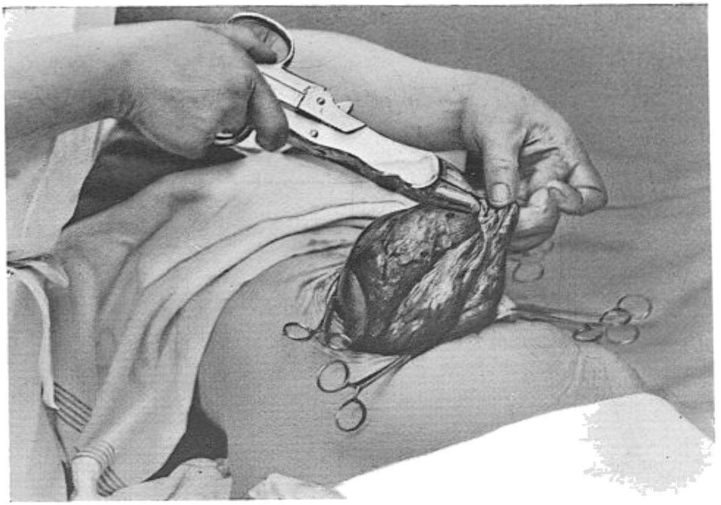

Fig. 163. — Laparotomie pour un gros kyste de la face inférieure du foie. Écrasement d'une adhérence épiploïque.

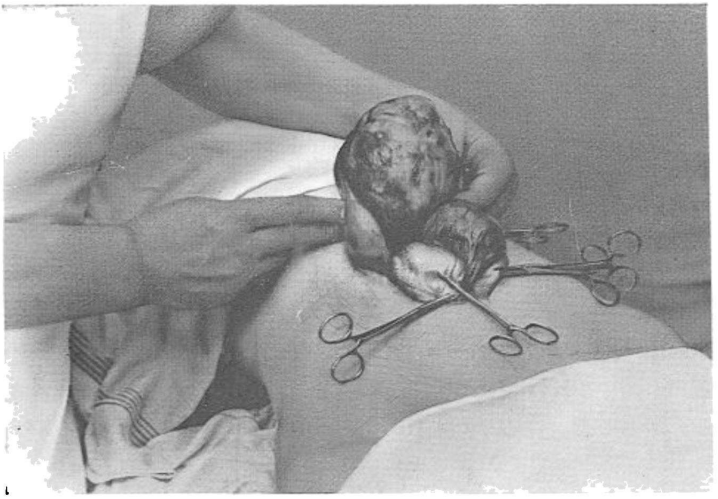

Fig. 164. — Id. La poche kystique, épaisse et rugueuse, est luxée hors du ventre.

et on extrait la membrane kystique, qui sort le plus souvent d'une seule pièce. Par cette technique, on assure l'asepsie parfaite du péritoine, même lorsque le contenu du kyste est purulent. Or la protection du

péritoine ne saurait jamais être trop grande, lorsqu'il s'agit d'une suppuration à staphylocoques ou à streptocoques.

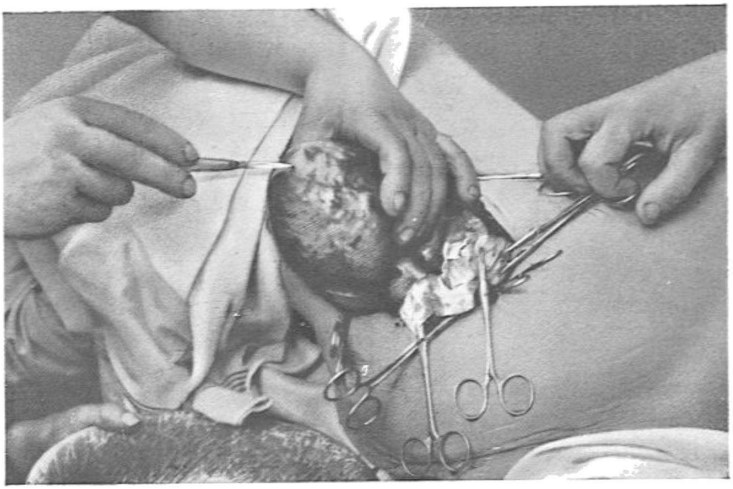

Fig. 165. — Id. Le péritoine a été garni de compresses stérilisées; le patient a été incliné vers le côté droit; incision de la poche hydatique.

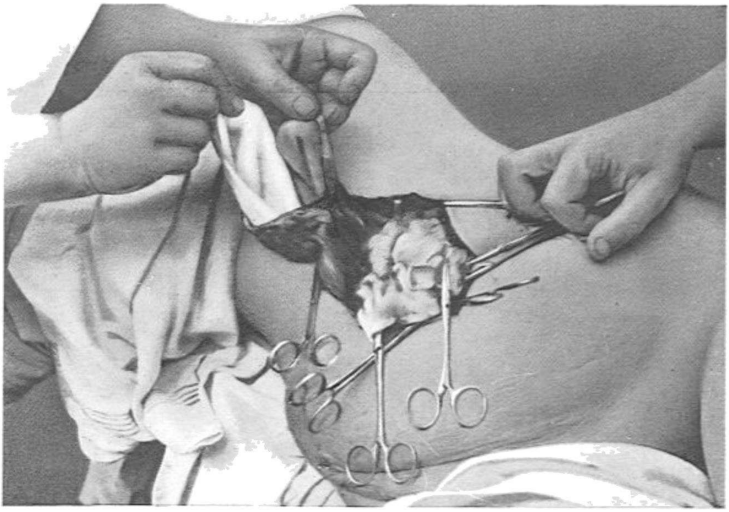

Fig. 166. — Id. Extirpation de la membrane kystique.

4° *Temps*. — Toilette de la cavité kystique. On réséquera s'il y a lieu la partie exubérante de la poche fibro-celluleuse. Ensuite on tamponnera avec des compresses aseptiques et on suturera de la circonfé-

rence de l'ouverture kystique avec le péritoine pariétal et avec les parois musculo-aponévrotiques.

5e Temps. — Suture de la paroi abdominale à points séparés au-dessous de la marsupialisation du kyste, et réunion de la peau au-dessous de l'orifice laissé par les compresses profondes.

OPÉRATION

Les suites opératoires sont très simples si le péritoine n'a pas été contaminé. Les compresses profondes sont enlevées du 4e au 6e jour

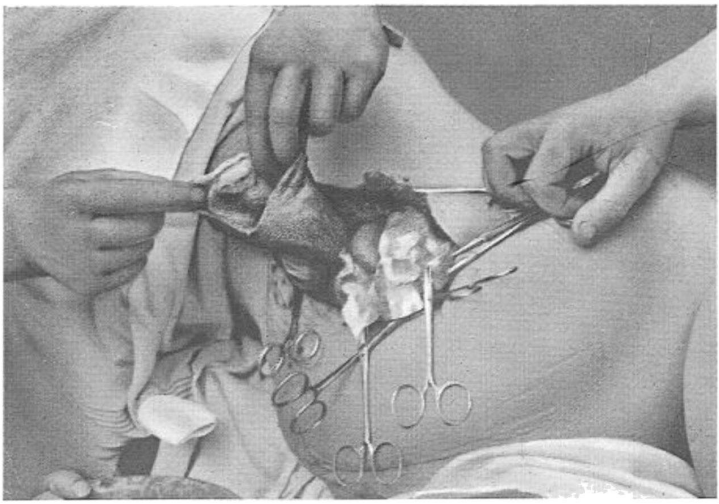

Fig. 167. — Id. Vérification et toilette de la poche celluleuse, dont la partie exubérante sera réséquée avant la marsupialisation.

et la cicatrisation se fait petit à petit. Je n'ai pas mentionné certain procédé bizarre de rétrécissement de la poche par des sutures profondes, dit capitonnage, cette technique ayant l'inconvénient de multiplier les anfractuosités et retarder la guérison.

KYSTE PÉDICULÉ DU LOBE GAUCHE

J'ai observé un cas de kyste hydatique du lobe gauche, pédiculé et prolabé vers la cavité pelvienne. Ce kyste paraissait être un kyste ovarien. Il a été opéré à Reims dans le service de mon maître, le Professeur Decès. Le pédicule hépatique était fibreux et résistant. Ce pédicule a été sectionné avec le thermocautère, après double ligature de Dionis à la forte soie.

2° Laparotomie latéro-postérieure ou abdomino-lombaire.

Si la tumeur fait saillie dans la région lombaire, l'incision doit être faite dans la ligne axillaire postérieure.

Les plans musculaires sont épais dans cette région. L'ouverture du péritoine ne présente aucune difficulté. Le kyste s'évacue et se draine facilement, en raison de la déclivité où se trouve l'incision dans le décubitus dorsal.

OPÉRATION

1er Temps. — Incision cutanée verticale de 10 à 12 centimètres, sur le prolongement de la ligne axillaire postérieure et commençant au niveau de la 11e côte.

2e Temps. — Section des plans musculaires et ligature des vaisseaux qui saignent. On peut extirper les deux dernières côtes. Ouverture du péritoine.

3e Temps. — Exploration du lobe droit du foie et recherche de la poche kystique, dont la partie la plus saillante est généralement extra-glandulaire.

4e Temps. — Ponction et évacuation du kyste en prenant soin de protéger le péritoine.

5e Temps. — Marsupialisation de la poche.

3° Voie transpleurale.

L'abord des kystes hydatiques de la face convexe du foie par la voie transpleurale ne diffère pas de l'abord des abcès de la face supérieure du foie par la même voie.

OPÉRATION

1er Temps. — Incision latérale oblique, au niveau des 7e, 8e et 9e côtes.

2e Temps. — Extirpation des 9e, 8e et 7e côtes, sur une longueur de 10 à 12 centimètres.

La plèvre phrénique est étroitement appliquée sur la plèvre pariétale.

3e Temps. — Incision du diaphragme, dont la face supérieure est suturée en surjet à la plèvre pariétale, afin de fermer la cavité pleurale droite.

4e Temps. — *Recherche du kyste.* Quelquefois la face supérieure du foie est adhérente au diaphragme, par suite des phénomènes inflammatoires, et la poche peut être évacuée sans que l'on ouvre la grande séreuse. Si le foie n'adhère pas au diaphragme, on protège le péritoine avec des compresses aseptiques.

Quelquefois la paroi de la poche apparaît sous le diaphragme, sans être recouverte par une lamelle de tissu hépatique. On la ponctionne et on l'évacue, en prenant soin de ne pas contaminer la séreuse. Si la poche est recouverte d'une certaine épaisseur de tissu hépatique, on la reconnaît à sa résistance. On ponctionne avec soin et on l'évacue.

5e Temps. — Marsupialisation de la poche, que l'on réunit à la plaie diaphragmatique.

6e Temps. — Tamponnement aseptique du foyer et suture partielle de la plaie.

KYSTES SÉREUX

Les kystes séreux et les tumeurs bénignes du foie sont exceptionnels.

TUMEURS MALIGNES

Les tumeurs malignes du foie sont le plus souvent constituées par des noyaux cancéreux métastatiques et disséminés dans tout l'organe. On observe aussi le cancer primitif du foie lui-même ou le cancer primitif des voies biliaires. Le cancer primitif de la vésicule biliaire est une complication fréquente de la lithiase biliaire chronique. Ces affections ne sont pas du ressort de la chirurgie.

OPÉRATIONS SUR LA RATE

ANATOMIE CHIRURGICALE ET ABORD DE LA RÉGION SPLÉNIQUE

La rate est profondément enfouie dans la concavité du diaphragme; elle repose sur les dernières côtes et son extrémité inférieure, dans l'état normal, ne dépasse pas la 12e côte. La rate, cependant, peut faire hernie dans les blessures de la région lombaire latérale gauche; cet accident s'observait autrefois dans les combats à l'arme blanche. Souvent la rate s'extériorisait complètement et elle se sphacélait par suite de l'étranglement de son pédicule. C'est ainsi qu'on a observé dans les temps très reculés des cas d'amputation accidentelle de la rate ectopiée. Certains chirurgiens paraissent avoir favorisé l'élimination de l'organe en étranglant artificiellement le pédicule. Il est rare qu'en chirurgie, on ait à aborder la rate sans que son volume soit considérablement augmenté. Dans la splénomégalie, l'extrémité inférieure de la rate se perçoit dans la fosse iliaque gauche; elle peut basculer jusque dans la fosse iliaque droite. Ces grosses rates semblent faciles à extirper. Il n'en est rien cependant; leur mobilité n'est qu'apparente et les difficultés les plus grandes se produisent au moment où l'on atteint le pôle supérieur de l'organe et le repli falciforme qui suspend la rate au diaphragme. En effet, il existe presque toujours dans ce repli falciforme des veines dilatées de 8 ou 10 millimètres de diamètre, qui s'anastomosent largement sous le diaphragme avec le système veineux sus-hépatique et cave inférieur. Ces grosses rates ont ainsi une double circulation en retour, la circulation porte et une dérivation accessoire vers la veine cave. Le système artériel n'est cependant pas très dilaté. Ces particularités relatives à la fixité du pôle supérieur de la rate au-dessous du foliole gauche du diaphragme donnent à prévoir que l'incision verticale des quatre derniers cartilages costaux, d'après la méthode que nous avons décrite, facilitera beaucoup l'opération de la splénectomie et, en général, toutes les opérations où il faudra atteindre le pôle supérieur de la rate.

La meilleure incision pour l'abord de la rate est une incision verticale de 15 centimètres environ, commençant au niveau du cartilage

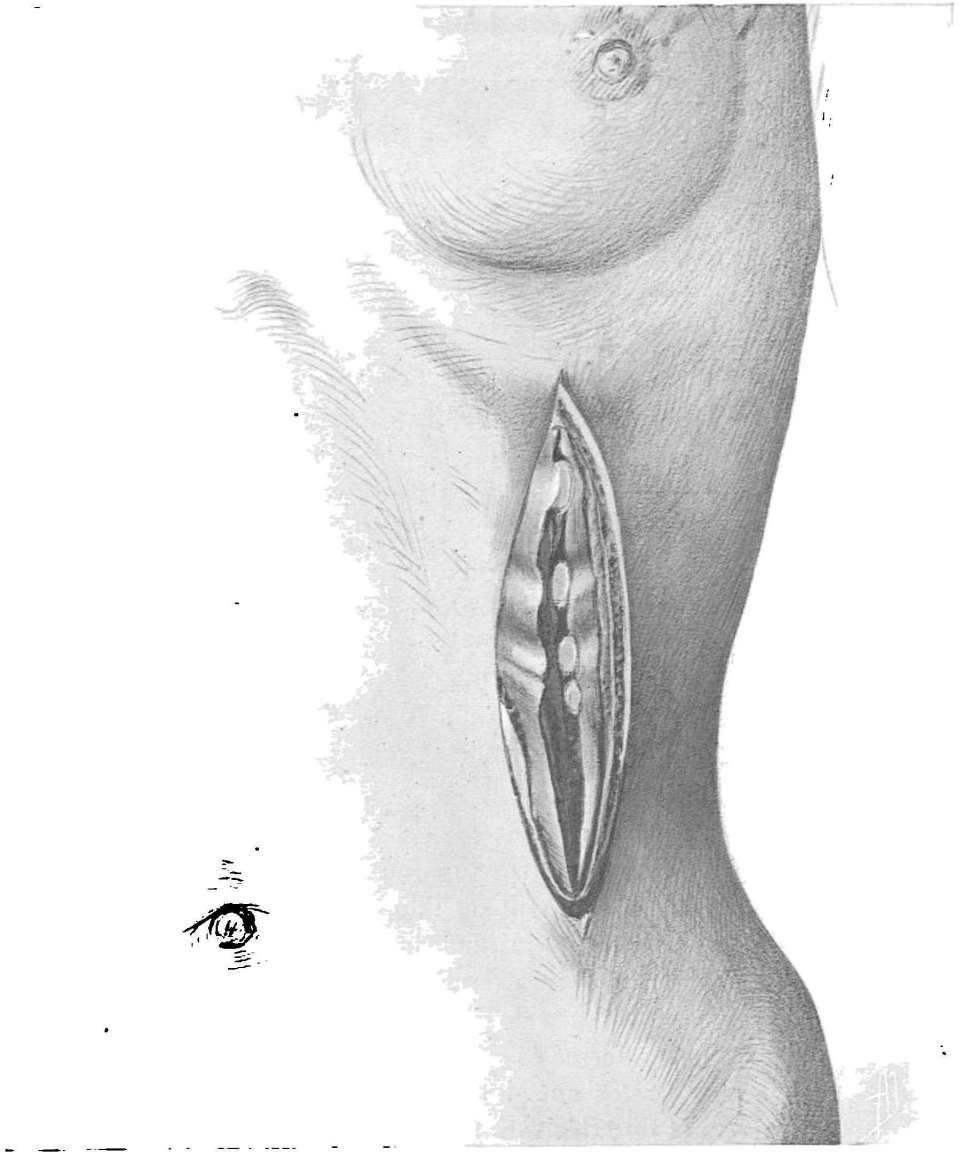

Fig. 168. — Incision verticale pour l'abord de la rate ; cette incision intéresse les 10e, 9e, 8e et 7e cartilages costaux.

de la 7e côte et se terminant au niveau de l'ombilic. On ouvre la séreuse péritonéale au-dessous du 10e cartilage costal et on incise successivement les 10e, 9e, 8e et 7e cartilages. Cette incision ne blesse que des

attaches insignifiantes du diaphragme, qui en ce point ne descend que jusqu'au 7e cartilage costal. Après avoir incisé le gril chondral, on peut

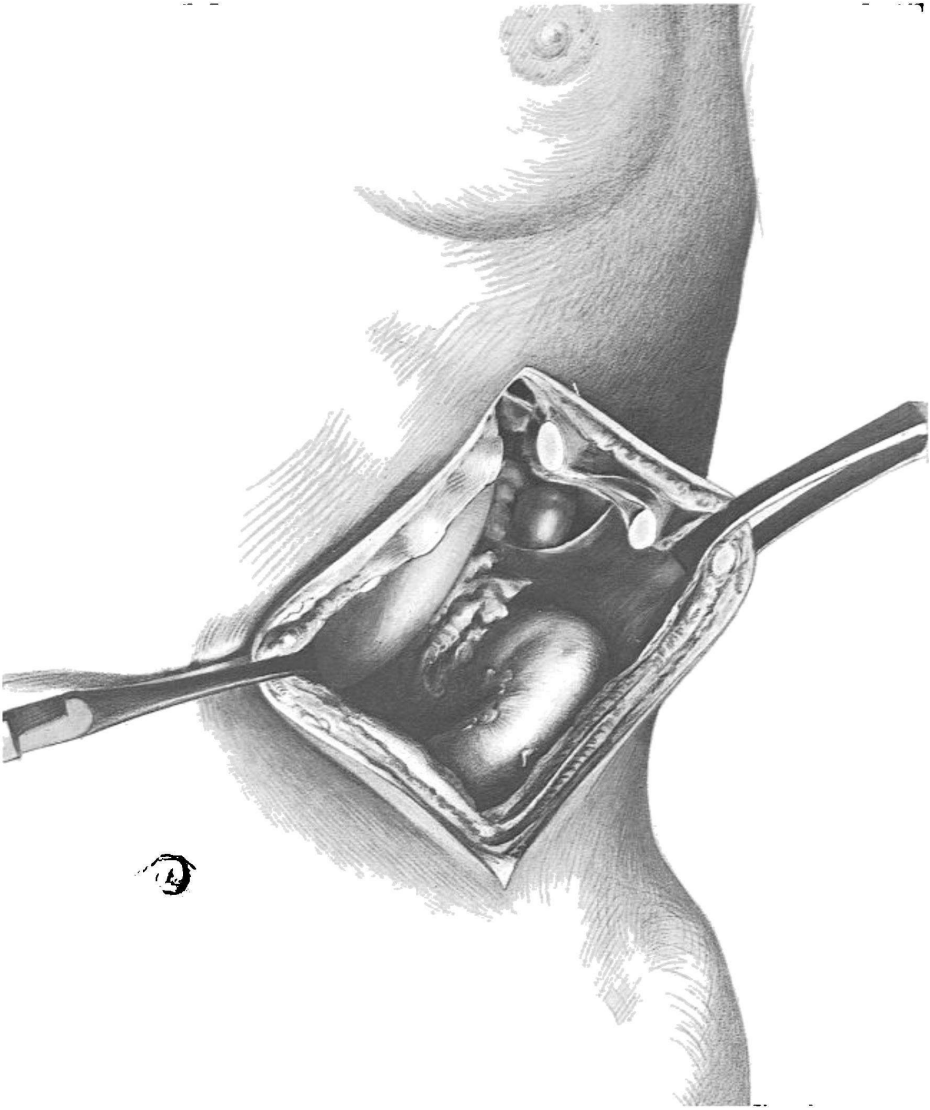

Fig. 169. — La rétraction des lèvres de l'incision découvre la grande courbure de l'estomac, le segment horizontal antéro-postérieur gauche du côlon, son ligament suspenseur et le pôle inférieur de la rate.

en réséquer une certaine étendue de chaque côté; il faut avoir le soin de ménager dans cette résection la séreuse péritonéale. Si l'on applique

deux puissantes pinces-érignes de chaque côté de l'incision et si l'on fait des tractions à droite et à gauche, on voit apparaître dans la profon-

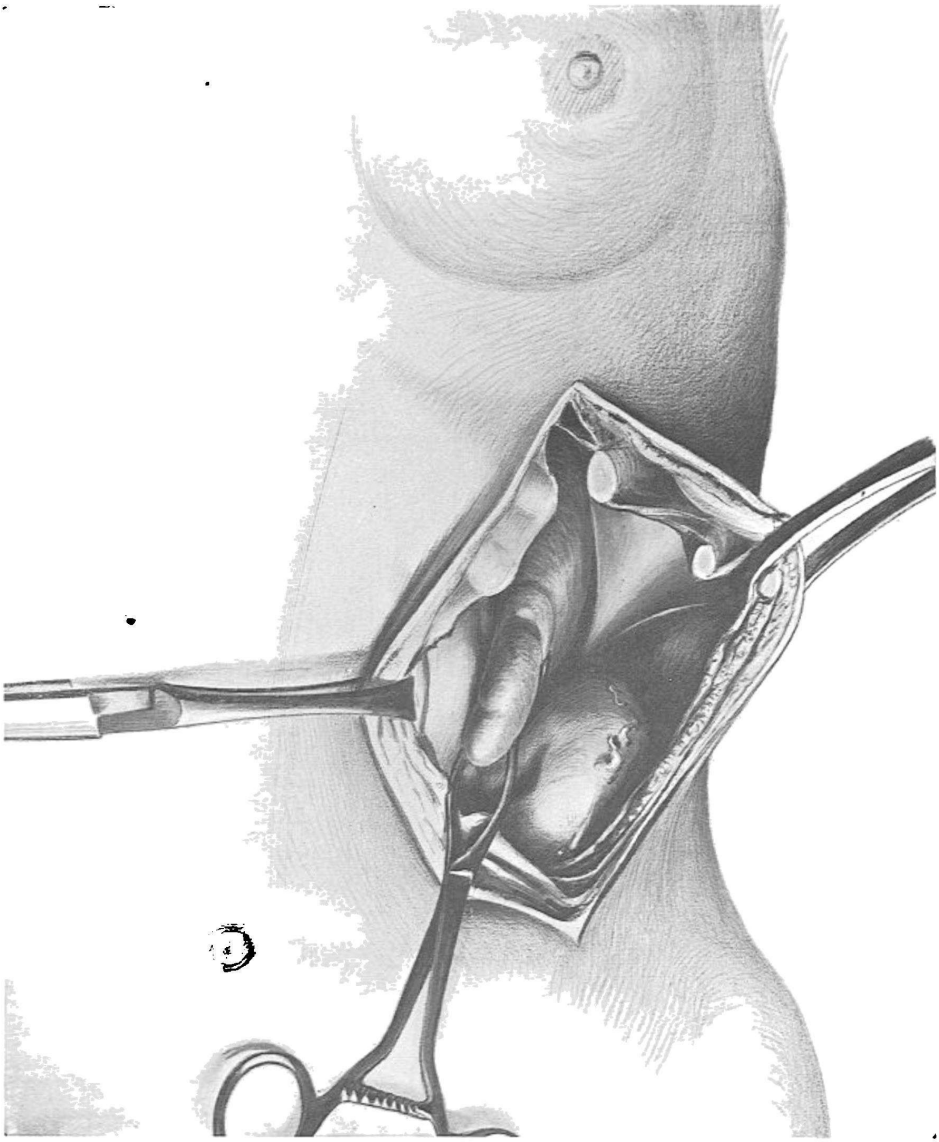

Fig. 170. — La rate est attirée au dehors entre les mors d'une grande pince à anneaux ovalaires et en prenant soin de ne pas la déchirer.

deur la grande courbure de l'estomac, et en dehors d'elle, l'angle gauche du côlon ainsi que sa partie horizontale sous-splénique, qui sont

suspendues à un repli séreux falciforme; ce repli est très accentué chez certains sujets. Il a été nommé *sustentaculum lienis*, bien qu'en réalité, on doive le considérer comme le ligament suspenseur du segment horizontal antéro-postérieur gauche du côlon, qui n'était pas décrit jusqu'ici, et que nous avons découvert sur nos coupes anatomiques. La meilleure preuve que ce repli falciforme est un ligament suspenseur du côlon horizontal gauche, c'est qu'on ne le rencontre pas dans l'extirpation de la rate hypertrophiée, tandis qu'au contraire sa libération est un des temps les plus difficiles de l'extirpation totale du côlon. On voit très nettement ce détail sur la figure 170 où la rate, saisie entre les mors d'une pince à mors ovale, est luxée en avant et en bas de ce repli séreux.

J'ai signalé, à propos de la chirurgie des plaies pénétrantes de l'abdomen, que ce ligament suspenseur gauche du côlon, dit improprement *sustentaculum lienis*, pouvait servir à fermer la partie inférieure de la loge péritonéale gastro-splénique, dans les cas où il est nécessaire de la tamponner pour une hémorragie provenant des vaisseaux courts ou de la rate elle-même.

LÉSIONS TRAUMATIQUES

La rupture de la rate dans les contusions de l'abdomen provoque une hémorragie mortelle. Les plaies de la rate par instruments tranchants ou par arme à feu donnent également beaucoup de sang. La laparotomie immédiate seule peut sauver le blessé. Si l'on a fait la laparotomie médiane et si l'on reconnaît pendant l'opération une blessure dans la rate, il ne faut pas hésiter à faire une seconde incision sous-mamillaire, intéressant les quatre derniers cartilages costaux. Il est très facile de fermer en bas la loge splénique et de l'exclure du reste du péritoine, en réunissant le bord tranchant du ligament suspenseur gauche du côlon à la paroi abdominale externe, au côlon transverse et à l'estomac. On empêche ainsi toute effusion de sang vers la fosse iliaque et on traite la plaie par le tamponnement aseptique. Si la rate était rupturée en plusieurs points il ne faudrait pas hésiter à l'extirper.

LÉSIONS INFLAMMATOIRES

LÉSIONS INFLAMMATOIRES AIGUËS

L'inflammation microbienne de la rate est généralement une des conséquences de la septicémie. Quelquefois il se produit des abcès métastatiques. Ces états infectieux ne sont justiciables d'aucune intervention chirurgicale.

On pourra faire rentrer dans ce cadre les splénomégalies paludiques et la plupart des autres splénomégalies observées en dehors de la leucocythémie splénique.

La leucocythémie splénique est peut-être aussi une maladie d'origine infectieuse, mais sa pathogénie reste encore indéterminée.

L'examen du sang est nécessaire : en effet certaines splénomégalies peuvent être traitées par l'extirpation de la rate. Ce sont celles qui ne se compliquent pas de leucocythémie. L'examen du sang permettant de reconnaître l'exagération considérable du nombre de leucocytes mononucléaires, on évitera par cette précaution de tenter l'ablation des rates leucémiques, opération qui presque toujours aboutit à un résultat fatal.

Les splénomégalies leucémiques peuvent d'ailleurs être combattues avec succès par la vaccination antinéoplasique à l'aide de la cytelose et par la radiothérapie combinées.

SPLÉNECTOMIE

OPÉRATION

1er Temps. — Incision verticale sous-mamillaire commençant au niveau du cartilage de la 7e côte gauche et se terminant au bas au niveau de l'ombilic.

2e Temps. — Ouverture du péritoine au-dessous du cartilage de la 10e côte, et section des cartilages des 10e, 9e, 8e et 7e côtes. On place dans le péritoine des compresses aseptiques et l'on résèque une certaine étendue des cartilages par la voie sous-péri-chondrale de chaque côté de l'incision.

On reconnaît immédiatement si l'incision descend assez bas pour permettre de luxer la rate au dehors. Si cette luxation est impossible, on agrandit l'incision vers le bas.

3e Temps. — On luxe le pôle inférieur de la rate, on procède immédiatement à la ligature des vaisseaux courts, que l'on divise en plusieurs pédicules. La rate est extraite progressivement et on arrive au pôle supérieur. C'est à ce moment qu'on apprécie tous les avantages de l'incision des quatre derniers cartilages costaux. En effet, il faut un champ opératoire très large pour libérer le pôle supérieur de la rate et pour faire l'hémostase de ses attaches phréniques, où peuvent exister des sinus veineux énormes.

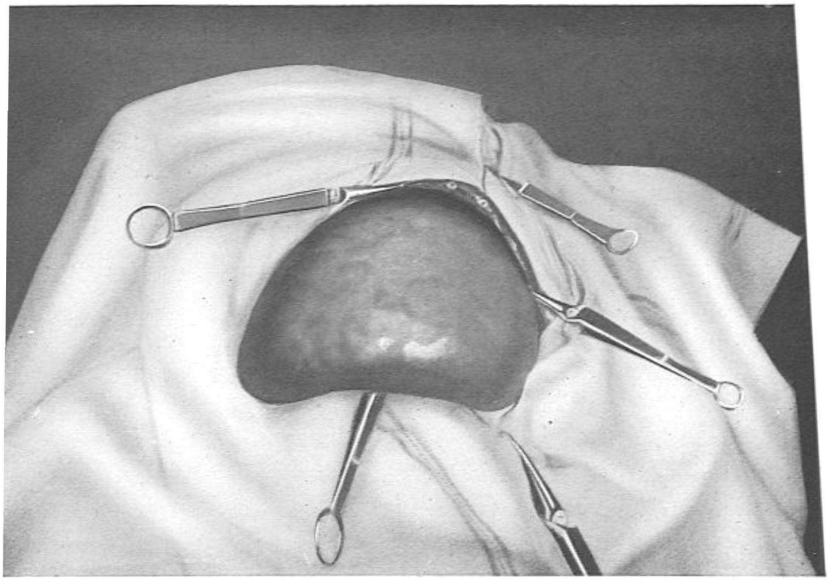

Fig. 171. — Splénectomie. 3e temps. Luxation du pôle inférieur de la rate.

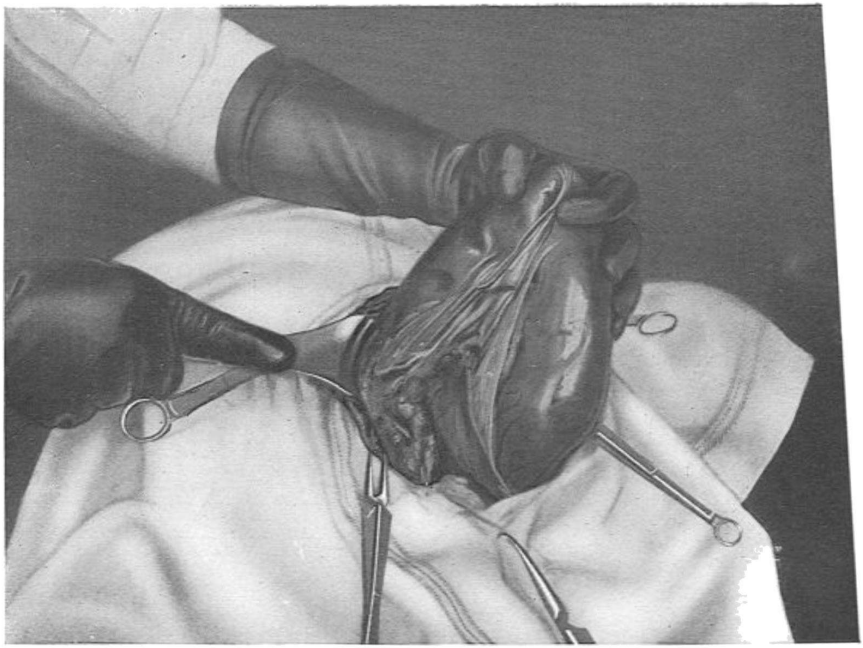

Fig. 172. — Id. Ligature et section du pédicule inférieur des vaisseaux courts.

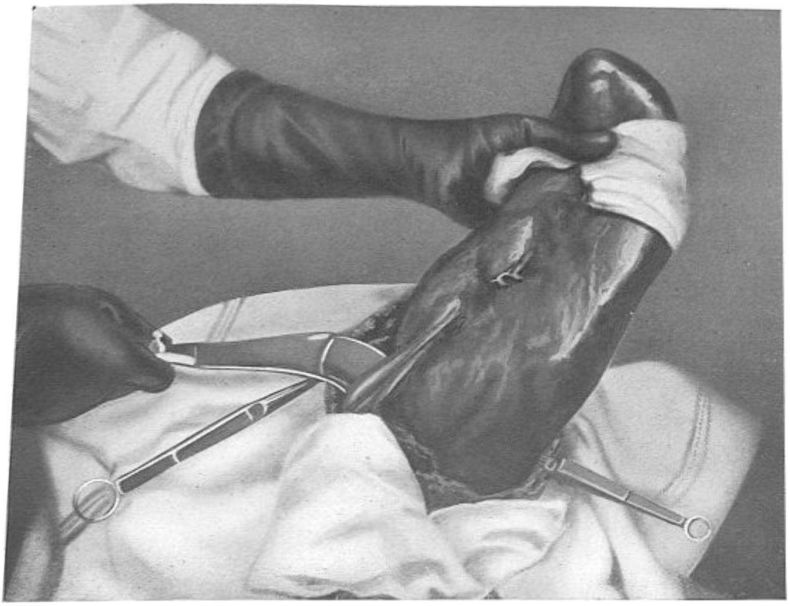

Fig. 173. — Ligature de l'artère et de la veine splénique.

Fig. 174. — Luxation du pôle supérieur de la rate hors de l'abdomen.

4e Temps. — Dès que la masse de la rate est enlevée, on vérifie l'état des pédicules et on les réunit ensemble par une série de sutures qui tendent à les isoler de la grande cavité péritonéale. Cette fermeture de la loge splénique se fait en unissant la grande courbure de l'estomac au méso-côlon transverse ; au côlon lui-même, et en suturant en dehors le ligament suspenseur du côlon au péritoine pariétal externe. On obtient

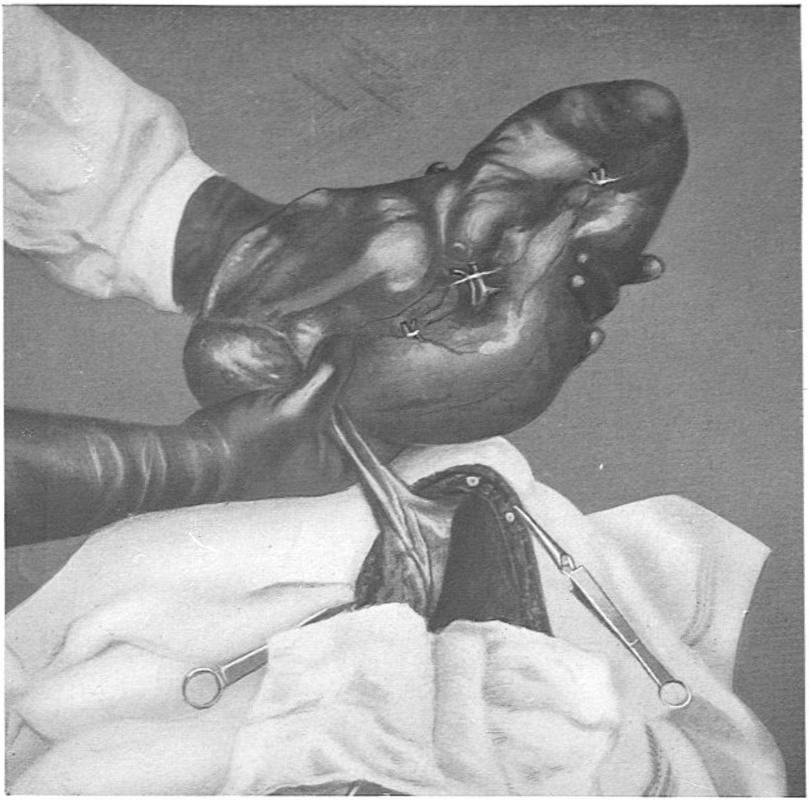

Fig. 175. — Ligature du pédicule vasculaire sous-phrénique au-dessus du pôle supérieur de la rate.

ainsi une loge qui se trouve séparée de la grande cavité péritonéale.

5e Temps. — Vérification du champ opératoire et réunion partielle de toute la paroi abdominale, laissant passage, vers le tiers moyen de la suture, aux compresses du tamponnement.

MALFORMATIONS CONGÉNITALES ET ACQUISES

On rencontre souvent de petites rates surnuméraires. Cette particularité anatomique ne présente aucun intérêt chirurgical.

Les déplacements de la rate sont assez fréquents, mais ils constituent rarement un état pathologique.

TUMEURS BÉNIGNES

KYSTES HYDATIQUES

Les kystes hydatiques de la rate sont beaucoup moins fréquents que ceux du foie. Le plus souvent, s'ils sont volumineux, ils s'extério-

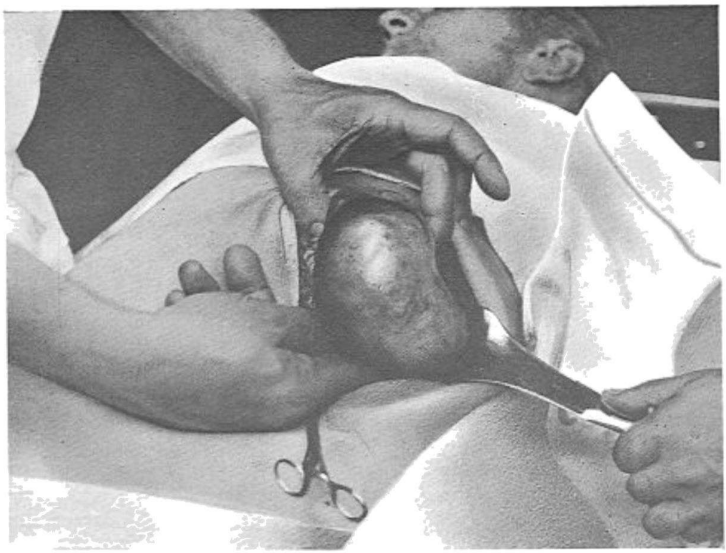

Fig. 176. — Extériorisation du pôle inférieur d'un kyste hydatique de la face interne de la rate.

risent de l'organe et apparaissent comme une tumeur volumineuse et arrondie, dont la palpation diffère beaucoup de celle du bord tranchant et segmenté de la rate atteinte de splénomégalie.

OPÉRATION

1er Temps. — *Incision verticale dans la ligne mamillaire.* Si la tumeur descend très bas, il n'est pas utile d'entamer les cartilages costaux.

2e Temps. — Ouverture du péritoine, disposition des champs aseptiques et exploration de la tumeur. La figure 176 montre un kyste hydatique de la face interne de la rate, au moment où la main droite la luxe hors de la plaie.

3e Temps. — On entoure le pôle accessible du kyste avec des grandes compresses aseptiques, de manière à prévenir la contamination du péritoine. On fait d'abord une petite ponction au centre de la poche. Le liquide hydatique, le plus souvent limpide, s'échappe en un jet plus ou moins rapide. On saisit les deux lèvres de la petite incision avec des pinces à griffes, et on agrandit l'orifice par divulsion. S'il y a du pus, on redouble de précautions, pour éviter de contaminer la séreuse. On extériorise le plus possible la poche avec des pinces à anneaux, par des tractions sur sa paroi cellulo-fibreuse, et on extrait les vésicules, puis la membrane.

4e Temps. — Toilette de la cavité. Résection des parties exubérantes de la poche et suture de son pourtour à la paroi, ou *marsupialisation*.

5e Temps. — Tamponnement de la poche et suture de la paroi abdominale au-dessus et au-dessous du tamponnement.

KYSTES SÉREUX

Les kystes séreux de la rate sont rares. L'intervention serait assez analogue à celle que nous venons de décrire pour les kystes hydatiques. Le chirurgien s'inspirerait du cas particulier.

TUMEURS MALIGNES

Les tumeurs malignes primitives de la rate sont exceptionnelles et il est difficile, même à l'examen histologique, de les distinguer des diverses splénomégalies. Elles sont justiciables de la splénectomie.

Nous ferons observer que l'extirpation de la rate cancéreuse est généralement laborieuse et qu'elle présente de grands risques immédiats. La survie de cette opération ne peut pas être appréciée, car il n'existe pas d'observations probantes.

Les noyaux cancéreux ou métastatiques de la rate ne donnent lieu à aucune intervention, ces tumeurs secondaires n'étant que la manifestation locale d'une infection générale.

OPÉRATIONS SUR LE PANCRÉAS

ANATOMIE CHIRURGICALE DU PANCRÉAS

Le pancréas est situé au-devant de la colonne vertébrale, dans la loge rétro-péritonéale. Sur la figure 177, qui est une coupe sagittale

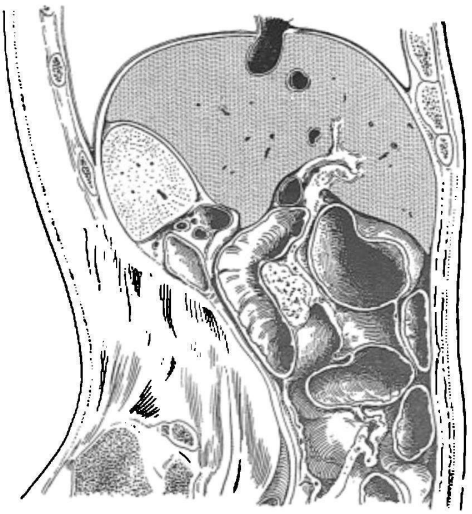

Fig. 177. — Coupe sagittale para-sternale droite. Le tiers inférieur du pancréas se trouve situé au-dessous de l'insertion du méso-côlon transverse.

para-sternale droite, on remarque que la tête du pancréas est encadrée en arrière par la deuxième et la troisième portion du duodénum. En avant, la face accessible du pancréas est divisée en deux par l'insertion du méso-côlon transverse. Les 2/3 supérieurs du pancréas se trouvent au-dessus de cette ligne horizontale et sont en rapport, par l'intermédiaire de l'arrière-cavité des épiploons, avec la face postérieure de l'estomac. Au contraire, le 1/3 inférieur du pancréas et son bord inférieur sont en rapport, au-dessous de l'insertion du méso-côlon transverse, avec le péritoine postérieur de la grande cavité péritonéale. Il résulte de ces particularités que les kystes du pancréas peuvent faire saillie soit en haut du côté du hile du foie qu'ils compriment (fig. 178), soit en avant entre l'estomac et le côlon, de manière à distendre l'épiploon gastro-colique et à venir au contact de la paroi abdominale antérieure (fig. 179), soit en bas, au-dessous du méso-côlon transverse (fig. 180).

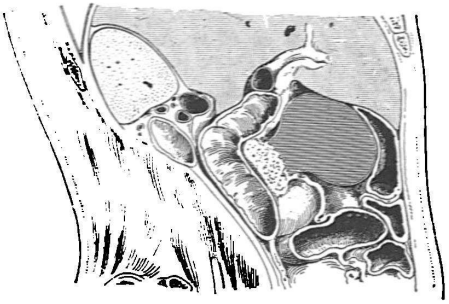

FIG. 178. — Développement d'un kyste pancréatique en arrière de l'estomac, vers le hile du foie.

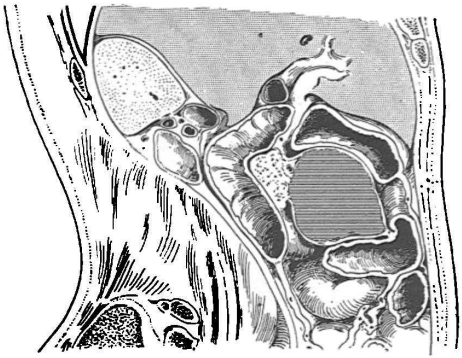

FIG. 179. — Développement d'un kyste du pancréas dans l'arrière-cavité des épiploons, entre l'estomac et le côlon transverse.

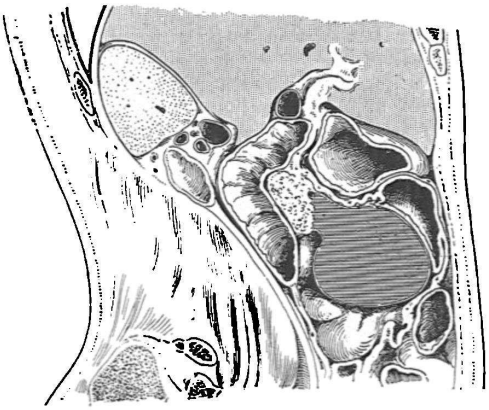

FIG. 180. — Développement d'un kyste de la partie inférieure du pancréas au-dessous du méso-côlon transverse.

LÉSIONS TRAUMATIQUES

Les plaies du pancréas peuvent se produire par la paroi abdominale antérieure, sans lésion du tube digestif, après perforation de l'épiploon gastro-colique. Il peut se produire en pareil cas une péritonite adhésive, suivie de fistule pancréatique. Les plaies du pancréas par la voie postérieure gauche sont exceptionnelles.

Nous avons vu à propos des plaies pénétrantes de l'abdomen que l'on doit faire la laparotomie le plus tôt possible. On se conformera aux règles déjà établies. La plaie du pancréas peut être traitée par le tamponnement. L'extraction d'une balle de revolver peut se faire pendant l'exploration du trajet.

LÉSIONS INFLAMMATOIRES

LÉSIONS INFLAMMATOIRES AIGUËS

La pancréatite aiguë suppurée est exceptionnelle, lorsqu'on envisage au contraire la fréquence relative de l'infection des voies biliaires et de la parotidite. Le phlegmon du pancréas se reconnaîtrait aux signes d'exploration. On ferait l'incision, après laparotomie, en prenant les précautions déjà décrites pour prévenir l'infection du péritoine. La cavité sera traitée par le tamponnement.

LÉSIONS INFLAMMATOIRES CHRONIQUES

PANCRÉATITE CALCULEUSE

La pancréatite chronique peut être causée par la lithiase du canal excréteur. Les calculs du pancréas sont des calculs phosphatiques d'origine microbienne, assez analogues aux calculs salivaires.

L'extirpation du calcul se fera de préférence par la voie extra-duodénale à moins qu'il ne soit arrêté au contact de la muqueuse. On pratiquera le cloisonnement du péritoine et le tamponnement.

MALFORMATIONS CONGÉNITALES ET ACQUISES

MALFORMATIONS CONGÉNITALES

Les anomalies du pancréas et de son canal excréteur ne peuvent guère être reconnues pendant la vie; elles sont exceptionnelles.

MALFORMATIONS ACQUISES

FISTULE PANCRÉATIQUE

Les fistules pancréatiques de la glande ou du canal excréteur donnent lieu à un écoulement très abondant. On reconnaît facilement les caractères du suc pancréatique. Ces fistules sont le plus souvent post-opératoires; elles surviennent comme complication tardive de l'opération des kystes du pancréas.

OPÉRATION

1er Temps. — Incision verticale de 12 centimètres, circonscrivant l'orifice fistuleux. On ferme cet orifice entre les mors d'une pince à anneaux.

2e Temps. — Ouverture du péritoine au-dessous du trajet kystique et dissection de ce trajet jusqu'au voisinage du pancréas. On doit éviter de faire des dégâts inutiles.

3e Temps. — Exploration du champ opératoire et recherche du point où peut être abouché le trajet fistuleux : estomac ou duodénum.

4e Temps. — Abouchement gastrique ou duodénal du trajet fistuleux. Ce trajet étant constitué par des tissus inflammatoires, il ne faut pas se contenter d'une simple suture à deux plans avec le pourtour de l'orifice gastrique ou duodénal. Dès que le point le plus favorable à l'abouchement est déterminé, on commence à isoler la région du grand péritoine par deux plans de suture séro-séreuse. On cherche ainsi à limiter, pour l'abouchement de la fistule pancréatique, une petite loge sous-pariétale et superficielle, très bien isolée de la grande cavité péritonéale, et au milieu de laquelle apparaît le conduit fistuleux, qui peut avoir 4 ou 5 centimètres de longueur. On fait, au point convenable de l'estomac ou du duodénum, une petite ponction avec le bistouri. On introduit par l'orifice le canal fistuleux et on place aussitôt plusieurs points de suture qui le fixent aux tuniques gastriques ou duodénales. On fait alors, pour engainer le conduit, une suture séro-séreuse qui l'enveloppe d'une plicature de la paroi du viscère intéressé. On fixe le pourtour de cet orifice en raquette, par lequel passe le trajet fistuleux, à la paroi celluleuse de ce trajet et sur une certaine longueur.

5e Temps. — Toilette de la plaie et vérification du champ opératoire.

6e Temps. — Suture de la paroi; on laissera un orifice pour le tamponnement de la petite loge extra-péritonéale où a été fait l'abouchement de la fistule.

TUMEURS

TUMEURS BÉNIGNES

KYSTES DU PANCRÉAS

Ces kystes sont assez fréquents. Ils sont le plus souvent séro-sanguinolents et peuvent contenir des paillettes de cholestérine. Leur diagnostic est assez facile, leur localisation ne variant que par leurs rapports avec le méso-côlon transverse. Il ne faut pas faire de ponction exploratrice, car on s'exposerait à blesser l'estomac, le côlon, ou bien un gros vaisseau.

OPÉRATION

1er Temps. — Incision verticale de 12 centimètres sur le point culminant du kyste.

2e Temps. — Ouverture du péritoine. On doit inciser la séreuse avec précaution, la paroi abdominale antérieure pouvant être étroitement appliquée sur la saillie kystique.

On écarte le péritoine pariétal avec les pinces-érignes.

3e Temps. — On effondre entre les vaisseaux visibles, suivant les rapports du kyste, soit l'épiploon gastro-colique, soit le grand épiploon. Dès que la paroi kystique est reconnue, on garnit le péritoine de compresses aseptiques et on évacue la poche soit par simple ponction, soit par aspiration.

4e Temps. — Toilette de la poche avec des compresses aseptiques.

5e Temps. — Marsupialisation et tamponnement.

6e Temps. — Suture partielle de la paroi.

TUMEURS MALIGNES

Le cancer du pancréas est une affection relativement fréquente, où le chirurgien est impuissant.

L'intervention se réduit généralement à la cholécystentérostomie, qui se pratique dans le cas d'obstruction cancéreuse du canal cholédoque. Cette opération prolonge à peine la durée de la vie du malade.

OPÉRATIONS SUR L'ESTOMAC ET SUR L'INTESTIN

Avant d'aborder la technique des opérations sur l'estomac et sur l'intestin, nous allons résumer l'historique de ces interventions. Nous étudierons ensuite l'anatomie topographique de l'estomac et la physiologie pathologique des gastropathies.

HISTORIQUE

L'entéro-anastomose fut découverte par Maisonneuve. La chirurgie intestinale était alors presque réduite à la suture des plaies accidentelles. Lembert imagina le point de suture qui porte son nom et qui consiste à réunir la séreuse par des points séro-séreux, dont les fils ne traversent pas la muqueuse. Malgré le progrès considérable réalisé par Lembert, la chirurgie gastro-intestinale ne fit de réels progrès qu'après la découverte de la méthode antiseptique par lord Lister en 1865.

Czerny, assistant de Billroth, perfectionna la suture de Lembert; il démontra que, pour assurer une bonne réunion, on devait faire deux plans séro-séreux superposés.

PYLORECTOMIE

Péan (9 avril 1879) tenta le premier la résection du pylore cancéreux. Le malade succomba. Il en fut de même du premier cas de Rydigier (16 novembre 1880).

Billroth guérit au contraire son premier opéré (28 février 1881).

Woelfler (8 avril 1881) et Czerny (21 juin 1881) firent également la pylorectomie avec succès.

Ces deux opérations portèrent à 3, sur un total de 14 pylorectomies, le nombre des succès opératoires. Les premiers résultats n'étaient donc pas très encourageants. Billroth eut un nouveau succès le 23 août 1881.

Le 22 novembre 1881, Rydigier fit sa seconde pylorectomie, non

plus dans un cas de cancer, mais pour une sténose fibreuse consécutive à un ulcère simple; le malade guérit.

Cette opération était la vingt-deuxième, y compris le cas de Péan. 5 malades l'avaient subie avec succès. Les tentatives se multiplièrent, l'on publia de tous côtés des observations de résection du pylore. 80 à 85 p. 100 des premières opérations furent pratiquées pour des cas de cancer et 15 à 20 p. 100 pour des cas de sténose cicatricielle, sans dégénérescence cancéreuse.

GASTRO-ENTÉROSTOMIE

La gastro-entérostomie fut pratiquée pour la première fois par Woelfler, le 28 septembre 1881, dans un cas où, en raison de l'étendue du cancer et de ses adhérences, la pylorectomie se montrait impraticable.

Woelfler, qui avait pratiqué avec succès sa première pylorectomie, fut également heureux dans sa première tentative d'anastomose gastro-jéjunale.

Le 13 mars 1884, Rydigier guérit un cas de sténose fibreuse par l'opération de Woelfler. Le diagnostic de sténose fibreuse n'a été fait qu'après l'ouverture du ventre.

Le 11 mai 1884, Billroth guérit par le même procédé un autre cas de sténose duodénale, d'origine tuberculeuse. La malade mourut au bout de 2 mois, de tuberculose pulmonaire et intestinale, et l'on put vérifier la nature de la lésion.

Rydigier enfin appliqua avec succès et de propos délibéré, le 20 juin et le 26 juillet 1884, la gastro-entérostomie au traitement de la sténose cicatricielle du pylore.

On constata bientôt que la gastro-entérostomie antérieure de Woelfler donnait de nombreux insuccès, par suite de la compression du côlon transverse par l'anse jéjunale anastomosée.

Von Hacker proposa, pour éviter les inconvénients de l'opération de Woelfler, de pratiquer l'anastomose gastro-jéjunale au travers d'une boutonnière du méso-côlon transverse.

La première opération de Von Hacker eut lieu le 22 mars 1885; la malade succomba au bout de 36 heures. Von Hacker perdit deux autres malades en juillet et en octobre 1885, et c'est à Czerny que semble appartenir l'honneur d'avoir le premier réussi la gastro-entérostomie postérieure trans-méso-colique (2 décembre 1885). Von Hacker n'a obtenu son premier succès que 7 mois plus tard (24 juillet 1886).

PYLORECTOMIE COMBINÉE A LA GASTRO-ENTÉROSTOMIE

Billroth a eu le premier l'idée de combiner la pylorectomie et la gastro-entérostomie, dans un cas où l'étendue de la tumeur semblait s'opposer à la réunion du duodénum à l'estomac. Le 15 janvier 1885, Billroth, en présence d'un pareil cas, fit la gastro-entérostomie antérieure; puis il isola la tumeur du duodénum, referma ce dernier en l'invaginant, et traita de même l'estomac, après l'avoir sectionné au-dessus du néoplasme. Le malade guérit de l'opération.

PYLOROPLASTIE

La pyloroplastie nous semble avoir été attribuée à tort à Heinecke, puisque dès 1882 (3 décembre) Czerny a pratiqué avec succès l'excision elliptique et la réunion transversale du pylore sténosé. L'excision elliptique ou cunéiforme du pylore, ménageant sa paroi postérieure, est une véritable pyloroplastie; elle est applicable à beaucoup plus de cas que l'incision longitudinale de Heinecke (28 mars 1886), suivie de suture transversale.

GASTROPLASTIE

J'ai imaginé, le 25 janvier 1893, en présence d'un rétrécissement de la partie moyenne de l'estomac, et sans savoir si cette opération avait été faite antérieurement, une nouvelle opération, la gastroplastie, qui fut suivie d'un succès complet.

OPÉRATIONS POUR LÉSIONS NON CANCÉREUSES DE L'ESTOMAC

Les premières opérations de pylorectomie, de gastro-entérostomie, de pyloroplastie et de gastroplastie qui ont été faites chez des malades non cancéreux étaient toutes destinées à remédier à des accidents de sténose cicatricielle du pylore.

Lorsque j'ai publié, en 1895, mon volume sur le « Traitement chirurgical des affections de l'estomac et du duodénum », les opérations pratiquées pour des affections de l'estomac autres que la *sténose pylorique* étaient encore exceptionnelles.

Bircher et Weir avaient tenté de rétrécir l'estomac dilaté par une gastrorraphie à étages. Et encore Weir ne pratiqua-t-il la gastrorraphie à étages qu'après un insuccès de la gastro-entérostomie, dans un cas de sténose cicatricielle du pylore, « parce que la malade souffrait comme par le passé ». Ces opérations isolées sont sans intérêt, de même que la divulsion du pylore sténosé (Hahn-Loreta) et le curettage de l'estomac cancéreux (Bernays).

Czerny (11 juillet 1887) fit une laparotomie pour ulcère de l'estomac. L'opération demeura exploratrice. Mikulicz, ayant à donner ses soins un an et demi plus tard au même malade, reconnut par la gastroscopie une petite plaque blanchâtre au voisinage du cardia. Il ouvrit l'estomac, cautérisa le point supposé malade, et referma le viscère. Il y aurait eu une légère amélioration.

Roux pratiqua avec succès la résection d'un ulcère de la petite courbure.

Jeannel (24 septembre 1892) tenta de remédier par la gastro-entérostomie à une « dilatation de l'estomac par atonie simple ». La malade succomba avec distention de l'anse duodéno-jéjunale par un liquide bilieux et fétide; le pylore était sain. On n'a pas noté l'état du duodénum.

Ces observations isolées démontrent que l'on n'avait apprécié dans aucun de ces cas la véritable cause des douleurs gastralgiques, de la non cicatrisation de l'ulcère et de la dilatation stomacale.

La disparition des douleurs aussitôt après ma première opération de pyloroplastie (9 mai 1892) m'a engagé à traiter par le même procédé une autre malade atteinte d'hyperchlorhydrie avec hématémèses et signes probables d'ulcère rond. Cette malade succomba. Ayant peu après l'occasion de pratiquer une laparotomie pour ulcère du pylore et du duodénum compliqué d'hématémèses profuses (9 juin 1892), j'ai fait une gastro-entérostomie simple, persuadé que le malade cesserait de souffrir dès que l'estomac pourrait s'évacuer librement dans l'intestin grêle.

La pylorectomie eût été possible. J'ai résisté au désir bien légitime d'examiner une pièce aussi curieuse : ulcère du pylore et de la première portion du duodénum avec hypertrophie considérable des tuniques celluleuse et musculeuse. J'ai préféré démontrer cliniquement que la création d'un orifice gastro-jéjunal serait capable de faire cesser les gastrorragies, et de déterminer en même temps la cicatrisation d'un ulcère datant de 22 ans. Les suites de l'opération confirmèrent mes prévisions.

Les douleurs disparurent le jour même de l'opération. Au bout de 2 semaines, le malade, qui depuis près de 20 ans ne vivait que de laitage et d'eau de Vichy, mangeait avec appétit et digérait des aliments variés. Jamais les hématémèses ni le mélæna n'ont reparu. Cette observation était concluante. J'ai communiqué ces résultats au 7e Congrès français de Chirurgie (avril 1893).

Mes premiers succès dans les cas de gastropathie non cancéreuse me donnèrent la conviction que la *contracture spasmodique du pylore était la clef de presque toute la pathologie gastrique.*

Je poursuivis l'étude de la physiologie pathologique des maladies de l'estomac de 1892 à 1895. Après avoir vérifié d'une manière irréfutable, à la suite de mes succès opératoires dans les gastropathies non cancéreuses, l'exactitude de mes premières observations, j'écrivis en 1895 :

Le spasme pylorique domine presque toute la pathologie de l'estomac. Le pylore est l'ennemi. Sa susceptibilité inopportune est la cause des malaises gastriques les plus divers et de la persistance des lésions anatomiques qui les accompagnent.

Parmi les premières opérations pour spasme du pylore, sans sténose fibreuse, je dois citer les interventions de Novaro, de Bologne, et de Carle, de Turin, qui ont pratiqué avant l'année 1895, le premier 13 opérations, et, le second, 14 opérations pour diverses affections non cancéreuses de l'estomac (section de brides inflammatoires ou pyloroplastie).

Dans cinq de ces cas, écrivit Carle, il s'agissait d'individus chez lesquels aucun symptôme ne faisant supposer ni sténose ni ulcère, les médecins avaient diagnostiqué « dyspepsie nerveuse avec dilatation ». La laparotomie fut entreprise après de longs et inutiles traitements. Il existait une gastrectasie de la grande courbure. L'anneau pylorique ne présentait aucune cicatrice et il admettait le petit doigt. Cet orifice paraissant insuffisant pour le libre passage des aliments, Carle élargit le pylore par la pyloroplastie. « Ces opérés, dit-il, se nourrissent de toutes sortes d'aliments. L'excellence du résultat obtenu démontre qu'il s'agissait aussi, dans ces cas, d'un obstacle mécanique, et que les souffrances des malades dépendaient de la stagnation des aliments dans l'estomac. »

On verra plus loin que je ne diffère que sur un point : le mode d'intervention, car je préfère à la pyloroplastie la gastro-duodénostomie ou la gastro-entérostomie.

OPÉRATIONS SUR L'INTESTIN

L'historique des opérations sur l'intestin ne mérite pas de nous arrêter. La chirurgie de l'intestin est en effet beaucoup plus facile que celle de l'estomac et elle n'est entrée dans la pratique journalière qu'après les premiers succès de Billroth, de Woelfler, de Czerny et de Rydigier en chirurgie gastrique.

ANATOMIE TOPOGRAPHIQUE DE L'ESTOMAC ET DE L'INTESTIN

Dès mes premières opérations de pylorectomie, de gastro-entérostomie et de résection de l'intestin, en 1892, j'ai observé que la situation des viscères abdominaux différait considérablement de ce qui m'avait été enseigné pendant mes études médicales. J'ai étudié les rapports de l'estomac sur le vivant, pendant mes laparotomies, et je les ai vérifiés sur le cadavre; j'ai publié ces recherches en 1895[1].

Je citerai *in extenso* cette partie de mon volume de 1895, où l'anatomie topographique de l'estomac et du duodédum a été pour la première fois décrite conformément à la réalité.

RAPPORTS DE L'ESTOMAC ET DU DUODÉNUM

A. RAPPORTS DE L'ESTOMAC

L'emploi du tube de Faucher pour l'exploration de l'estomac est aujourd'hui exceptionnel. Il en est de même des repas d'épreuve et de l'analyse des produits de leur digestion, qui n'ont jamais donné de résultats pratiques. Ces méthodes sont à peu près complètement abandonnées.

L'estomac, contrairement aux descriptions de la plupart des auteurs classiques, occupe, dans l'état de vacuité, une situation presque verticale. La région pylorique seule déborde à droite la ligne médiane, et encore le pylore n'en est-il normalement éloigné que de 2 à 3 cen-

1. *Traitement chirurgical des affections de l'estomac et du duodénum*, Rueff, éditeur, 1895, pages 18 à 92.

timètres. On se rendra compte aisément des rapports exacts de l'estomac en étudiant la figure 181, qui a été dessinée d'après nature en 1895, d'après des mensurations précises. Le sujet était un jeune homme de seize ans, admirablement conformé.

La capacité de l'estomac étant sujette à de nombreuses variations,

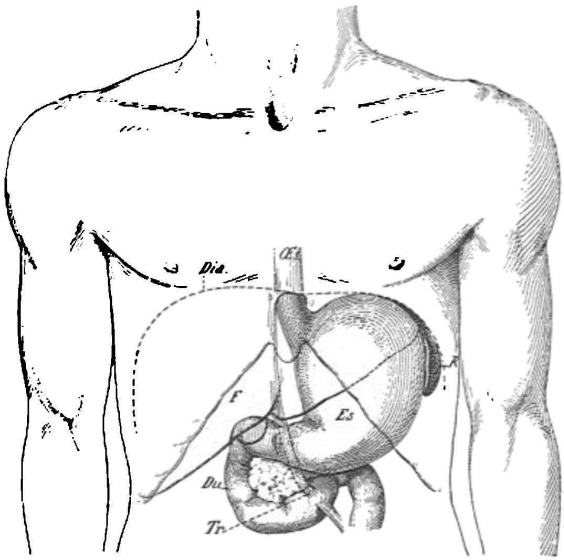

FIG. 181. — Situation et rapports de l'estomac chez un adolescent.

nous étudierons la forme et les rapports du viscère dans l'état de vacuité, dans l'état de réplétion physiologique, et dans la dilatation.

1° ÉTAT DE VACUITÉ

L'œsophage traversant le diaphragme de telle façon que son bord droit est exactement tangent au plan médian antéro-postérieur, il en résulte, ainsi qu'on pourra le constater sur la figure 181, que dans l'état de vacuité absolue, la presque totalité de l'estomac se trouve située à gauche de la ligne médiane; on ne rencontre jamais à droite de cette même ligne que 2 ou 3 centimètres de l'extrémité pylorique.

Le cardia est situé à 2 ou 3 centimètres au-dessous de l'orifice œsophagien du diaphragme, et il regarde en bas et à gauche; l'axe du cardia, prolongé suivant cette direction, passerait au-dessous de l'extrémité inférieure de la rate. Le grand cul-de-sac de l'estomac

remonte verticalement à quelques centimètres plus haut que le cardia ; sa partie supérieure, même dans l'état de vacuité, est en contact avec la concavité du diaphragme. La petite courbure décrit un segment de parabole dont l'axe est plus ou moins incliné sur l'horizontale, suivant les particularités individuelles. Nous avons observé parfois la présence d'un angle obtus à l'endroit où le bord droit de l'œsophage se continue avec la petite courbure. D'autres fois la transition est insensible (fig. 186), et le bord interne et convexe de l'extrémité inférieure de l'œsophage (portion abdominale ou sous-diaphragmatique) se continue directement

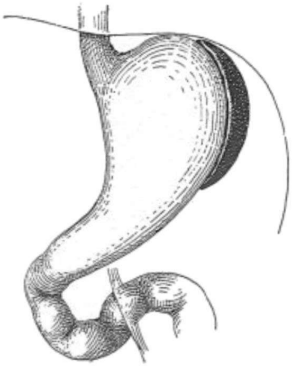

Fig. 182.
Forme de l'estomac dans l'état de vacuité.

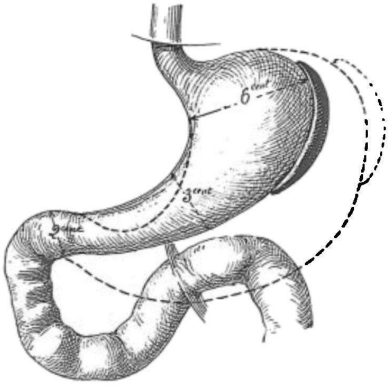

Fig. 182 bis.
Estomac rétracté. Le pointillé représente l'état de réplétion moyenne.

avec la concavité de la petite courbure, en formant ainsi la partie supérieure d'un S très ouvert (fig. 183).

Le pylore est, dans l'état de vacuité de l'estomac, le point le plus déclive de ce viscère, et son axe se trouve soit légèrement descendant, soit horizontal.

Les parois antérieure et postérieure de l'estomac sont alors presque en contact. Ses dimensions antéro-postérieures se montrent donc réduites à quelques millimètres. Les dimensions transversales sont également diminuées par suite de la contraction des fibres musculaires lisses ; et la grande courbure, qui s'est rapprochée de la ligne médiane, n'est plus séparée de la petite courbure que par une distance de 5 à 6 centimètres (fig. 182) — le pointillé représente l'estomac dans l'état de réplétion moyenne.

La forme de l'estomac diffère lorsqu'il est distendu par des aliments ou lorsqu'il est atteint de dilatation pathologique.

2° ÉTAT DE RÉPLÉTION PHYSIOLOGIQUE

Dans l'état de réplétion physiologique les aliments obéissent aux lois de la pesanteur. Le pylore se ferme par suite du réflexe normal

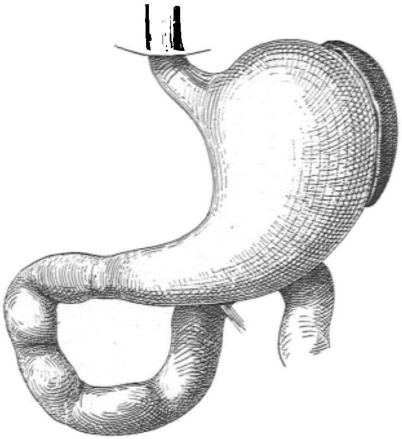

FIG. 183. — Estomac de l'adulte au début du repas.

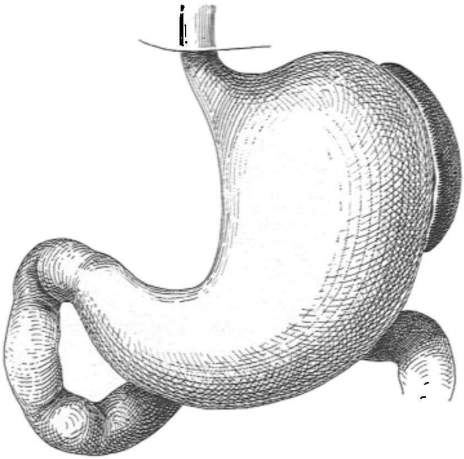

FIG. 184. — Estomac dans l'état de réplétion physiologique.

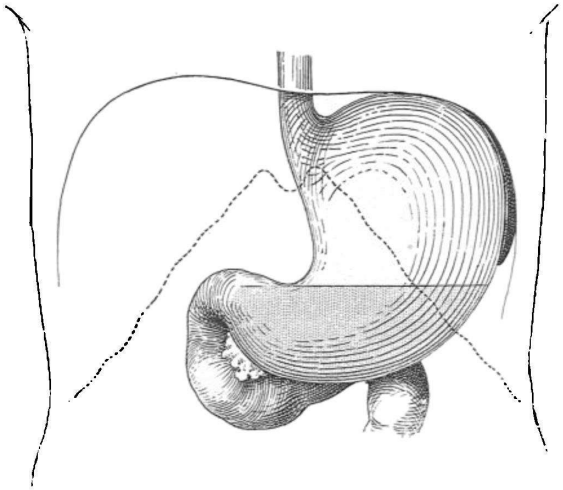

FIG. 185. — Rapports de l'estomac à l'état de réplétion, dans la station verticale.

qui suit l'ingestion des aliments, et ces derniers s'amassent au point le plus déclive, c'est-à-dire dans l'antre pré-pylorique, qui se distend

plus ou moins, au point de s'étendre au-dessous du pylore jusque dans l'hypochondre droit.

Le grand cul-de-sac, qu'il convient de nommer cul-de-sac supérieur

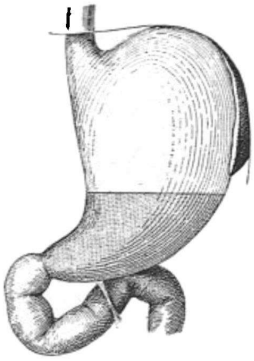

Fig. 186. — Estomac vide au moment où il reçoit les aliments.

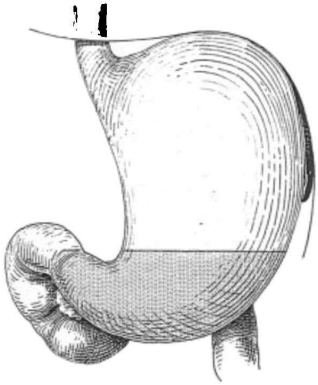

Fig. 187. — Id. Réplétion moyenne, modification de la petite courbure.

ou phrénique, n'est donc jamais en rapport, dans la station verticale, avec le contenu de l'estomac, et il se trouve en contact exclusif avec les gaz de la cavité gastrique. Ces derniers viennent occuper le point le

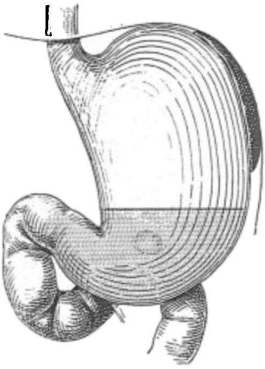

Fig. 188.

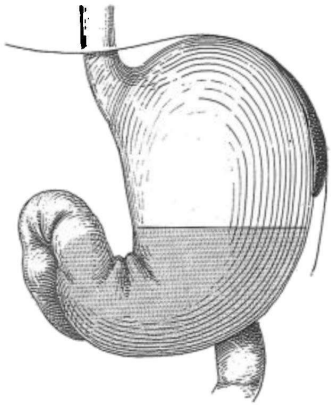

Fig. 189.

Dispositions variées de la petite courbure pendant la réplétion physiologique de l'estomac.
Dans ces figures, le sujet est supposé dans la station verticale.

plus élevé ; ils appliquent étroitement le cul-de-sac supérieur de l'estomac dans la concavité du diaphragme, dont il est séparé en dehors et en arrière par la rate.

En cas d'obstruction pylorique, la distension de l'estomac par les

gaz peut être telle que le diaphragme et les parois chondro-costales se trouvent refoulés en haut.

La petite courbure, qui tendait, dans l'état de vacuité (fig. 186), à se redresser, devient plus concave. L'angle rentrant qui correspondait à la terminaison de l'œsophage s'efface petit à petit et la partie terminale de la petite courbure s'abaisse au-dessous du pylore.

Le grand cul-de-sac, qui ne peut se distendre au delà de la voûte diaphragmatique, ne saurait donc participer que pour une faible part à l'augmentation de capacité de l'organe.

3° DILATATION DE L'ESTOMAC

L'estomac est-il, non plus dans l'état de réplétion physiologique, mais distendu, ou mieux, puisque le terme est consacré par l'usage, « dilaté », l'augmentation de volume de l'organe porte presque exclusivement sur l'antre pré-pylorique.

La distension se produit suivant les lois de la pesanteur et on observe

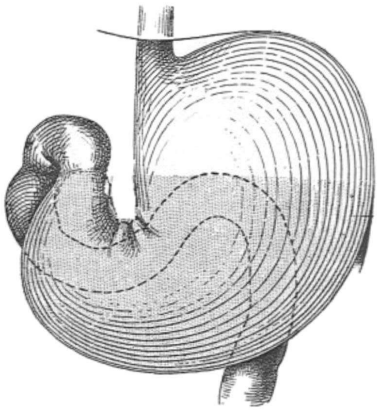

Fig. 190. — Dilatation de l'estomac en situation verticale.

un prolapsus de la partie la plus déclive de la grande courbure, qui envahit successivement le flanc gauche, puis le flanc droit, se développant au-dessous du pylore, qu'elle vient déborder en dehors, en recouvrant l'anse duodénale sous-jacente (fig. 190).

Le prolapsus de l'antre du pylore détermine du côté de la petite courbure un tiraillement tel que cette dernière, à l'union de ses deux tiers supérieurs avec son tiers pylorique, présente en pareil cas un angle aigu (fig. 188) et même plusieurs angles rentrants (fig. 189 et 190), qui témoignent de l'effort subi par les parois de l'estomac.

L'ampliation du viscère est telle en pareil cas, que la petite courbure elle-même, dans ses deux tiers supérieurs, se rapproche de la

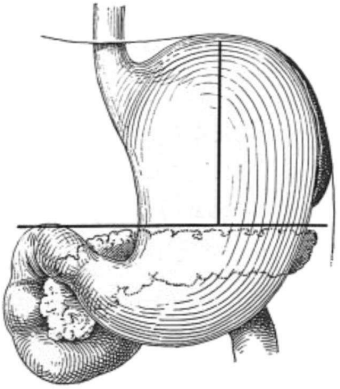

Fig. 191. — Division de l'estomac en deux régions : le cul-de-sac phrénique et le cul-de-sac pré-pylorique.

ligne médiane; elle devient à peu près verticale et se trouve presque en contact avec son tiers terminal, dirigé en haut et à droite vers le pylore (fig. 194).

DIVISION DE L'ESTOMAC EN DEUX RÉGIONS

Il résulte de ce qui précède que l'estomac doit être divisé en deux régions bien distinctes : 1° Une région supérieure, en rapport avec le

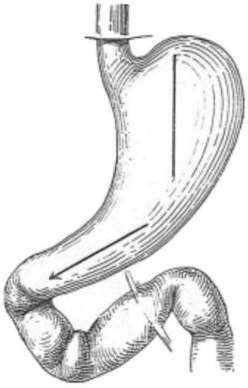

Fig. 192. — Axe de l'antre pré-pylorique dans l'état de vacuité complète.

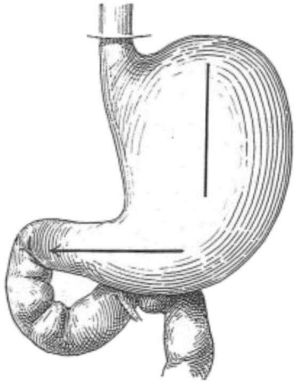

Fig. 193. — Axe de l'antre pré-pylorique de l'estomac à jeun.

lobe gauche du foie, le foliole gauche du diaphragme, et, en dehors, avec la face interne et le hile de la rate; 2° Une région inférieure, de

dimensions plus restreintes, correspondant à l'extrémité pylorique.

Ces deux régions de l'estomac, le cul-de-sac supérieur ou diaphragmatique, et le cul-de-sac pré-pylorique, ont pour limite commune une ligne horizontale, passant à 8 ou 9 centimètres au-dessous du foliole moyen du diaphragme (fig. 191), et correspondant à peu près — car il n'y a pas pour les viscères abdominaux de rapports immuables — au bord supérieur du pancréas. L'axe de la première portion ou cul-de-sac supérieur est sensiblement vertical; l'axe de la seconde, ou antre

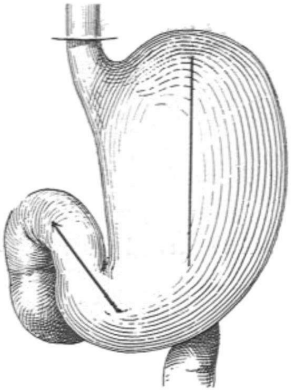

FIG. 194. — Axe de l'antre pré-pylorique dans la dilatation de l'estomac.

du pylore, est descendant dans l'état de vacuité de l'estomac (fig. 192), horizontal dans l'état de réplétion modérée (fig. 193), ascendant dans la dilatation (fig. 194).

B. RAPPORTS DU PYLORE

Quels sont les rapports du pylore? Nous les avons étudiés, non seulement dans nos recherches anatomiques, mais aussi sur le vivant. Car nous avons eu maintes occasions, au cours des opérations abdominales les plus diverses, qu'il s'agisse de tumeurs variées, d'affections du foie ou des voies biliaires, de néoplasmes ou de rétrécissements du côlon et du duodénum, d'explorer les viscères voisins et de déterminer à la fois leur degré d'intégrité et leurs rapports anatomiques.

L'extrémité terminale de l'estomac, ou antre du pylore, est à cheval sur la ligne médiane ; sa direction varie suivant que l'estomac est ou non dans l'état de vacuité. On remarquera, en effet (fig. 195), que, dans l'état de vacuité absolue, la grande courbure se rapproche

de la petite au point de n'en plus être éloignée, au niveau du grand cul-de-sac, que de 5 à 6 centimètres. L'antre du pylore offre une largeur de 3 centimètres à peine, et son axe se trouve obliquement dirigé

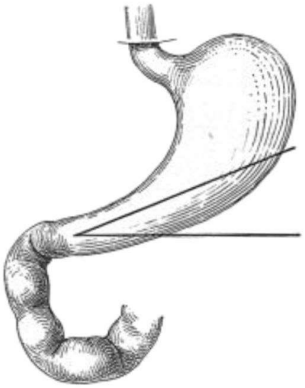

Fig. 195. — Estomac rétracté. Axe du pylore descendant.

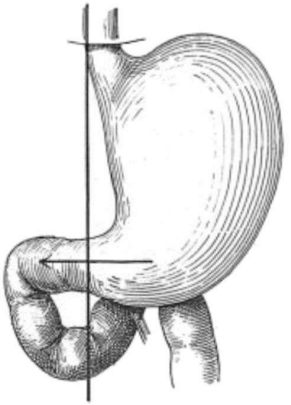

Fig. 196. — Estomac à jeun. Axe du pylore horizontal.

en bas et à droite, avec une inclinaison de 20° sur l'horizontale (fig. 195). Le pylore occupe toujours, en pareil cas, le point le plus déclive de l'estomac. Ce dernier est-il au contraire plus ou moins

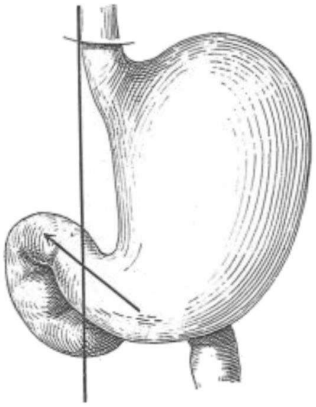

Fig. 197. — Estomac en réplétion. Axe du pylore ascendant.

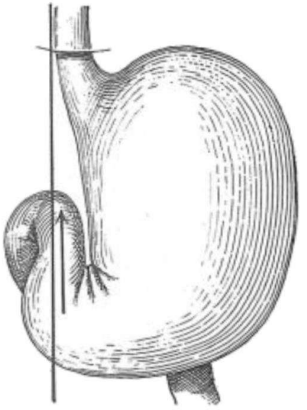

Fig. 198. — Estomac très dilaté. Axe du pylore vertical.

distendu, la région pré-pylorique est abaissée et l'axe du pylore se trouve, non plus descendant (fig. 195), ou horizontal (fig. 196), mais sensiblement ascendant (fig. 197) pour devenir, dans la dilatation extrême, à peu près vertical (fig. 198).

On conçoit quelles peuvent être les conséquences de cette distension de l'antre pré-pylorique au point de vue de la stagnation des aliments dans l'estomac.

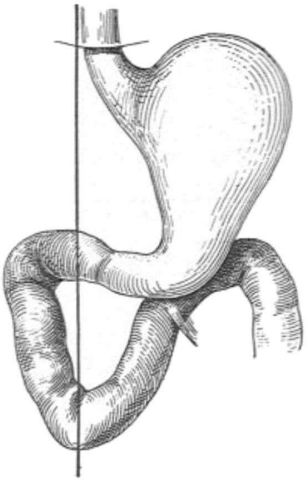

Fig. 199. — Pylore situé à gauche de la ligne médiane.

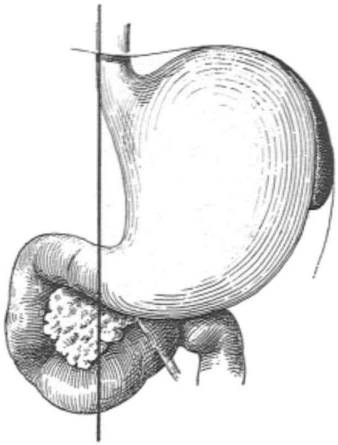

Fig. 200. — Pylore situé à droite de la ligne médiane.

Le pylore, en effet, à de rares exceptions près, demeure à peu près fixe et se trouve situé au voisinage de la ligne médiane. Nous l'avons rencontré soit exactement sur la ligne médiane, soit, par exception, à

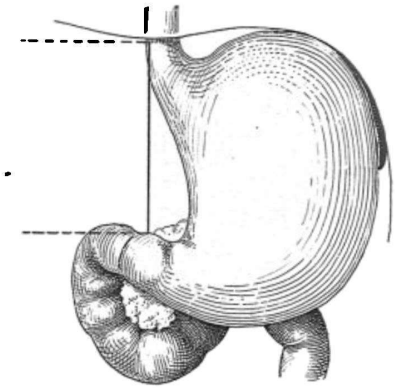

Fig. 201. — Distance entre le cardia et le pylore en situation normale.

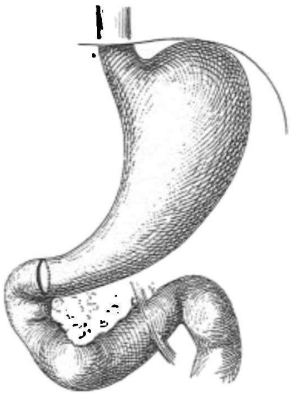

Fig. 202. — L'anneau pylorique est vertical dans l'état de vacuité de l'estomac.

2 centimètres sur la gauche, soit le plus souvent à 2 centimètres, à 2 centimètres et demi, ou bien à 3 centimètres sur la droite.

La direction de l'anneau pylorique varie suivant l'état de vacuité ou de distension de l'estomac.

Le sphincter est vertical dans l'état de vacuité (fig. 202) pour devenir oblique en cas de réplétion modérée (fig. 203) et horizontal en cas de dilatation extrême (fig. 204).

Le bord supérieur du pylore est en général situé à 7, 8 ou 9 centimètres au-dessous de l'orifice œsophagien du diaphragme (fig. 201).

Le plus souvent il est recouvert par le bord tranchant du foie et il se trouve presque en rapport avec le fond de la vésicule biliaire. Le fond de la vésicule repose très souvent sur la première portion du duodénum, où nous l'avons vu s'ouvrir, en cas de cholécystite calculeuse.

Lorsque le pylore se déplace, et cette particularité ne se produit

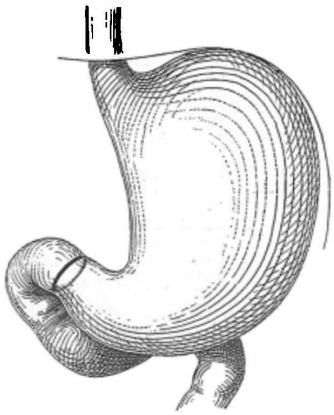

Fig. 203. — L'anneau pylorique est oblique dans la réplétion moyenne.

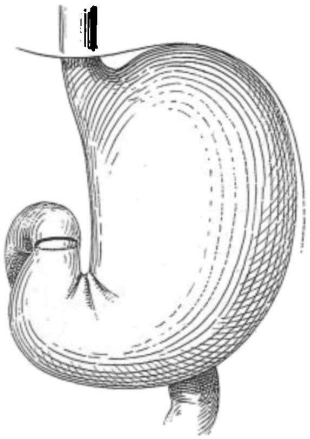

Fig. 204. — L'anneau pylorique est horizontal dans la dilatation.

guère que lorsqu'il est le siège d'un néoplasme annulaire, assez limité et non adhérent, il suit les lois de la pesanteur et descend au voisinage de l'ombilic, tout en demeurant très près de la ligne médiane. Les déplacements du pylore que nous venons de signaler, et que nous avons constatés très souvent sur le vivant dans les cas de néoplasme limité, exigent l'allongement des ligaments supérieur (épiploon gastro-hépatique) et postérieur (repli pancréatico-pylorique) du pylore. Quand cet allongement existe depuis un certain temps, il peut devenir permanent, et c'est alors qu'on observe ces migrations du pylore épaissi et induré jusque dans la fosse iliaque droite, et même au voisinage du pubis et dans le petit bassin. Le diagnostic ne nous a pas semblé difficile en pareil cas, la petite tumeur coïncidant avec les signes classiques du rétrécissement pylorique, et pouvant varier de situation suivant l'état de vacuité ou de réplétion de l'estomac. En l'absence de toute

dégénérescence néoplasique, nous n'avons jamais rencontré le pylore à plus de 9 centimètres au-dessous du diaphragme, et presque toujours, comme nous l'avons signalé plus haut, il était recouvert par le foie et le côlon, de telle sorte qu'à l'ouverture du ventre aucune partie de l'estomac ne se montrait visible. C'est cette particularité qui a frappé Malibran lors de ses premières autopsies d'enfants (*loc. cit.*, pp. 41 et suiv.). « A l'ouverture du ventre, dit Malibran, l'estomac ne se voit nullement. Pour l'apercevoir, il faut enlever toute la portion

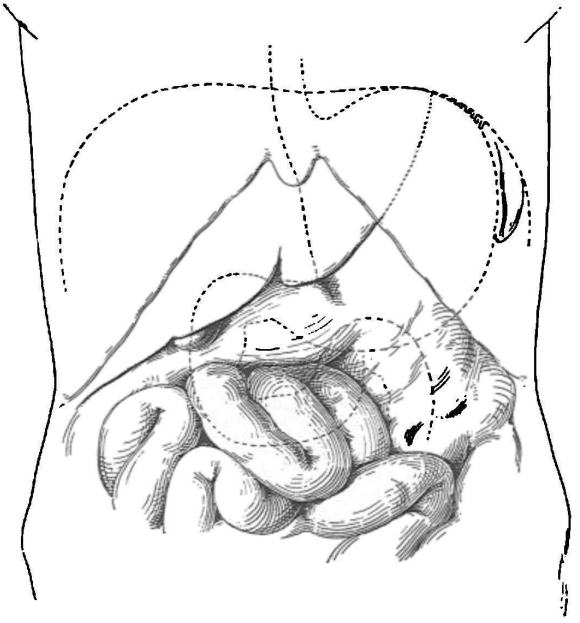

Fig. 205. — Estomac d'enfant, recouvert par le foie et le côlon transverse.

cartilagineuse gauche de la cage thoracique, et encore faut-il qu'il ne soit pas trop rétracté ni le côlon distendu, car l'estomac se trouve alors véritablement enfoui au fond de la cavité abdominale. Si l'on soulève le foie, on aperçoit l'estomac dans son ensemble... Ses deux orifices, cardiaque et pylorique, sont presque sur le même plan vertical médian, le pylore plus porté vers la droite et plus bas situé que le cardia... La grande courbure regarde presque directement à gauche et la petite à droite... »

Cette description de l'estomac de l'enfant par Malibran est en tous points conforme à ce que nous avons observé chez l'homme sain, à tous les âges.

C. RAPPORTS DU DUODÉNUM

Le duodénum, si l'on en excepte la première portion, qui participe à la mobilité du pylore, se montre au contraire très étroitement fixé sur les côtés et au devant de la colonne lombaire. La première portion est seule mobile, et sa direction varie suivant le degré de dilatation de l'estomac. Quand ce dernier est dans l'état de vacuité absolue

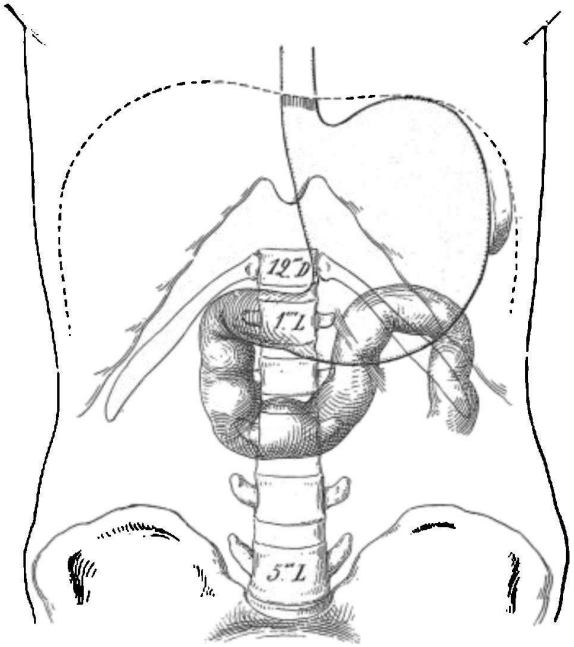

Fig. 206. — Rapports du pylore et de la première partie du duodénum avec la première vertèbre lombaire.

ou de réplétion modérée, la première portion du duodénum est horizontale ou très légèrement ascendante et elle aboutit bientôt à l'angle supérieur, pour contourner en dehors et en arrière la première vertèbre lombaire. Elle répond en avant au bord inférieur du foie, qui la recouvre parfois complètement. L'antre pylorique est-il au contraire distendu, la portion terminale de l'estomac devient sensiblement ascendante, et la première portion du duodénum présente une direction analogue. Quand il y a prolapsus du pylore cancéreux jusqu'au voisinage de l'ombilic ou dans la fosse iliaque, comme nous l'avons observé sur le vivant, la première portion du duodénum s'allonge considérablement par suite du relâchement permanent de ses replis séreux fixateurs. Cette disposition est éminemment favorable à la résection du

pylore, qui, en pareil cas, peut être largement attiré hors du ventre. La deuxième portion du duodénum commence sur le côté droit de

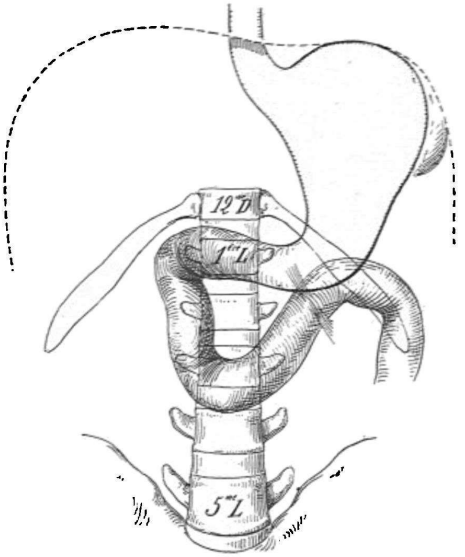

Fig. 207. — Situation exceptionnelle du pylore à gauche de la première vertèbre lombaire.

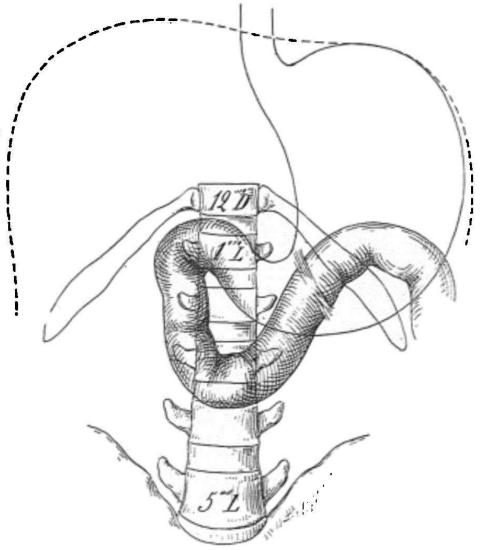

Fig. 208. — Disposition ascendante de la première partie du duodénum dans l'état de réplétion de l'estomac.

la première vertèbre lombaire et elle se trouve successivement en rapport avec la veine cave et le hile du rein (fig. 213).

La troisième portion, ou portion horizontale, est située au devant des troisième et quatrième vertèbres lombaires. Cette troisième portion du duodénum varie, pour sa forme comme pour son étendue, comme

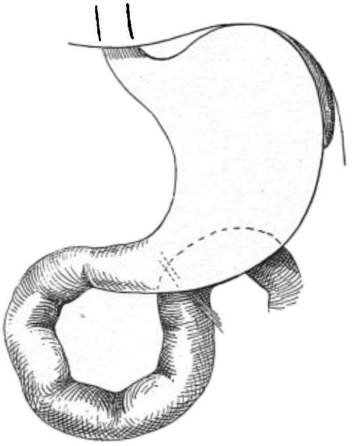

Fig. 209. — Duodénum annulaire.

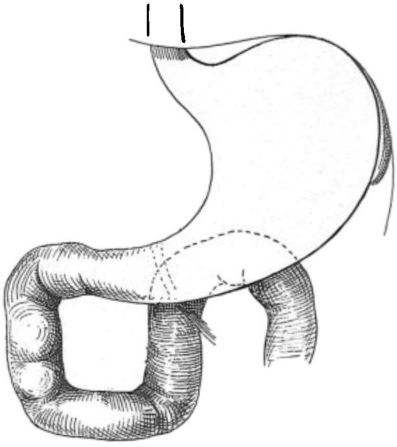

Fig. 210. — Duodénum en U.

l'a fort bien remarqué Jonnesco (*Progrès méd.*, 1889, p. 178), suivant que l'anse duodénale revêt la forme annulaire (fig. 209), ou suivant que, par suite d'une disposition variable de la portion pré-vertébrale,

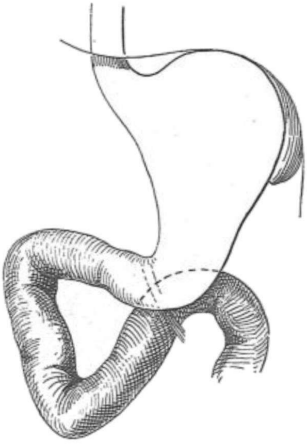

Fig. 211. — Duodénum en V.

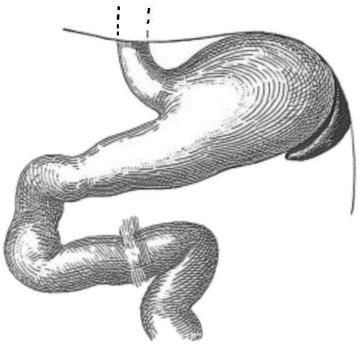

Fig. 212. — Duodénum en L.

elle prend la forme d'un U (fig. 210), d'un V (fig. 211) ou d'un L (fig. 212). L'artère mésentérique supérieure, qui naît de la face antérieure de l'aorte à peu près au niveau de la partie supérieure de la deuxième vertèbre lombaire, vient croiser presque verticalement le duodénum en

un point qui était considéré dans les traités classiques comme l'origine du jéjunum. Or, il est aisé de constater, en étudiant sur un sujet frais

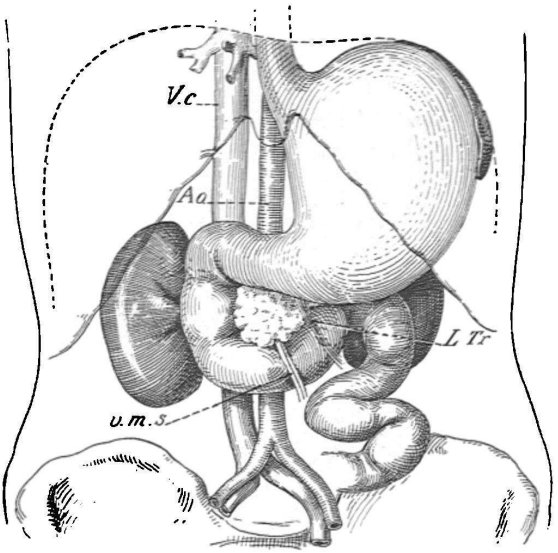

Fig. 213. — Rapports du duodénum avec le rein droit, la tête du pancréas et les gros vaisseaux.

les rapports du duodénum, que la portion fixe de l'intestin grêle est loin d'avoir pour limite inférieure la corde des vaisseaux mésenté-

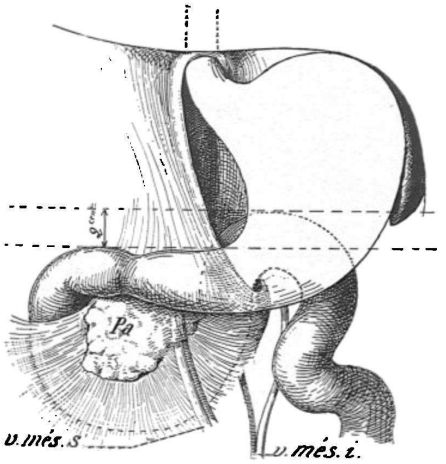

Fig. 214. — Rapports de la quatrième portion du duodénum lorsqu'elle se termine plus haut que le pylore.

riques. Il existe presque toujours une quatrième portion du duodénum, située sur le côté gauche de l'aorte et du rachis, et presque

verticalement ascendante, qui s'étend juqu'au côté gauche de la deuxième ou de la première vertèbre lombaire. La configuration et l'étendue de cette quatrième portion du duodénum varient sensiblement suivant que l'anse duodénale offre inférieurement la forme d'un U ou d'un V; il arrive même de rencontrer chez certains sujets un duodénum nettement annulaire (fig. 214). Dans ce cas l'angle duodéno-jéjunal était plus élevé que le pylore de 2 centimètres.

Par contre, on observe quelquefois des sujets où la 4e portion (portion ascendante) du duodénum manque presque totalement. Cette

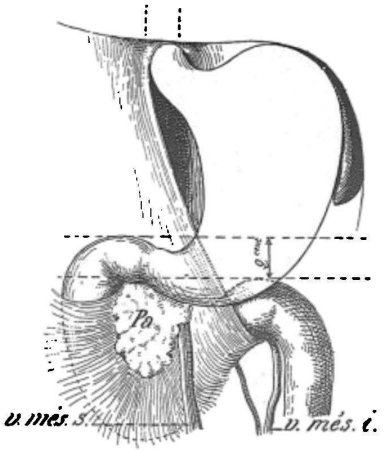

Fig. 215. — Rapports de la quatrième portion du duodénum lorsqu'elle se termine un peu au-dessous du pylore.

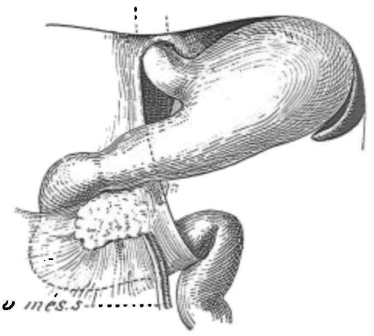

Fig. 216. — Duodénum en forme d'L. Il n'y a pas de quatrième portion du duodénum.

disposition, qui est représentée d'après nature sur la figure 216, est exceptionnelle, et elle avait été décrite par erreur comme normale par nos anciens classiques (Cruveilhier, Sappey, etc.) qui paraissent n'avoir étudié les rapports du duodénum qu'après les avoir altérés par une dissection défectueuse.

C'est également par erreur que l'on a attribué au duodénum du fœtus une forme annulaire. Le duodénum du fœtus présente le plus souvent l'aspect d'un V plus ou moins ouvert, et dont l'angle inférieur est très marqué, comme on peut le constater d'après les figures 218 et 219, qui ont été dessinées d'après une photographie.

Le ligament de Treitz, qui s'étend du bord droit de l'orifice œsophagien du diaphragme à l'angle duodéno-jéjunal, occupe donc une situation variable suivant les sujets, de telle sorte que le point

d'origine du jéjunum peut varier de plusieurs centimètres et correspondre tantôt à l'une, tantôt à l'autre des deux premières vertèbres lombaires.

On se rendra compte des dispositions respectives du duodénum, du ligament de Treitz et des vaisseaux mésentériques supérieurs et inférieurs sur les figures 214, 215 et 216 où l'on a pris soin de figurer les vaisseaux mésentériques supérieurs et inférieurs et les replis péritonéaux.

La figure 214 représente un duodénum annulaire dont la 4e portion

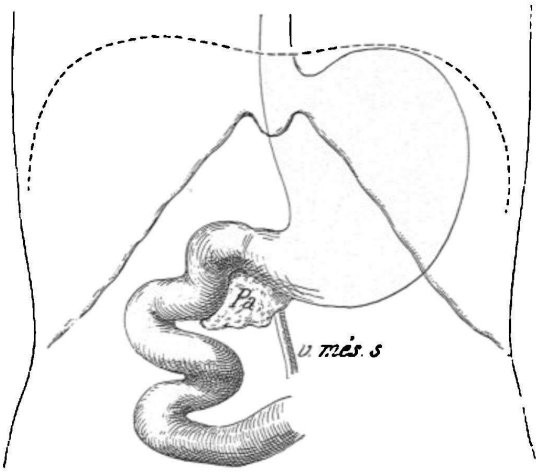

Fig. 217. — Anomalie duodénale par absence de torsion du tube intestinal chez le fœtus.

remonte si haut que le jéjunum prend naissance à 2 centimètres plus haut que le pylore. La figure 215 représente un duodénum en V légèrement ouvert : La 4e portion du duodénum est assez courte, et le jéjunum prend naissance à 2 centimètres au-dessous du pylore. Enfin la figure 216 représente un duodénum en L, tellement accentué, qu'il n'existe plus de portion ascendante.

Chez ce sujet, on peut considérer la 4e portion du duodénum comme faisant totalement défaut. Cette portion est réduite en effet à une longueur de 15 à 20 millimètres ; elle correspond à l'intervalle qui sépare les vaisseaux mésentériques supérieurs du ligament de Treitz. Le duodénum offre en pareil cas la forme d'un V ouvert presque à angle droit, à branche inférieure à peu près horizontale, ou mieux d'un L, et il se termine exactement au passage des vaisseaux mésentériques supérieurs. La portion sous-péritonéale du duodénum est vue dans ces trois figures par transparence ; elle s'étend de la tête du pancréas au

ligament de Treitz, situé sur le prolongement des fibres du pilier droit du diaphragme.

Nous avons eu la bonne fortune d'observer un cas d'anomalie duodénale par défaut de torsion du tube intestinal au moment de son développement. Le duodénum, dans ce cas, descendait verticalement dans le flanc droit, en décrivant 2 ou 3 courbures (fig. 217), pour s'aboucher à plein canal et sans ligne de démarcation dans le jéjunum. Ce cas était identique à celui qui a fait en 1885 l'objet d'une intéressante étude du professeur Farabeuf.

L'estomac était légèrement dilaté, le jéjunum se trouvant rétréci et coudé à plusieurs reprises, par suite de nombreuses adhérences de péritonite tuberculeuse.

Cette disposition est normale chez la Roussette, variété de chauve-souris qui vit habituellement suspendue par les griffes de ses membres inférieurs, de telle manière qu'elle mange et digère la tête en bas.

Nous avons cru intéressant de corroborer nos dessins schématiques par des dessins calqués sur des photographies obtenues d'après nature.

Ces reproductions photographiques nous semblent d'un intérêt capital. Elles prouvent l'exactitude des dessins de M. Millot, qui ont été exécutés d'après des mensurations minutieuses.

Nos clichés ont été faits à l'amphithéâtre de dissection de l'École de médecine de Reims, sur des sujets frais, par notre ami et collaborateur M. Rothier. Certaines parties peu visibles (ligament de Treitz, piliers du diaphragme, etc.) ont été mises en évidence en les saupoudrant d'un peu de craie.

Nous avons pris soin, avant d'ouvrir les sujets, de les photographier intacts, afin de pouvoir déterminer, par la superposition des clichés, les rapports exacts des viscères avec le rebord chondro-costal, l'appendice xyphoïde, l'ombilic et le pubis. Nous n'avons reproduit que les préparations qui présentent un intérêt tout spécial.

La figure 218 représente deux fœtus macérés depuis plusieurs années dans l'alcool, où ils avaient été plongés tout entiers. La forme et les rapports de l'estomac et du duodénum n'ont pas subi de modifications notables. Sur le plus grand des deux fœtus, qui d'ailleurs était le mieux conservé, on constate nettement que la forme de l'estomac ne diffère pas de ce qu'elle est chez l'adulte sain, dans l'état de réplétion modérée du viscère. L'anse duodénale offre la forme d'un V ouvert de 45° à 50°. On voit au-dessous d'elle le ligament suspenseur du mésentère.

Les figures 219 et 220 représentent les viscères d'un enfant de quelques jours, mort d'athrepsie. A l'ouverture du sujet, le foie recou-

vrait la région pylorique et la grande courbure apparaissait à peine au-dessous du côlon transverse.

Sur la figure 219, le foie est soulevé avec des érignes. L'estomac, légèrement dilaté, est très nettement oblique de haut en bas, de gauche à droite et d'avant en arrière. Le cul-de-sac droit (antre du pylore)

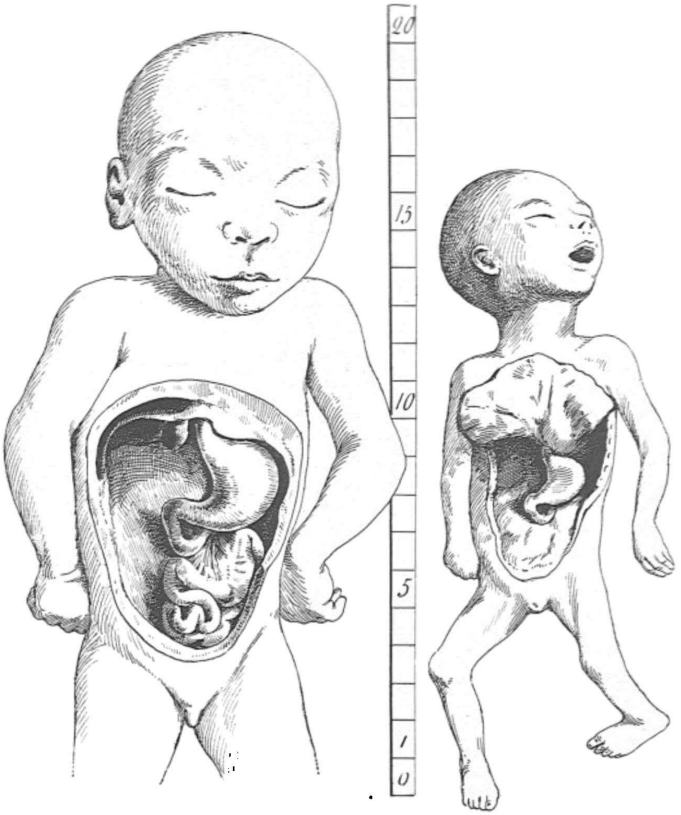

Fig. 218. — Rapport de l'estomac et du duodénum chez les fœtus (d'après une photographie).

déborde à droite le pylore, dont l'axe est ascendant et presque vertical. La rate, assez volumineuse, a ses rapports normaux; elle se trouve située en dehors, en haut et en arrière de la grosse tubérosité de l'estomac. Cette figure est destinée à faire voir l'anse duodénale et les ligaments mésentériques.

On distingue, en haut, sous le foie, les deux piliers du diaphragme, circonscrivant l'orifice œsophagien, et, plus bas, le ligament suspenseur du mésentère.

Nous avons alors enlevé complètement le foie (fig. 220) pour

disséquer le ligament de Treitz. L'estomac, relevé sur le foliole droit du diaphragme et ayant ainsi décrit, autour d'un ligne verticale passant par l'orifice œsophagien du diaphragme et le pylore, une rotation de 180°, nous découvrons la totalité de l'anse duodénale et l'angle duodéno-jéjunal, auquel vient s'insérer le ligament de Treitz, prolonge-

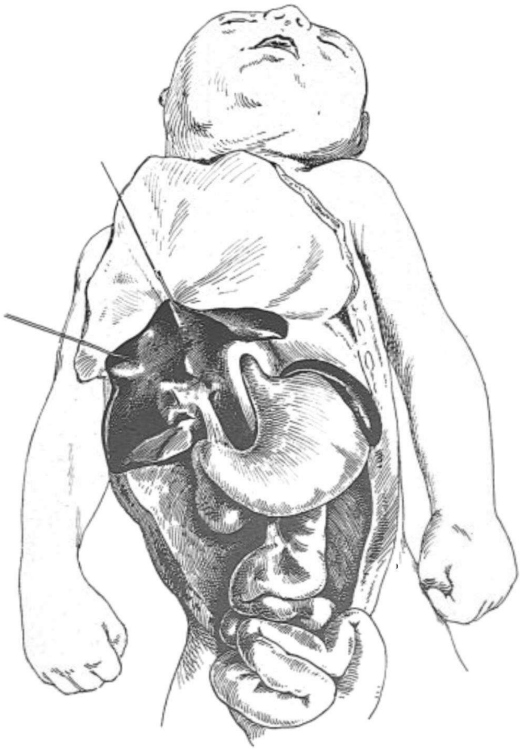

Fig. 219. — Dissection des piliers du diaphragme et du ligament suspenseur du pylore chez un nouveau-né (d'après une photographie).

ment du pilier droit du diaphragme. A gauche de ce pilier droit apparaît le ligament suspenseur du pylore.

Chez un autre sujet, un adulte, le foie était très hypertrophié. Le ligament suspenseur, qui est habituellement oblique de haut en bas et de gauche à droite, ou bien, dans le cas de légère hypertrophie du foie, vertical, se montrait oblique en bas et à gauche. Cette disposition se trouvait due à l'hypertrophie du lobe droit de la glande hépatique, qui s'étendait jusque dans l'hypocondre gauche.

La vésicule biliaire, habituellement située à 4 ou 5 centimètres à droite du plan médian antéro-postérieur, était presque médiane.

Le côlon transverse, au lieu d'être légèrement ascendant, plongeait vers le pubis, pour remonter ensuite, en décrivant les deux branches d'un V (fig. 221) jusqu'à l'extrémité inférieure de la rate.

Sur la gauche de la vésicule biliaire (à droite par rapport au lecteur), on apercevait, dans l'angle rentrant que formaient les deux lobes du foie, le cul-de-sac pré-pylorique de l'estomac.

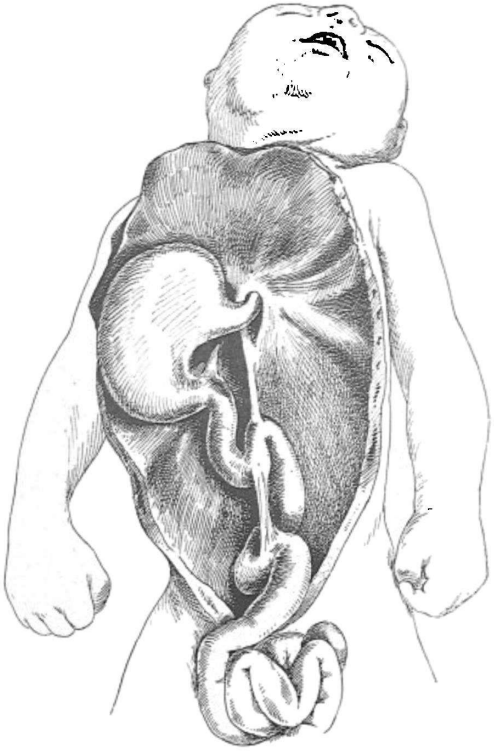

Fig. 220. — Id. L'estomac a été relevé vers la droite. Piliers du diaphragme, ligament de Treitz et ligament suspenseur du mésentère.

Le foie enlevé, nous remarquâmes combien était bizarre la forme de cet estomac, qui était triangulaire, et absolument vertical jusqu'au point le plus déclive de l'antre du pylore, pour devenir ascendant dans sa partie terminale. Cette dernière portion était située entièrement à gauche du plan médian, dont le pylore était distant de 2 centimètres (fig. 221). Cet estomac a été représenté schématiquement page 213, fig. 199, et page 217, fig. 207.

Sur la figure 222, la deuxième portion du duodénum est tangente

par son bord gauche au plan médian, et la moitié gauche du côlon transverse remonte dans l'hypocondre gauche jusque vers l'extrémité inférieure de la rate, cachée par la grosse tubérosité de l'estomac.

Le déplacement du pylore et du duodénum vers la gauche paraît avoir été déterminé chez ce sujet, de même que la déviation du ligament

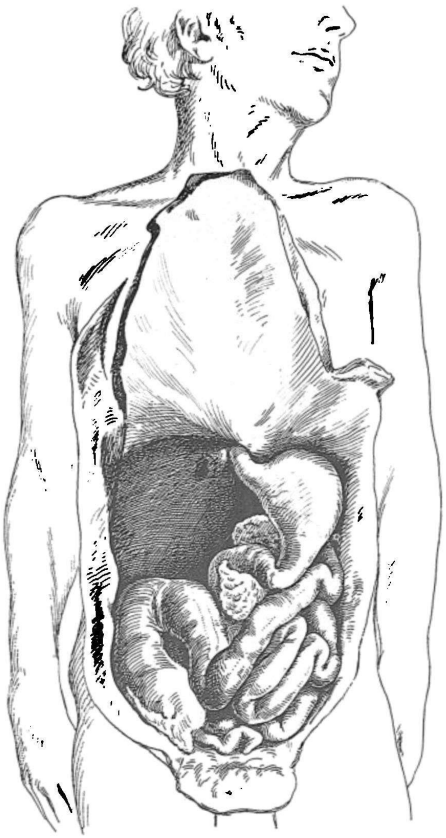

Fig. 221. — Estomac, pylore et duodénum rejetés vers la gauche par suite de l'hypertrophie du lobe droit du foie (d'après une photographie).

suspenseur du foie, par l'énorme augmentation du volume du lobe droit de cet organe, qu'ont suivi, dans sa migration vers la gauche, le ligament suspenseur du pylore, dépendance de l'épiploon gastro-hépatique, et le pancréas.

Un autre de nos sujets nous réservait une surprise plus grande encore.

Il n'apparaissait rien de remarquable à l'ouverture du ventre. Le foie présentait ses rapports habituels et recouvrait entièrement le

pylore. Le côlon transverse, très nettement ascendant, ainsi qu'on l'observe le plus souvent, cachait ce qui eût pu apparaître de l'estomac au-dessous du lobe gauche du foie, qui offrait peu d'étendue.

Nous avons alors détaché le grand épiploon et nous avons soulevé le foie par une érigne, puis nous l'avons fixé à la paroi chondro-costale par une ligature. Nous avons alors aperçu le pylore et l'extrémité

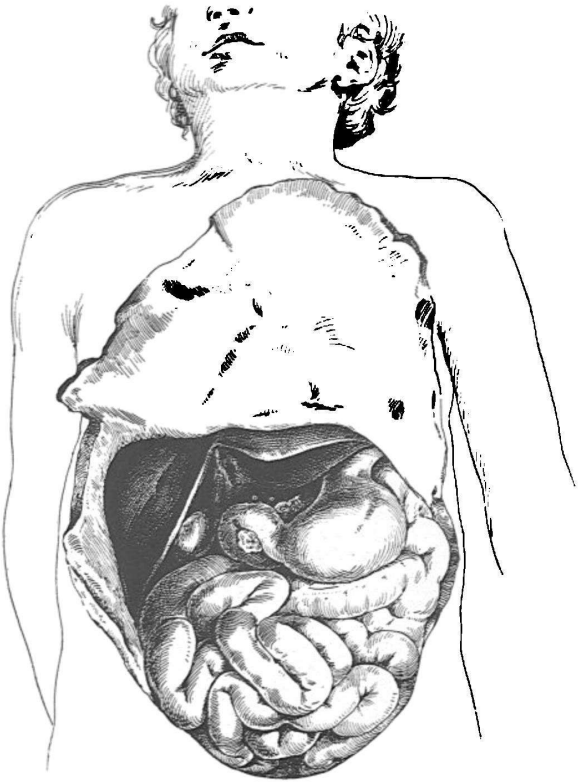

Fig. 222. — Estomac en bissac par suite de la présence d'un sphincter surnuméraire (d'après une photographie).

inférieure de l'estomac, dont la situation était à peu près verticale.

Nous avons tout d'abord recherché la situation exacte du pylore, qui semblait situé à gauche de la ligne médiane, au point où se termine, sur la figure 222, l'antre du pylore, dilaté et globuleux.

En saisissant entre les doigts l'origine du duodénum, nous avons constaté que le pylore n'était pas situé à l'endroit où le faisait supposer la forme extérieure de l'estomac, mais bien à 3 centimètres plus haut. au point où s'insère sur la figure 223 le ligament suspendu du pylore.

La forme générale de l'estomac nous semblait d'ailleurs différer de

ce que nous avons généralement observé, et, sous le rebord chondro-costal gauche, on apercevait, en rapport avec la partie moyenne du ventricule, une anse d'intestin grêle.

Afin de mieux observer les rapports, nous avons entièrement soulevé le foie et la paroi chondro-costale. L'estomac nous est alors apparu dans son ensemble. C'était un estomac en bissac, avec rétrécis-

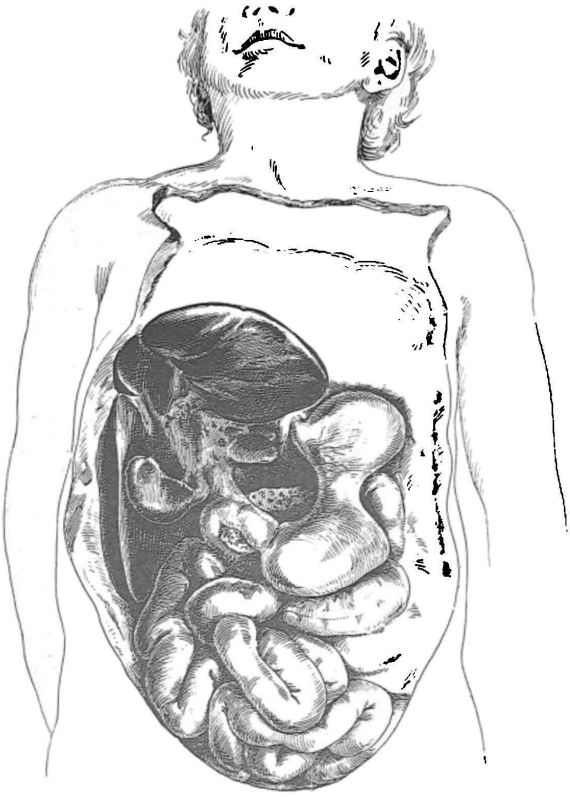

Fig. 223. — Id. Aspect de cet estomac en bissac après soulèvement du foie et dissection du ligament suspenseur du pylore.

sement de sa partie moyenne. L'anse d'intestin grêle, que l'on remarque dans la concavité du bord gauche de l'estomac, au niveau de l'étranglement, s'était placée dans cette situation pour combler le vide qui existait au niveau de la grande courbure par suite de cette anomalie (fig. 222 et 223). Le lobe de Spiegel ayant été mis à nu par l'ablation de l'épiploon gastro-hépatique, nous avons constaté que l'étranglement de l'estomac en bissac se trouvait exactement situé au niveau de la queue du pancréas.

Cet étranglement de l'estomac ne semblait correspondre à aucune

lésion anatomique. Il existait simplement en ce point une sorte d'épaississement des fibres circulaires, un véritable sphincter. Nous avons entièrement détaché le foie et la totalité de la masse intestinale : l'estomac a aussitôt changé de forme, par suite du prolapsus de l'antre du pylore, rempli de liquide, qui a glissé vers la fosse iliaque (fig. 224). L'étranglement de la partie moyenne de l'estomac est devenu d'autant moins apparent que nous avions enlevé la totalité des replis séreux de

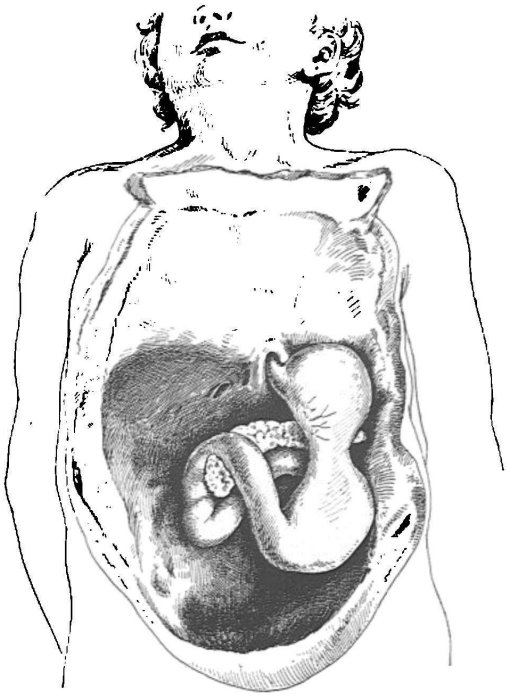

Fig. 224. — Id. Rapport de l'anse duodénale et de l'origine du jéjunum avec le pancréas et la petite courbure de l'estomac.

la région, afin de mieux faire voir la direction ascendante du pancréas ainsi que la situation de la quatrième portion du duodénum et de l'anse initiale du jéjunum, qui décrivaient avec l'antre du pylore un véritable 8 horizontal (fig. 224).

Nous avons enfin photographié un estomac considérablement dilaté (fig. 225), dont le cul-de-sac inférieur descendait jusqu'au devant du promontoire et recouvrait une partie de l'S iliaque. L'axe du pylore était absolument vertical. On distingue nettement sur notre photographie le ligament suspenseur du pylore, qui s'épanouit le long de la portion terminale, verticalement ascendante, de la petite courbure.

La deuxième portion du duodénum est remplie de gaz. Cette pièce représente un des degrés les plus accentués de dilatation gastrique que

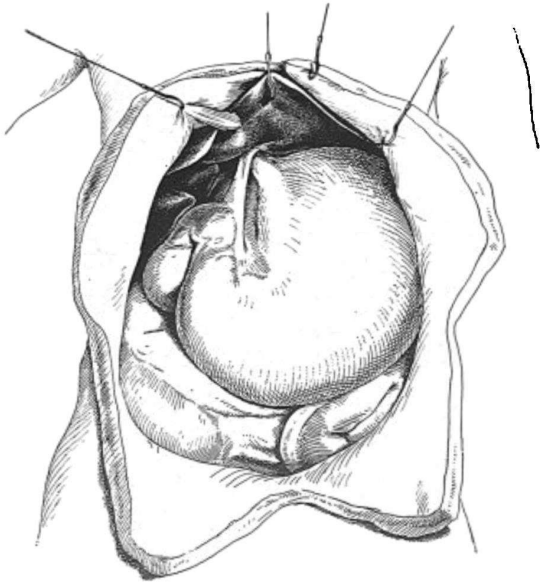

FIG. 225. — Dilatation considérable de l'estomac et dissection du ligament suspenseur du pylore (d'après une photographie).

l'on puisse observer. C'est d'après cette photographie qu'a été dessinée la figure 191.

PHYSIOLOGIE

A. — ROLE DU PYLORE

La physiologie de l'estomac et du duodénum ne pouvait que pâtir des descriptions anatomiques inexactes des auteurs classiques, d'après lesquelles les physiologistes ont édifié sans contrôle des théories purement spéculatives sur les phénomènes mécaniques de la digestion.

Envisageons au contraire les phénomènes mécaniques de la digestion stomacale, non plus d'après les anciens errements, mais en tenant compte de la situation et de la forme exactes du viscère : dans l'état de vacuité, le pylore occupe le point le plus déclive du réservoir gastrique; le séjour des boissons ou des aliments dans la cavité gas-

trique ne pourra donc se produire qu'autant que le sphincter pylorique demeurera clos. Les ingesta tombent en effet presque verticalement du cardia dans l'antre pylorique (fig. 226). Le pylore se contracte dès l'ingestion des premiers aliments et, grâce à cette occlusion temporaire, les ingesta s'accumulent dans le cul-de-sac pré-pylorique (fig. 227). Cette occlusion du pylore, tant que la digestion stomacale est incomplète, est admise par tous les physiologistes; on peut la constater aisément chez le chien, en pratiquant le toucher digital du pylore pendant la digestion stomacale.

Cette donnée est en pathologie gastrique d'une importance capi-

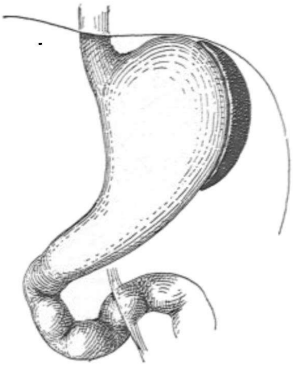

Fig. 226. — Estomac rétracté. Le pylore occupe le point le plus déclive.

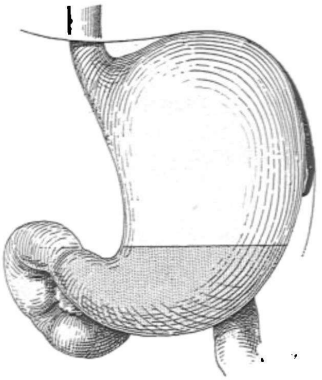

Fig. 227. — Réplétion moyenne; l'axe de l'antre pré-pylorique est ascendant.

tale, car elle est la clef de la dilatation stomacale. La dilatation est en effet très marquée dans les estomacs où il se produit une véritable fermentation putride, parce que le réflexe pylorique s'oppose énergiquement à l'évacuation d'un chyme irritant et imparfaitement élaboré.

Ce fait a été observé cliniquement par le docteur Frémont chez des malades atteints de troubles de la sécrétion gastrique.

Il a constaté que des estomacs hyperchlorhydriques avec fermentations organiques, livrés à eux-mêmes, ne se vidaient qu'après 7 ou 8 heures, avec les souffrances habituelles en pareil cas. Vient-on à ramener à l'état normal, par l'emploi des alcalins ou de tout autre moyen thérapeutique, le chimisme gastrique, ces estomacs se vident rapidement et la digestion se termine avant le repas suivant.

Si l'estomac était horizontal, comme on l'a souvent représenté par erreur, le pylore normal se trouverait situé en un point très élevé du réservoir stomacal, et l'estomac serait incapable de se vider sans une

action énergique des tuniques musculaires. Le sphincter pylorique serait donc absolument inutile.

L'on ne pourrait d'ailleurs expliquer, avec les planches de Sappey

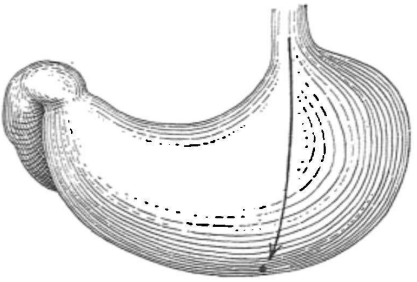

Fig. 228. — Estomac dans la situation où le représentaient les auteurs classiques en 1895.

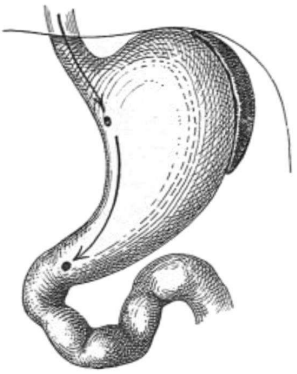

Fig. 229. — Estomac à l'état de vacuité; trajet réel d'un liquide caustique absorbé par mégarde.

et de la plupart des autres classiques, les cicatrices du pylore consécutives à l'ingestion de substances caustiques. Ces substances devraient perforer l'estomac au point le plus déclive, vers le milieu de la grande

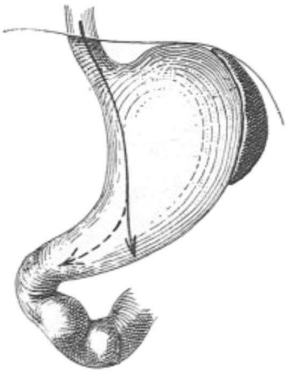

Fig. 230. — Estomac vide.

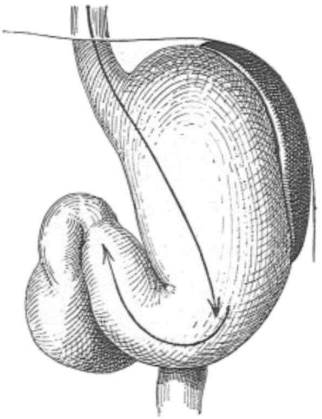

Fig. 231. — Estomac à demi rempli.

La première flèche indique le point où est perçu le premier contact d'une boisson glacée.

courbure (fig. 228). Bien au contraire, les liquides corrosifs, en excitant brutalement la contractilité réflexe de l'estomac, le réduisent à ses dimensions minima. Le viscère devient à peu près vertical, et le caustique se porte au contact du pylore, qui se ferme avec énergie

(fig. 229). Il est d'ailleurs aisé de suivre sur soi-même le trajet des boissons très chaudes ou très froides, et le lecteur percevra aisément, aussitôt après l'ingestion d'une boisson glacée, un point douloureux à gauche de la ligne médiane, au niveau du cartilage de la neuvième côte ou un peu plus bas, c'est-à-dire au niveau de l'antre du pylore (fig. 230 et 231).

Il est aujourd'hui démontré que la motilité de l'estomac est loin d'être celle du gésier musculeux des oiseaux granivores. L'estomac présente au cours de la digestion de simples mouvements vermiculaires analogues aux mouvements des autres portions du tube intestinal.

Ces mouvements facilitent le mélange des sucs digestifs et des ingesta pendant leur élaboration.

B. — SÉJOUR DES ALIMENTS DANS L'ESTOMAC

On a observé, dans divers cas de fistule duodénale, chez l'homme, que le séjour des aliments dans l'estomac variait suivant leur nature : les liquides en général, et même le lait, ont été constatés au niveau d'une fistule duodénale peu de temps après l'ingestion.

D'après les mêmes auteurs, les aliments solides tels que le pain, la viande, peuvent se montrer à l'orifice cutané au bout de quinze à trente minutes quand la quantité ingérée est minime (Busch, cité par Beaunis, p. 731). Busch a constaté au contraire sur le même sujet qu'après un repas abondant l'estomac ne se vidait complètement qu'au bout de trois ou quatre heures.

Après le repas du soir, le séjour des ingesta était encore plus prolongé, et une partie des aliments ne sortait par la fistule que le lendemain matin.

Ce retard de l'évacuation de l'estomac, quand le sujet est couché sur un plan horizontal, se trouve en parfaite concordance avec nos descriptions anatomiques ; en effet le simple décubitus dorsal modifie la situation du pylore. Dans le décubitus dorsal le pylore, situé au-devant de la première vertèbre lombaire, se trouve sur un plan notablement plus élevé que la face postérieure de l'estomac, qui repose, dans l'hypocondre gauche, sur le rein et sur la paroi abdominale postérieure.

Quand l'estomac est sain et lorsque le sujet est dans la station verticale, le pylore occupe au contraire, dans le cas de réplétion physio-

logique, une situation déclive, car le cul-de-sac pré-pylorique descend au plus à 5 ou 6 centimètres plus bas. La plus grande partie des ingesta peut donc être évacuée, dès que le sphincter s'entr'ouvre, sous l'influence des lois de la pesanteur. L'action des fibres musculaires de

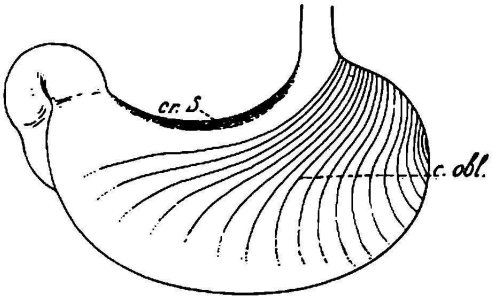

Fig. 232. — Fibres musculaires de la cravate de Suisse et fibres musculaires obliques de l'estomac d'après Kuss et Duval.

l'estomac n'est sérieusement mise en jeu que s'il y a distension passive de l'antre pylorique. Au moment où le pylore s'entr'ouvre, c'est-à-dire quand le contenu de l'estomac est suffisamment élaboré pour être admis dans l'intestin grêle, les couches musculaires longitudinale et oblique de l'estomac et, particulièrement pour la couche longitudinale, le fais-

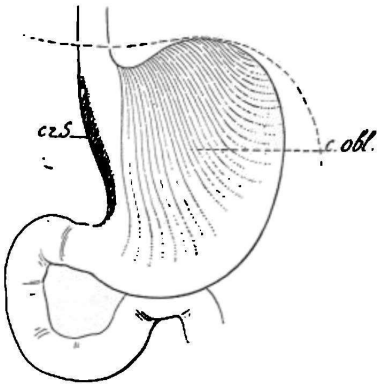

Fig. 233. — Disposition des mêmes plans musculaires, l'estomac étant dessiné dans sa situation véritable (Doyen).

ceau dénommé « Cravate de Suisse », entrent en jeu. Ces fibres musculaires concourent au redressement de la petite courbure et à l'élévation de l'antre du pylore. Cette action de la cravate de Suisse et de la couche musculeuse oblique ou profonde de l'estomac a été jusqu'ici méconnue par suite de l'erreur commune, d'envisager l'estomac

comme ayant son grand axe transversal et dirigé d'un hypocondre à l'autre (fig. 232). Il nous suffira, pour comprendre le rôle de ces fibres musculaires, de figurer l'estomac dans sa situation véritable et déplacer verticalement la figure de Kuss et Duval en rétablissant dans leur forme et leur direction l'œsophage et le pylore (fig. 233). Les fibres musculaires de la cravate de Suisse, disposées le long de la petite courbure, et les fibres obliques, qui décrivent parallèlement à ces dernières une parabole à cheval par sa concavité sur la terminaison du bord gauche de l'œsophage et sur l'origine du grand cul-de-sac de l'estomac concourent au même but. Elles ont pour effet, le cardia pouvant

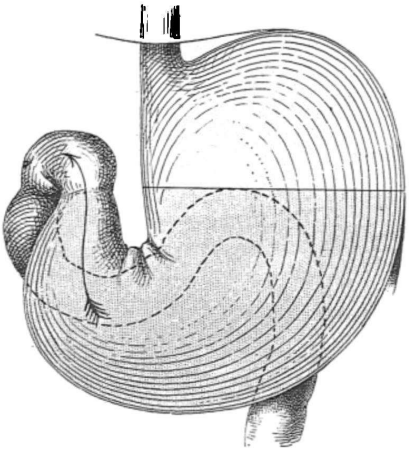

Fig. 234. — Distension des fibres musculaires longitudinales et circulaires de l'estomac dans la dilatation chronique.

être considéré comme un point fixe, de redresser la petite courbure et d'élever l'antre pré-pylorique ou petit cul-de-sac.

La distension permanente ou dilatation de l'estomac est caractérisée par la distension permanente de l'antre du pylore et l'insuffisance des tuniques musculaires. C'est alors que se produit à un haut degré la stagnation des aliments, qui séjournent dans le cul-de-sac pré-pylorique, et ne s'en écoulent plus que par regorgement. Le pylore, dont l'axe est devenu ascendant et presque vertical, se trouve en effet situé dans ces cas à 10 ou 15 centimètres au-dessus du point le plus déclive du viscère dilaté (fig. 234), de telle sorte qu'il n'admet les matières mal élaborées qui remplissent l'estomac qu'à la manière d'un trop plein. Ce sont ces estomacs, qui ne se vident jamais complètement malgré la perméabilité du pylore, constatée maintes fois à l'autopsie, dont on a cru devoir attribuer la dilatation à la seule « atonie musculaire ».

La connaissance des rapports normaux de l'estomac et du pylore réduira à des cas exceptionnels cette théorie toute spéculative de la dilatation primitive de l'estomac.

Nous avons vu plus haut que Cook (1854) et Bush (1858) ont constaté le passage rapide au delà du pylore des liquides ingérés, qui pénétreraient ainsi dans l'intestin sans être modifiés par le suc gastrique (les sujets en observation étaient atteints de fistule duodénale).

Certains physiologistes, comme Beaunis, admettent au contraire que l'estomac se vide de deux façons : 1° par absorption des peptones à mesure qu'elles se produisent; 2° par le passage du chyme dans le duodénum, passage qui, selon cet auteur, se fait par petites masses successives, et de plus en plus copieuses à mesure que la digestion avance, jusqu'à ce que tout le contenu de l'estomac ait pénétré dans l'intestin.

Richet a constaté, de son côté, que le chyme passait en bloc dans l'intestin et que l'estomac ne mettait guère plus d'un quart d'heure à se vider complètement (Beaunis, p. 732). Beaumont, Schmidt, Busch, Ewald et Boas admettent, comme Beaunis, que les aliments passent par le pylore à mesure qu'ils se trouvent liquéfiés, cette évacuation commençant dix minutes environ après leur arrivée dans l'estomac et celui-ci se vidant par intervalles. Rossbach et Herzen ont au contraire observé sur le chien, comme Richet sur l'opéré de Verneuil, le passage du chyme en masse, et seulement à la fin de la digestion stomacale.

Le pylore est normalement fermé, tandis que l'incontinence pylorique est l'exception : l'incontinence du pylore ne saurait d'ailleurs présenter en pathologie aucune importance, puisque, d'après les observations de Novaro, de Carle et les nôtres, c'est par la suppression du sphincter pylorique que l'on détermine la guérison des dyspepsies graves.

Toutefois l'eau pure et les infusions aqueuses ne sont pas longtemps retenues dans l'estomac vide, de même que la plupart des médicaments.

Au moment des repas, les boissons se mêlent aux aliments solides, et ils forment avec eux une bouillie compacte. Le tout constitue le chyme, qui passe dans l'intestin lorsqu'il est suffisamment élaboré.

Aussi l'ingestion, répétée toutes les demi-heures, au cours de la digestion, d'un demi ou d'un verre d'eau froide, est-elle le meilleur moyen de retarder presque indéfiniment l'évacuation de l'estomac.

A chaque ingestion d'eau froide, le pylore, qui est prêt à s'entr'ouvrir si la digestion est vers sa fin, se referme avec énergie, et les aliments,

seraient-ils presque complètement élaborés, se trouvent retenus dans l'estomac, tant que le liquide n'est pas incorporé à la totalité du chyme. Au contraire, en prenant d'un seul trait, quelque temps après le repas, une très petite quantité d'une infusion bien chaude, on réussit à activer la digestion stomacale.

On peut observer sur soi-même, comme l'a fait souvent le docteur Malibran, en s'attachant à percevoir la marche de la digestion stomacale, le moment précis où le pylore s'entr'ouvre pour donner passage au contenu de l'estomac. Il se produit à ce moment un gargouillement pylorique très net et absolument caractéristique. Le pylore, comme nous venons de le signaler, se ferme à l'ingestion même de l'eau pure, pour ne s'ouvrir que lorsque le liquide est prêt à pénétrer dans l'intestin. Si la quantité d'eau est minime, le gargouillement a lieu presque immédiatement. Après un premier déjeuner consistant en une tasse de thé un peu copieuse, on constate souvent que le pylore ne s'ouvre qu'au bout de plusieurs heures et en plusieurs temps, qui se succèdent à quelques minutes d'intervalle (Malibran).

C. — SE PRODUIT-IL DANS L'ESTOMAC DES PHÉNOMÈNES D'ABSORPTION?

La muqueuse gastrique est-elle susceptible, comme le prétend Beaunis, de participer à l'absorption des liquides et des peptones?

Beaunis admet en effet la résorption par la muqueuse de l'estomac, à mesure qu'elles sont produites, des peptones complètement élaborées.

Il accorde donc à l'estomac des propriétés absorbantes supérieures à celles du gros intestin, où les liquides et les substances solubles non albuminoïdes sont seules parfaitement absorbées, tandis que les peptones du commerce, même à l'état d'extrême dilution, ne peuvent franchir l'épithélium et se putréfient sur place, déterminant à la fois des selles fétides et une vive irritation de la muqueuse rectale.

L'opinion de Beaunis et de quelques autres physiologistes, que la muqueuse stomacale de l'homme absorbe les albuminoïdes, est absolument erronée.

La pathologie de l'homme nous fournit à cet égard des données indiscutables, qui ont été confirmées par les expériences de plusieurs auteurs sur les animaux.

Un malade est-il atteint de rétrécissement du pylore, cancer

annulaire ou cicatrice, sans altération appréciable de la muqueuse gastrique, le dépérissement est assez lent tant que les liquides peuvent franchir le point sténosé; le malade maigrit et perd ses forces; l'alimentation est simplement insuffisante.

Le pylore devient-il imperméable aux liquides, le malade éprouve immédiatement les angoisses de la soif, qu'il ignorait jusqu'alors; les tissus se dessèchent, la peau se ride, et si l'on ne vient à conjurer les accidents suraigus par de nombreux lavements aqueux, la mort survient en moins de huit jours. Nous avons observé ces phénomènes, quel que soit le degré de dilatation de l'estomac, chez certains malades qui pouvaient conserver pendant 12 ou 24 heures la quantité énorme de 3 à 5 litres d'eau ou d'autres liquides, sans réussir à calmer leur soif dévorante. Les opiacés eux-mêmes n'agissent plus, la muqueuse gastrique ne permettant pas leur absorption.

Les prétendus phénomènes d'absorption stomacale de Beaunis ne sont donc d'aucun intérêt, puisqu'on voit souffrir de la soif des malades au pylore rétréci, quand leur estomac contient plusieurs litres d'eau.

L'estomac de l'homme est comparable, au point de vue de l'absorption, à l'estomac du cheval. Cet animal, d'après les célèbres expériences de Colin, se montre absolument réfractaire, après la ligature du pylore, à l'action d'une dose considérable de strychnine introduite dans l'estomac, tandis que les phénomènes d'empoisonnement se manifestent immédiatement après l'enlèvement de la ligature.

D'après certains auteurs, l'estomac des herbivores seuls serait privé du pouvoir d'absorption, et la muqueuse gastrique des carnivores absorberait pendant toute la digestion, comme le prétend Beaunis, l'eau, les sels et les peptones. Cette opinion toute théorique n'est basée sur aucune constatation physiologique.

Gley et Langlois (*Dict. Encycl. Soc. méd.*, t. XXXVI, p. 122) ont observé au contraire, dès 1888, que l'estomac du chien n'absorbait aucunement les liquides. De nouvelles expériences ont été entreprises sur ce sujet en 1893, par Gley et Rondeau, sur des chiens porteurs d'une fistule duodénale. Le duodénum étant fixé sur une canule extérieure, les chiens en expérience souffraient d'une soif extrême et ils buvaient à chaque instant sans pouvoir se désaltérer, quelle que fût la durée du séjour de l'eau dans l'estomac. Le liquide s'écoulait en effet en totalité au dehors par le canal duodénal (C. R. *Soc. Biol.*, 13 nov. 1893). Mering a communiqué des faits expérimentaux identiques au 12e Congrès allemand de médecine interne (Wiesbaden, in *Semaine méd.*, 19 avril 1893, p. 191).

Si l'estomac des carnivores n'absorbe pas l'eau pure, à plus forte raison ne saurait-il absorber les peptones.

D. — ACTION DE LA BILE SUR LA DIGESTION STOMACALE

Un dernier point nous reste à déterminer : est-il vrai, comme le prétend Beaunis, que la pénétration de la bile dans l'estomac arrête immédiatement la digestion des albuminoïdes?

Dastre (1880-1883) a démontré que l'introduction dans l'estomac du chien, au moyen d'une sonde œsophagienne ou par la canule gastrique, d'une certaine quantité de bile de bœuf (50 à 300 grammes), ne déterminait chez l'animal aucun malaise : cette introduction de bile a été faite avant le repas, après le repas et à des périodes variables de la digestion. L'appétit a paru augmenté; les fortes doses n'ont produit qu'un effet purgatif.

La constatation, faite par la plupart des observateurs, que les albuminoïdes sont loin d'être complètement transformés dans l'estomac, et que bien des substances ne font que le traverser pour n'être véritablement digérées que dans l'intestin, confirme cette opinion que les albuminoïdes peuvent être parfaitement élaborés dans l'estomac comme dans l'intestin grêle en présence de la bile.

Il est au contraire probable que l'action du suc gastrique se continue dans l'intestin grêle et le docteur Frémont a observé, chez des malades atteints de torpidité hépatique, que l'ingestion vers la fin du repas, dans le but d'exciter la sécrétion du foie, d'une certaine quantité de bile de bœuf, améliorait, au lieu de l'entraver, la digestion stomacale.

Les chiens atteints de fistule biliaire dépérissent si on recueille la totalité de la bile excrétée. C'est ainsi qu'un chien, auquel Frémont, dans ses expériences de physiologie pathologique, avait fait une fistule biliaire, se mit à maigrir et présenta un poil sec et cassant tant que l'on prit soin de recueillir par la fistule la totalité de la bile sécrétée.

Dans l'intervalle des expériences, ce chien redevenait gras et bien portant, et son poil reprenait l'aspect normal, parce qu'il léchait presque constamment sa fistule et avalait la bile par instinct, au fur et à mesure de sa production.

Loin d'admettre, comme l'a prétendu Leven, que l'estomac ne possède aucune action digestive réelle, et que son rôle se réduit à des phénomènes mécaniques et préparatoires de dissolution et de dissocia-

tion, nous pensons au contraire que les sucs de l'estomac demeurent actifs dans l'intestin grêle. L'expérience de Dastre concorde d'ailleurs avec les phénomènes que nous avons observés sur les sujets dont nous avons supprimé le pylore, et chez lesquels, bien que les aliments ne séjournent plus dans l'estomac, la digestion des albuminoïdes se fait beaucoup mieux qu'avant l'opération. S'il était prouvé que le suc gastrique est absolument inactif dans l'intestin, il faudrait outrepasser l'opinion de Leven, et arriver à cette déduction absurde que l'estomac est un viscère inutile.

Czerny en 1878, puis Carvallo et Pachon en 1893 (*Soc. Biol.*, 25 nov., p. 929), ont cru démontrer que la digestion et la nutrition peuvent s'opérer d'une façon satisfaisante chez le chien privé d'estomac.

L'animal opéré par Carvallo et Pachon fut d'abord nourri de lait. La digestion du lait se montra très imparfaite; l'animal vomissait alors tout aliment solide. Trois semaines après l'opération, on lui donna de la bouillie. Le poids, qui était descendu de 10 kgr. 100 (jour de l'opération) à 8 kgr. 600, remonta en quatre semaines à 9 kgr. A partir de la septième semaine, on put donner une alimentation solide : des soupes composées de viande hachée et de pain. L'animal mangeait lentement, et il mâchait les morceaux de viande d'un certain volume, au lieu de les avaler gloutonnement.

La digestion de la viande cuite était parfaite : la viande crue, même hachée, au contraire, n'était pas assimilée. Il en était de même des tendons et aponévroses qui, chez un chien témoin, sont bien digérés.

Il est impossible, selon nous, de conclure, d'après cette observation, que la digestion peut être parfaite sans estomac, et nos résultats thérapeutiques nous inclinent à pencher vers cette hypothèse que, chez nos opérés, les sucs de l'estomac continuent dans l'intestin l'action qu'ils n'ont pu terminer dans le réservoir gastrique, largement anastomosé avec le jéjunum.

E. — ROLE DU DUODÉNUM

Quelle est la physiologie du duodénum? Son rôle est-il de remplir la simple fonction d'un canal intermédiaire, où le chyme vient se neutraliser par le mélange du suc des glandes de Brunner, avant de subir l'action du suc pancréatique et de la bile?

Les notions anatomiques nouvelles que nous possédons sur la configuration et la fixité de l'anneau duodénal nous semblent comporter

des phénomènes mécaniques d'une certaine importance. N'avons-nous pas vu que, chez la plupart des sujets, le cercle gastro-duodénal est complet, et que le muscle de Treitz et l'origine du jéjunum se trouvent parfois situés plus haut que le pylore?

L'origine du duodénum jouissant d'une certaine mobilité, tandis que sa terminaison est étroitement fixée sur le côté gauche de la deuxième ou de la première vertèbre lombaire, la déclivité du pylore par rapport au point fixe où se trouve l'origine du jéjunum s'accentue chaque fois, et le cas n'est pas rare, où il y a prolapsus du pylore. Si l'on considère, en outre, que le calibre du duodénum est plus large que celui du jéjunum, et que le ligament cellulo-musculaire de Treitz détermine un étranglement notable de l'intestin grêle, nous reconnaîtrons que, dans la station debout, la première anse du jéjunum, concave inférieurement, joue vis-à-vis du duodénum le rôle d'un siphon.

Le pylore est-il situé plus bas que l'origine du jéjunum, ou pathologiquement abaissé, ainsi que l'antre pré-pylorique, la bile viendra au contact du pylore et aura une certaine tendance à pénétrer dans l'estomac avant que le siphon duodéno-jéjunal ne soit amorcé. Ces courbures multiples sont d'ailleurs très défavorables à la libre évacuation du contenu de l'estomac dans l'intestin.

Il est vraisemblable, comme on l'a déjà prétendu, avant que l'on ait découvert la 4e portion du duodénum et le ligament de Treitz, que l'arrivée rapide de la bile dans le duodénum à la fin de la digestion stomacale amorce le siphon duodéno-jéjunal et favorise ainsi l'évacuation de l'estomac. L'origine du jéjunum est-elle située plus haut que le pylore, la bile tendra à franchir ce dernier et à pénétrer dans l'estomac avant de pénétrer au delà du ligament de Treitz.

Ces particularités anatomiques expliquent la présence fréquente dans l'estomac d'une petite quantité de bile et de suc pancréatique (Debove, Lavage de l'estomac, p. 39).

La distension de l'anse duodénale s'observe en cas de rétrécissement de l'origine du jéjunum; le duodénum est, en pareil cas, susceptible de se dilater au point de contenir plus d'un litre de liquide bilieux. On perçoit alors à l'examen à droite de la ligne médiane et au voisinage de l'ombilic un bruit hydro-aérique et un clapotement identiques à ceux qui se produisent dans la dilatation de l'estomac.

Nous avons constaté ces phénomènes sur le vivant et nous en avons vérifié le siège au cours d'une laparotomie.

Il est donc bien démontré que, en cas d'intégrité et de perméa-

bilité parfaite du pylore, la stagnation des aliments dans l'estomac peut être occasionnée par un fonctionnement défectueux de l'anse duodénale. Et si nous exceptons les cas d'ailleurs fort contestables où, selon Debove, l'absence ou la présence habituelle dans l'estomac de bile et

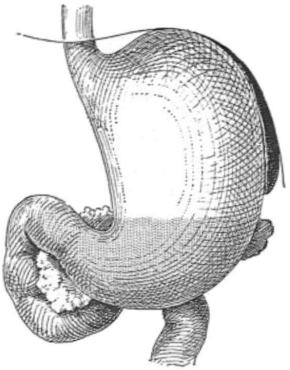

Fig. 235. — Calibre normal du duodénum au moment de l'évacuation du contenu de l'estomac.

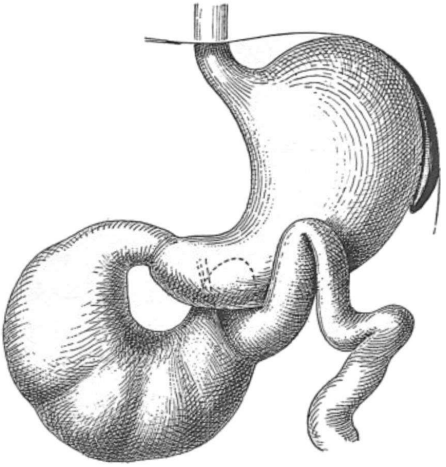

Fig. 236. — Distension considérable du duodénum par adhérence et coudure brusque de l'origine du jéjunum.

de suc pancréatique coïncident avec des signes d'obstruction manifeste et sont une présomption de sténose pylorique ou duodénale, les symptômes de dilatation stomacale diffèrent peu, que le rétrécissement siège au niveau du pylore ou de la première portion du duodénum, ou bien entre l'ampoule de Vater et l'origine du jéjunum.

PATHOLOGIE

LE SPASME DU PYLORE. — SON ROLE DANS LES AFFECTIONS CHRONIQUES DE L'ESTOMAC

Un phénomène entre tous domine la pathologie de l'estomac : c'est l'évacuation de son contenu.

Si nous exceptons en effet les affections aiguës de l'estomac et tout particulièrement l'embarras gastrique fébrile et les gastrites aiguës, pour ne nous attacher qu'à l'étude des affections chroniques, depuis la dyspepsie jusqu'au cancer, nous sommes frappés de l'importance étiologique du pylore et de l'anneau duodénal.

La digestion normale s'accompagne d'une sensation générale de bien-être, qui fait suite à la satisfaction de la faim.

On donne le nom de dyspepsie à un état maladif caractérisé physiologiquement par une perturbation de phénomènes digestifs, et symptomatologiquement par des sensations pénibles ou douloureuses d'intensité véritable, qui retentissent plus ou moins sur l'état général.

I. — DYSPEPSIE

La dyspepsie stomacale est la mieux caractérisée comme aussi la mieux étudiée : le plus souvent d'ailleurs les troubles digestifs intestinaux lui sont secondaires et se montrent justiciables de la même thérapeutique : la lientérie, ou évacuation alvine des matières alimentaires incomplètement digérées, a en effet disparu après une de nos opérations sur le pylore, bien qu'on considère en général ce symptôme comme un des signes les plus précis de dyspepsie intestinale.

L'étude des dyspepsies n'est entrée dans une voie réellement scientifique qu'avec la pratique de l'examen du contenu stomacal, imaginé par Leube dès 1879. Il n'est pas sans intérêt de rappeler que cette même année est précisément l'époque du premier cas connu de résection du pylore, dû à l'initiative de Péan.

Cette date de 1879 marquera donc désormais aussi bien en médecine qu'en chirurgie le premier stade de la période moderne et vraiment rationnelle où vient d'entrer la thérapeutique des affections de l'estomac.

Le mot dyspepsie veut dire : digestion pénible. Il comporte également la notion d'une affection durable et chronique, et personne ne songerait à donner le nom de dyspepsie aux troubles digestifs momentanés qui peuvent se produire à la suite d'un repas copieux ou de l'ingestion accidentelle d'aliments irritants.

Ces excès alimentaires passagers constituent l'indigestion : les mêmes excès fréquemment répétés aboutissent à la dyspepsie.

Les phénomènes dyspeptiques sont si communs, les sensations subjectives de la dyspepsie sont si variées, que l'on a multiplié tout artificiellement, et sans profit pour la thérapeutique, les formes cliniques de cette affection. Les uns ont basé leur classification sur la prédominance des phénomènes nervo-moteurs; les autres, sur la viciation du chimisme gastrique.

On a tenté sans grand succès, par l'analyse du contenu de l'estomac, le matin à jeun, et par l'administration de « repas d'épreuve »,

extraits au bout d'une heure, de déterminer les indications thérapeutiques spéciales à chaque cas.

Exploration de l'estomac.

L'exploration de l'estomac est basée sur la pratique du cathétérisme stomacal. Kussmaul, le premier, en 1867, fit entrer le lavage méthodique de l'estomac dans la thérapeutique courante de la dilatation gastrique; il fut suivi dans cette voie par Leven. Ce dernier introduisit en France la pompe de Kussmaul, qui fut bientôt remplacée par un simple tube de caoutchouc rouge.

Ewald, à son tour, assistant loin de tout secours aux premiers accidents d'un empoisonnement, eut l'idée d'employer pour le lavage de l'estomac un simple tuyau à gaz en caoutchouc souple. On construisit dès lors des sondes œsophagiennes souples, que l'on guidait à l'aide d'un mandrin.

La sonde molle la plus connue en France est le tube de Faucher, que le malade devait déglutir. Faucher démontra un des premiers les avantages de cette méthode pour le lavage de l'estomac, et vulgarisa l'emploi du gavage dans l'anorexie rebelle et dans les états cachectiques (1881). Les travaux de Faucher eurent en France un grand retentissement. Le tube de Faucher est assez ferme pour que le canal n'en soit pas affaissé par suite des inflexions qu'il subit. Sa surface est lisse. Un trait circulaire, fait à 50 centimètres de l'extrémité, indique l'endroit du tube qui doit correspondre à l'orifice buccal, lorsque l'extrémité a franchi le cardia.

DILATATION DE L'ESTOMAC

J'ai démontré en 1895 que la dilatation de l'estomac, survenant sans rétrécissement fibreux ni cancéreux du pylore, était la conséquence d'une contracture spasmodique du sphincter pylorique. La dilatation survient aussi bien chez les anachlorhydriques que chez les malades atteints d'hyperacidité gastrique.

L'hyperchlorhydrie est généralement rebelle. Les malades, nerveux et irritables, sont tourmentés par l'insomnie et ils se fatiguent aisément.

Les crises se rapprochent et ces malheureux, épuisés par suite des douleurs gastralgiques et de l'inanition, tombent dans un état de cachexie des plus graves. Les hyperchlorhydriques guérissent difficilement. A la longue, la digestion intestinale s'altère à son tour; l'assi-

milation devient insuffisante et l'affaiblissement devient tel que la maladie peut en imposer pour un cancer de l'estomac.

C'est avec l'hyperchlorhydrie que l'on voit le plus souvent coïncider la dilatation de l'estomac. La plupart des soi-disant dilatés par suite d'une « insuffisance de tonicité des fibres musculaires lisses » sont au contraire des hyperchlorhydriques, et c'est par une erreur d'interprétation qu'on a décrit ces dilatations comme étant d'origine paralytique. Ces estomacs, si distendus qu'ils soient, se contractent en effet avec la plus grande énergie dès qu'ils peuvent évacuer leur contenu, soit sous l'influence d'une excitation électrique, soit sous la simple pression de la main.

La cause primitive de ces dilatations est purement mécanique : l'estomac se dilate parce qu'il y a un obstacle à l'écoulement du chyme et cet obstacle, c'est la contracture du pylore, contracture qu'exagère encore, par voie réflexe, l'hyperacidité gastrique. Il n'y a donc pas alors à proprement parler « dilatation essentielle de l'estomac », terme dont on a trop abusé sans en bien comprendre la valeur, mais simple distension gastrique, entretenue par la contracture permanente du pylore.

L'hyperchlorhydrie n'est grave par elle-même que parce qu'elle est un des signes précurseurs du cancer de l'estomac. On l'observe aussi dans les cas de cancers gastriques très anciens compliqués de dilatation habituelle; or, on sait que les vieux ulcères de l'estomac sont fréquemment le point de départ de la dégénérescence cancéreuse. Le microbe du cancer, auquel les cellules saines et intactes ne sont guère accessibles, pénètre au contraire très facilement dans les cellules altérées par une inflammation chronique; ces cellules vivent désormais en symbiose avec le microbe pathogène, et elles se multiplient, constituant désormais des cellules cancéreuses.

RAPPORTS DE L'ESTOMAC ET DU CÔLON TRANSVERSE

La disposition du côlon transverse varie à l'infini, et c'est à tort que certains médecins ont échafaudé des théories spéculatives sur les « ptoses » intestinales.

Les inventeurs de la ptose du côlon transverse ignoraient les rapports réels de cette partie du gros intestin et, de plus, ils ne savaient pas explorer l'abdomen. Beaucoup d'entre eux, notamment, ont ajouté, dans leurs descriptions, la sonorité du côlon transverse et celle de l'estomac. Le moyen le meilleur de ne pas commettre cette erreur

est de faire boire au malade, après une première exploration, un ou deux verres d'eau de Seltz très gazeuse.

On complète aujourd'hui le palper et la percussion par la radio-

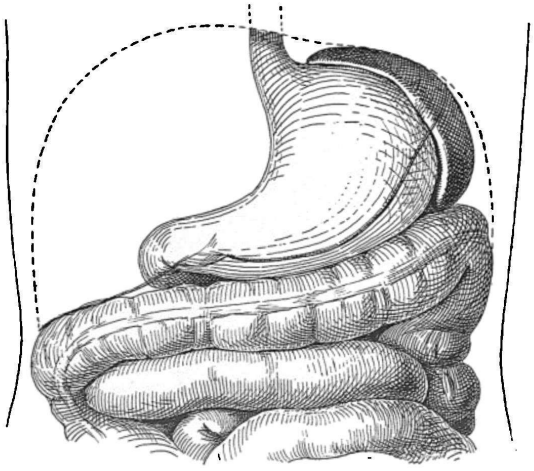

Fig. 237. — Rapports du côlon transverse à la naissance.

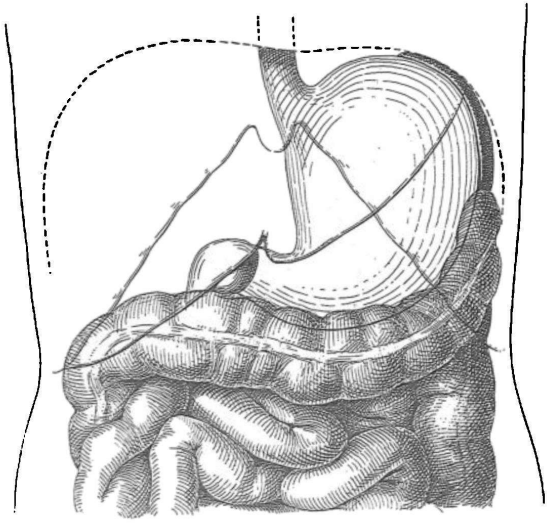

Fig. 238. — Rapports du côlon transverse à l'âge adulte.

scopie et par la radiographie après absorption d'un lait de bismuth composé de la façon suivante :

Nitrate de bismuth	4	grammes.
Sirop de gomme	40	—
Lait	100	—

Revenons aux rapports de l'estomac et du côlon transverse. Le côlon transverse mérite à la rigueur cette dénomination chez l'enfant

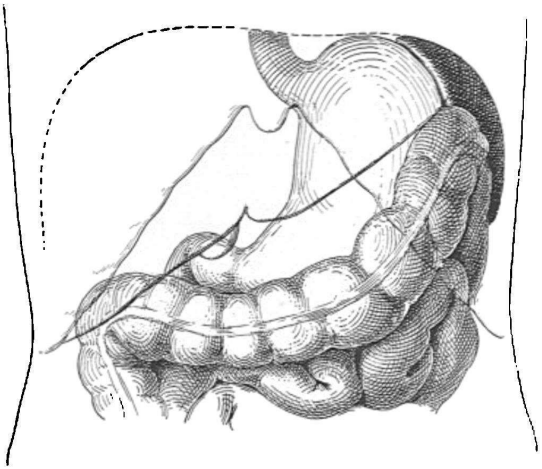

Fig. 239. — Disposition exceptionnelle de l'angle splénique du côlon transverse.

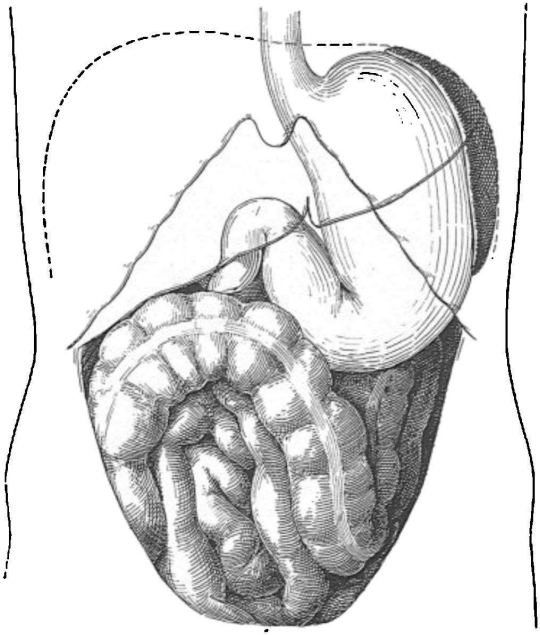

Fig. 240. — La partie moyenne du côlon transverse descend en forme de V au-dessous de l'ombilic pendant l'état de réplétion de l'estomac.

en bas âge et chez l'adolescent, car il est presque horizontal (fig. 237). Sa direction devient petit à petit ascendante de droite à gauche,

de la vésicule biliaire au pôle inférieur de la rate (fig. 237). Quelquefois, chez l'adulte, l'angle liénique du côlon est en rapport avec le bord antérieur de cet organe (fig. 239).

Nous verrons plus loin que notre méthode récente de fixation et de section des sujets anatomiques en coupes sériées et orientées nous a permis de découvrir deux segments coliques non encore décrits, le côlon latéral postéro-antérieur droit et le côlon latéral antéro-postérieur gauche.

Il est bien rare que le côlon transverse demeure chez l'adulte à peu près horizontal. A mesure que le cul-de-sac pylorique de l'estomac se dilate, la partie moyenne du côlon transverse descend au-dessous de l'ombilic, en formant un V très accentué (fig. 240).

L'estomac, lorsqu'il se dilate, subit les lois de la pesanteur, et l'on observe la distension mécanique de l'antre pré-pylorique, réceptacle habituel des aliments, qui ne viennent qu'exceptionnellement au contact du cul-de-sac supérieur, exclusivement occupé par les gaz.

On admet l'existence de la dilatation chaque fois que l'on peut percevoir le clapotage le matin à jeun, au-dessous du milieu d'une ligne allant de l'ombilic au rebord des fausses côtes gauches. Si l'on ne perçoit pas les limites inférieures de l'estomac à un premier examen, il est nécessaire de faire ingérer au patient un verre d'eau de Seltz, afin de mieux déterminer la situation de l'antre du pylore. Quand il y a dilatation réelle de l'estomac, on observe des fermentations anormales et corollairement une série de manifestations pathologiques, ainsi qu'un ensemble de phénomènes morbides qui ont pour conséquence une auto-intoxication.

La dilatation de l'estomac est souvent occasionnée par une contracture habituelle du pylore.

La distension permanente de l'estomac a pour cause exclusive la stagnation des aliments. Le mécanisme en est des plus simples : nous avons vu que le pylore ne s'entr'ouvre que lorsque les aliments sont suffisamment élaborés. Toute viciation durable du chimisme gastrique, toute lésion de la muqueuse telle que l'ulcère, aura donc pour conséquence forcée la contraction réflexe du pylore, c'est-à-dire la prolongation du séjour des aliments dans l'estomac, et, par suite, la dilatation du viscère.

La dilatation simple de l'estomac, sans lésion pylorique, peut être ainsi la conséquence d'une surcharge alimentaire habituelle et survenir à la longue chez les « gros mangeurs ». On l'observe aussi

chez les sujets affaiblis, dont les muscles lisses manquent de tonicité et ne peuvent plus lutter avec persistance contre la contracture habituelle du sphincter pylorique. En effet, tant que la musculature de l'estomac demeure intacte et puissante, comme on l'observe chez les diabétiques, qui, presque toujours, sont de gros mangeurs, l'estomac est susceptible de se distendre pendant la digestion, pour reprendre, après l'évacuation de son contenu, des dimensions plus restreintes. Ces « grands estomacs », qu'on ne saurait confondre avec des « estomacs dilatés », fonctionnent d'habitude fort bien et sans que l'on observe la production de symptômes dyspeptiques douloureux ou autres.

Malibran a également démontré combien il était utile de séparer, dans la dilatation de l'estomac, l'atonie simple et l'akinésie (*Union médicale*, février 1890). Certains estomacs, cliniquement dilatés, continuent à se bien vider, tant que la musculature du viscère demeure active. Ces estomacs digèrent bien, et le pylore s'entr'ouvre dès que le chyme est suffisamment élaboré. Survient-il, sous l'influence d'une viciation du chimisme stomacal ou de la présence d'un ulcère rond, une contracture pylorique habituelle, le cul-de-sac pré-pylorique, habituellement distendu, perd la faculté de se contracter (akinésie), et la dilatation s'établit avec ses complications habituelles : stase alimentaire, fermentations organiques, phénomènes douloureux, etc., etc.

L'ingestion le matin à jeun d'alcool ou de vin blanc, qui déterminent à la longue la destruction des glandes à pepsine, l'abus des boissons soit aux repas, soit dans leur intervalle et l'irrégularité des heures des repas sont autant de causes de dyspepsie et mènent tôt ou tard à la dilatation de l'estomac. La contracture réflexe du pylore, excitée par la stagnation dans l'estomac d'une masse alimentaire mal digérée, détermine en effet une distension passagère, puis permanente du viscère, distension d'autant plus marquée qu'à mesure que l'antre pylorique subit les lois de la pesanteur, la direction de l'orifice gastro-duodénal se rapproche de la verticale et s'oppose de plus en plus à l'évacuation aisée des ingesta.

La tunique musculaire, habituellement distendue et forcée, perd la faculté de se contracter (akinésie de Malibran); les glandes à pepsine, épuisées par une sécrétion exagérée, s'atrophient peu à peu, et les symptômes de la gastrite chronique grave ne tardent pas à se manifester. On voit donc que les troubles chimiques dominent la situation et que la dilatation gastrique est secondaire à l'établissement du spasme habituel du pylore.

La douleur qui accompagne la dilatation de l'estomac est due à la

fois à la brûlure de la muqueuse par un suc hyperacide, à la distension des plexus nerveux, et à la contracture réflexe des tuniques musculaires, qui sont en état constant de tonicité. La meilleure preuve clinique de la part qui revient à la contracture des tuniques musculaires dans les phénomènes douloureux de la « dyspepsie flatulente » est le soulagement immédiat qui suit la moindre éructation : l'estomac diminue quelque peu de volume ; le relâchement correspondant de ses couches musculaires fait cesser momentanément leur contracture spasmodique et douloureuse. Survient-il plusieurs éructations successives et copieuses, la douleur disparaît en quelques instants.

Parmi les troubles réflexes observés chez les dilatés, on a signalé les vertiges, les étourdissements, les troubles de la vue, l'amblyopie et, plus rarement, l'hémiopie et la diplopie. Ces symptômes, qui constituent dans leur ensemble le vertige gastrique, ne sont pas, d'après nos observations personnelles, des signes certains de dilatation et ils s'observent également dans les différentes formes de la dyspepsie.

Les douleurs de la maladie de Reichmann sont donc en grande partie sous la dépendance du spasme pylorique. Les malades provoquent le vomissement, sachant qu'ils ne souffriront plus lorsque l'estomac sera vide. De même, nos opérés ne souffrent plus dès que la création d'un orifice gastro-jéjunal privé de sphincter a assuré la libre évacuation du contenu stomacal.

Nous n'insistons pas sur la dilatation symptomatique des rétrécissements cicatriciels ou néoplasiques du pylore ou du duodénum, cette forme étant admise sans conteste. Nous y reviendrons à propos du diagnostic et des indications opératoires.

ULCÈRE DE L'ESTOMAC

Si le spasme du pylore joue un rôle capital dans l'étiologie du vomissement et particulièrement des vomissements incoercibles de la grossesse, des dyspepsies et de la dilatation de l'estomac, quelle ne doit pas être son influence nocive sur les affections plus graves, telles que l'ulcère et le cancer !

L'ulcère simple de l'estomac a été différencié du cancer par Cruveilhier en 1830. Les recherches anatomiques que nous avons poursuivies depuis l'année 1892 jettent un jour nouveau sur l'étiologie de l'ulcère de l'estomac : l'ulcère simple se rencontre 88 fois sur 100 sur la petite courbure, la face postérieure et l'extrémité pylorique, 27 fois

pour 100 sur la petite courbure, 43 fois pour 100 sur la face postérieure et 18 fois pour 100 à l'extrémité pylorique (Debove). La lésion se produit donc presque exclusivement sur les points de la muqueuse gastrique qui se trouvent en contact habituel avec les aliments. Et encore la classification de Debove en ulcères de la face postérieure de la petite courbure et de l'extrémité pylorique d'une part, de la face antérieure de la grande courbure et de l'extrémité cardiaque d'autre part, est-elle basée sur la description anatomique erronée que donnent nos classiques de la situation de l'estomac.

Si l'on divise, comme nous le proposons, l'estomac en deux por-

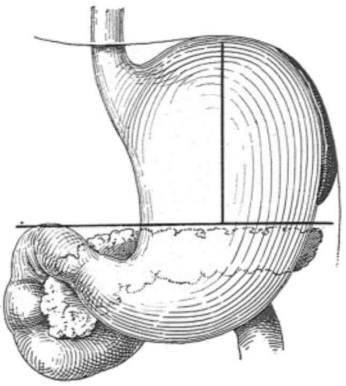

Fig. 241. — L'antre pré-pylorique est limité par une ligne parallèle au bord supérieur du pancréas.

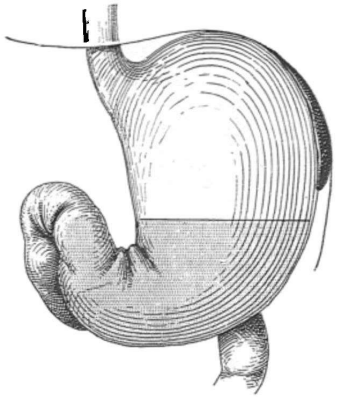

Fig. 242. — Dans l'état de réplétion de l'estomac, l'antre pré-pylorique s'abaisse de 6 à 8 centimètres.

tions séparées dans la station par un plan horizontal qui passe au niveau du bord supérieur du pancréas (fig. 241) et comprenant : la première, le grand cul-de-sac, ou mieux le cul-de-sac supérieur ou diaphragmatique, où viennent se loger les gaz de l'estomac; la deuxième, l'antre du pylore, on reconnaîtra que 95 pour 100 au moins des ulcères siègent sur la petite courbure, dans l'antre du pylore et sur la paroi postérieure de l'organe, c'est-à-dire sur les points de la muqueuse en contact habituel avec les aliments.

En effet, pendant le décubitus dorsal, le chyme vient au contact de la paroi postérieure, située sur un plan plus déclive que le pylore.

La fréquence des ulcères de la petite courbure ressort tout naturellement de nos recherches anatomiques : nous avons vu en effet que la petite courbure, loin d'être à peu près horizontale, comme la figurent les anatomistes, est située tout entière, si l'on en excepte 2 ou 3 centimètres de son extrémité pylorique, à gauche de la ligne

médiane. Sa concavité regarde à droite, tandis que sa convexité reçoit au voisinage du cardia le choc du bol alimentaire. Tout corps anguleux, tout liquide corrosif viendra donc blesser tout d'abord le tiers supérieur de la petite courbure (fig. 244) pour venir aussitôt après, et surtout si l'estomac est en état de vacuité complète, au contact du pylore. C'est ainsi que s'explique la possibilité d'un rétrécissement cicatriciel du pylore, après l'ingestion de liquides caustiques. Si l'estomac avait la forme qu'on lui attribue communément (fig. 243), les liquides corrosifs tomberaient directement, comme nous l'avons démontré à propos de l'anatomie de l'estomac, sur la partie moyenne

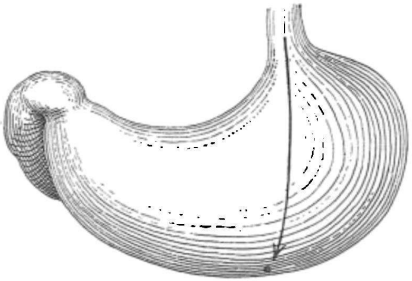

Fig. 243. — Rapports du pylore, du cardia et de la grande courbure de l'estomac d'après une photographie.

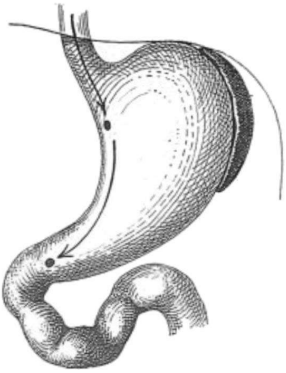

Fig. 244. — Rapports réels du cardia, de la petite courbure de l'estomac et du pylore dans l'état de vacuité de l'estomac. (Doyen.)

de la grande courbure et ils ne pourraient pas atteindre le pylore, situé sur un plan supérieur.

Nous avons vu que, bien au contraire, quand l'estomac est vide et rétracté, et cette rétraction ne peut manquer de se produire lors de l'ingestion d'un liquide irritant, le pylore représente le point le plus déclive; un estomac distendu comme le représente la figure 242 peut ainsi reprendre, par suite de la contraction maximum de ses tuniques musculaires, l'aspect représenté figure 244.

C'est aussi pour cette raison qu'une pièce de 5 francs en argent est facilement évacuée par les selles, et ce sont les coudes du duodénum et tout particulièrement le premier, de même que la direction ascendante de l'axe du pylore, quand l'estomac est dilaté (fig. 242), qui s'opposent au passage dans l'intestin grêle des corps étrangers d'une longueur notable, telle que les « fourchettes », qui ont donné lieu aux belles opérations de Labbé et de quelques autres chirurgiens.

L'aspect de l'ulcère simple est des plus variables : souvent c'est une perte de substance arrondie et taillée à pic, sans lésions de voisinage. Dans un cas terminé par la mort, à la suite d'une perforation, nous avons constaté un orifice de 6 millimètres environ au fond d'une perte de substance ovalaire de la dimension d'une pièce de 50 centimes. Si l'ulcère est de date ancienne, il est rare qu'il n'existe pas des lésions inflammatoires secondaires, et les masses calleuses et indurées sont parfois d'une épaisseur telle qu'il est presque impos-

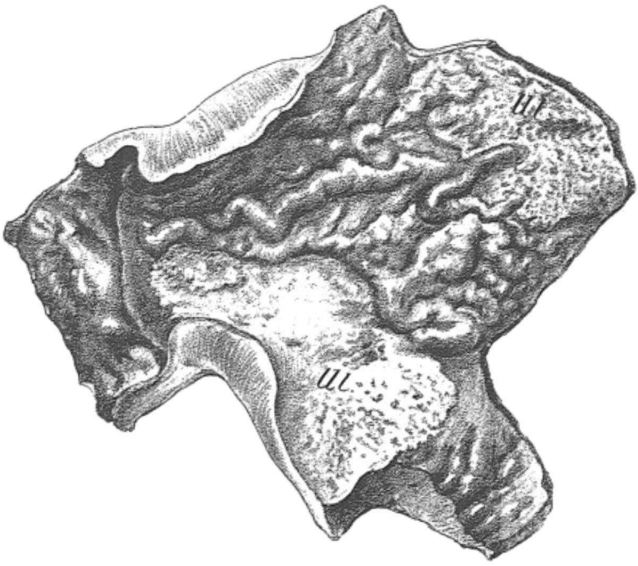

FIG. 245. — Ulcère de l'antre pré-pylorique avec commencement de dégénérescence cancéreuse marginale.

sible, de l'aveu de Billroth lui-même, de faire, *de visu*, le diagnostic entre le cancer et l'ulcère. Nous avons opéré plusieurs de ces cas; deux fois, il s'agissait de lésions pyloriques et duodénales de 8 à 12 centimètres d'étendue, avec adénopathies de voisinage; deux autres fois, de vastes ulcérations calleuses de la petite courbure, ayant chez une malade commencé à perforer la paroi abdominale. Nous verrons que, si le diagnostic clinique entre l'ulcère et le cancer est souvent difficile quand, sans tumeur appréciable, il existe des signes de rétrécissement pylorique, il n'en est pas de même après l'ouverture du ventre, et, contrairement à l'opinion de Billroth, nous n'avons éprouvé que dans un seul cas une difficulté réelle à reconnaître au cours de nos opérations la nature inflammatoire ou néoplasique des lésions.

La coïncidence habituelle de l'ulcère simple avec l'hyperchlorhydrie, sa localisation dans les points du tube digestif en contact habituel avec le suc gastrique, ont fait entrevoir depuis longtemps comme l'un des facteurs étiologiques de l'ulcère rond la digestion des parois de l'estomac. Les analyses chimiques, en démontrant la coïncidence de l'hyperchlorhydrie et de l'ulcère simple, ont corroboré cette théorie. Toutefois, la fréquence de la maladie de Reichmann sans coïncidence d'ulcère permet de croire que l'hyperchlorhydrie n'en est pas la cause occasionnelle, mais que la présence d'un suc gastrique très actif vient simplement s'ajouter dans l'étiologie de l'ulcère rond aux troubles circulatoires et aux lésions traumatiques ou phlegmasiques qui sont généralement invoquées.

Les infarctus microbiens doivent entrer en ligne de compte quand il existe parmi les antécédents des maladies infectieuses. Chantemesse et Widal ont déterminé la production expérimentale d'ulcérations de la muqueuse gastrique en nourrissant des cobayes avec des cultures virulentes de leur bacille de la dysenterie. L'action de ces microbes était plus énergique après l'alcalinisation du contenu de l'estomac. La dilatation de l'estomac paraît également favoriser chez les animaux l'apparition des ulcères d'origine infectieuse.

L'hyperacidité du suc gastrique semble jouer un rôle remarquable dans la persistance des ulcères de l'estomac. Nous devons toutefois réserver ce fait, qu'elle ne doit pas entrer seule en cause, puisque les plaies expérimentales de la muqueuse gastrique, chez les animaux, de même que les opérations faites sur l'estomac de l'homme, sont suivies en général d'une cicatrisation rapide.

Que l'ulcère soit ou non consécutif à l'hyperchlorhydrie ou à une destruction locale de la muqueuse gastrique (traumatisme, embolie, infarctus bactériens), il est bien évident que les alternatives de distension et de vacuité de l'estomac sont la cause principale de la durée de la maladie.

Le spasme du pylore, exagéré par l'irritabilité de la muqueuse ulcérée, vient s'ajouter à l'intolérance de l'estomac. L'étroite zone cicatricielle qui tend à se former dans l'état de repos de l'organe qui se distend lors de l'ingestion des aliments, se déchire pendant les efforts de vomissement, et l'on a peine à concevoir comment certains ulcères peuvent se cicatriser complètement, malgré ces alternatives de vacuité et de distension de l'organe et malgré le contact nocif des sucs digestifs.

La douleur elle-même de l'ulcère est due à l'irritabilité de l'esto-

mac, qui, sous l'influence du spasme pylorique, ne peut évacuer son contenu que par le vomissement.

Les crises gastralgiques disparaissent en effet aussitôt après l'opération, de même que les hématémèses et tous les autres symptômes alarmants.

Ces résultats sont inappréciables, si l'on songe à la gravité de cette affection et à la fréquence des complications les plus imprévues telles que les hémorragies foudroyantes, la péritonite par perforation, l'ouverture de l'estomac dans la plèvre, le péricarde, le ventricule gauche, etc.

La mortalité de l'ulcère de l'estomac traité médicalement atteint en effet le chiffre énorme de 50 p. 100 (Debove); *et ce chiffre est encore bien inférieur à la réalité si l'on considère que, dans un grand nombre de cas, il produit tôt ou tard une dégénérescence cancéreuse des bords de l'ulcère ou de la cicatrice.*

Brinton, Dittrich, Lebert, Haeberlin, Rosenheim, Hauser, Stiénon ont démontré la fréquence de la transformation cancéreuse de l'ulcère simple. Nos observations personnelles de transformation maligne (sarcome, épithélioma cylindrique ou pavimenteux) de tumeurs primitivement bénignes du sein, des ovaires ou de l'utérus, et l'examen histologique de plusieurs des tumeurs pyloriques que nous avons enlevées sur le vivant confirment cette manière de voir.

CANCER DE L'ESTOMAC

Si l'on admet, d'après les constatations anatomiques de plusieurs auteurs, que 4 à 9 p. 100 des cancers de l'estomac se greffent sur un ulcère simple, il est vraisemblable que cette étiologie échappe le plus souvent au clinicien, l'ulcère ayant entièrement fait place, lors de l'autopsie, à la dégénérescence maligne.

Les chiffres de 4 à 9 p. 100 ne se rapportent donc qu'aux cas où le cancer, ayant déterminé une mort précoce ou bien ayant été observé par hasard à l'autopsie d'une affection intercurrente, n'avait encore envahi qu'une petite étendue de la surface ulcérée.

La fréquence des ulcères latents, sans hématémèse et la longue durée des troubles dyspeptiques prémonitoires du cancer de l'estomac permettent d'affirmer qu'en assurant la guérison rapide et durable de l'ulcère on préserverait un grand nombre de malades de l'évolution ultérieure d'un carcinome.

Que le cancer s'inocule sur une surface primitivement ulcérée et fréquemment irritée, comme se développe à la lèvre ou sur la langue

le « cancer des fumeurs », ou qu'il y ait développement interstitiel à la suite d'un apport embolique, en un locus minoris resistentiæ, comme on l'observe dans l'ostéomyélite infectieuse et d'autres maladies, le rôle nocif du pylore est indéniable.

Le spasme habituel du pylore, qui complique et aggrave la dyspepsie, l'ulcère de l'estomac, la dilatation, la gastrite chronique, doit donc être compté parmi les causes les plus évidentes du cancer.

RÉTRÉCISSEMENT DU PYLORE

On vient d'entrevoir dans les chapitres précédents le rôle du pylore dans les affections chroniques de l'estomac; nous étudierons successivement les rétrécissements spasmodiques du pylore et des rétrécissements cicatriciels et néoplasiques.

A. — SPASME INTERMITTENT

Le spasme simple du pylore n'est qu'une exagération de sa fermeture physiologique. La fermeture spasmodique du pylore se produit sous l'influence d'un réflexe nerveux, dont l'origine peut être fort variable (indigestion, vomissements incoercibles de la grossesse, etc.).

Le vomissement est en effet un phénomène inséparable de l'occlusion pylorique. Le spasme du pylore coïncide assez fréquemment avec une susceptibilité exagérée de la muqueuse gastrique, qui devient intolérante vis-à-vis des aliments les plus légers.

La douleur peut être liée directement à une altération des parois de l'estomac. Elle est plus souvent l'expression de la distension du viscère rempli par un liquide hyperacide. Le pylore est encore le coupable, et se contracte avec d'autant plus d'énergie que la douleur est plus vive. Ce spasme réflexe du pylore entre en première ligne, comme nous l'avons vu, dans l'étiologie de l'ulcère simple et de ses complications : hématémèses et perforation; il est la cause de la non-cicatrisation de la plaie, et facilite, par suite de la stagnation des ingesta, l'évolution secondaire du cancer. S'agit-il primitivement d'une simple gastrite catarrhale, le spasme pylorique entre encore en jeu et agit comme cause première de la dilatation dite à tort « essentielle » de l'estomac. L'irritabilité du sphincter pylorique aboutit à une contraction spasmodique du pylore.

B. — RÉTRÉCISSEMENT SPASMODIQUE CONTRACTURE PERMANENTE

Une des causes de contracture du pylore est l'existence au voisinage du sphincter d'une érosion, d'une fissure, capable de déterminer les mêmes phénomènes spasmodiques qu'on observe au niveau d'autres sphincters.

Ces rétrécissements spasmodiques, qu'il ne faut pas confondre avec

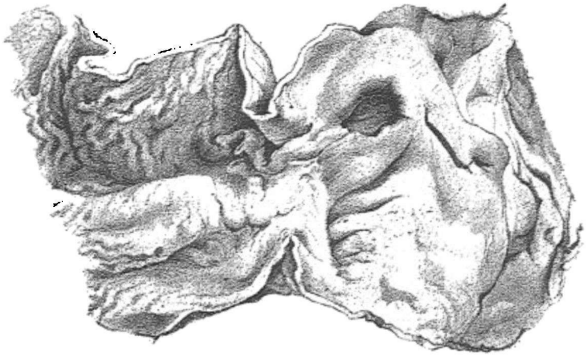

Fig. 246. — Petit ulcère térébrant juxta-pylorique de l'estomac ayant déterminé une sténose fibreuse du pylore.

l'exagération simple de la contraction du pylore telle qu'on l'observe dans la grossesse (vomissements réflexes) et dans certaines dyspepsies, peuvent déterminer l'évolution de symptômes graves et donner l'illusion d'un rétrécissement organique.

Nous allons voir que cette contracture du pylore n'est souvent que le premier stade de l'évolution d'un rétrécissement vrai.

C. — RÉTRÉCISSEMENT FIBREUX

La contracture habituelle du pylore peut être le point de départ d'une véritable sténose fibreuse.

« Le catarrhe localisé à cette région de l'estomac », enseignait Luton de Reims, et les « érosions irritables » de Kussmaul, véritables fissures de la région pylorique, entretiennent tout d'abord une atrésie pylorique

réflexe. Cette sténose par contraction simple peut devenir définitive par suite du dépôt d'éléments plastiques. Il est certain qu'on rencontre parfois des coarctations fibreuses du pylore, tandis que les traces de l'ulcère simple ne se voient que dans le voisinage et à une certaine distance de cet orifice.

Il faut admettre en pareil cas un processus interstitiel sous-muqueux, consécutif à une irritation prolongée et terminé par la transformation fibreuse et rétractile du tissu embryonnaire. C'est ainsi que se produisent les rétrécissements blennorragique de l'urèthre.

Bien des rétrécissements fibreux du pylore, constitués par un étroit

Fig. 247. — Ulcère térébrant du pylore ayant déterminé une sténose complète.

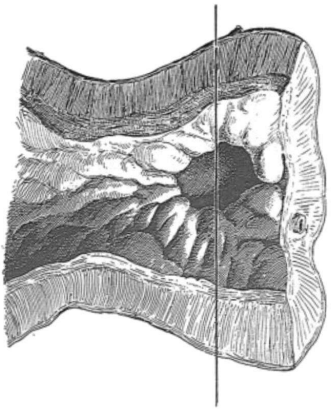

Fig. 248. — Coupe longitudinale de la pièce sur la face opposée à l'ulcération.

Fig. 249. — Coupe verticale de l'ulcère, montrant une artériole sur le point d'être perforée.

anneau cicatriciel, peuvent évoluer ainsi sournoisement et occasionner une issue fatale. Les rétrécissements du pylore n'ont en effet de gravité que par le degré de coarctation de l'orifice.

Une simple bride annulaire, dépendant de la muqueuse seule, et inappréciable à l'aspect extérieur comme au palper direct du pylore, peut déterminer des accidents mortels.

D'autres fois, on remarque sur la surface séreuse du pylore une petite bride blanchâtre, témoignage de l'irritation interstitielle sous-jacente. Nous avons souvent observé des adhérences filamenteuses avec les viscères voisins, partant d'une petite plaque étoilée, fibreuse et indurée.

Enfin les masses calleuses peuvent s'étendre jusque sur la deuxième portion du duodénum au point d'être prises pour un cancer, si l'opérateur n'est pas rompu à l'étude de l'anatomie pathologique de ce

genre de lésions. Il existe en effet assez fréquemment des ganglions hypertrophiés au voisinage des ulcères calleux.

Tel était le cas chez trois de nos opérés, âgés de 22, de 40 et de 58 ans. La dernière malade présentait une tumeur du pylore, prise avant l'opération pour un cancer. Il s'agissait d'un vaste ulcère du pylore avec épaississement de la musculeuse et masses indurées, d'origine phlegmasique.

La contracture réflexe du pylore, qui est l'une des principales complications de l'ulcère simple, est d'autant plus marquée que l'ulcère est

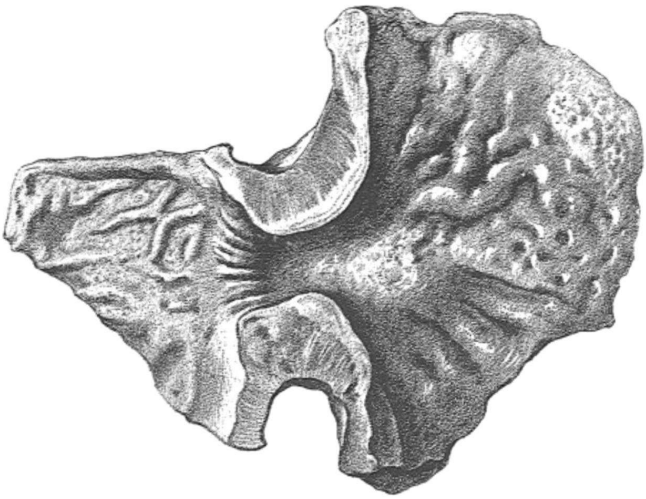

Fig. 250. — Ulcère de l'antre pré-pylorique et rétrécissement cancéreux du pylore (d'après une photographie).

plus voisin du pylore. Ce dernier est souvent à cheval sur le sphincter, et il empiète à la fois sur l'estomac et sur le duodénum.

Nous avons vu un de ces ulcères se cicatriser, dans sa portion pylorique, au point de ne plus admettre une plume de corbeau.

Un cas analogue a été observé par le Dr Henri Collin. Ce cas est relaté dans sa thèse sur « l'ulcère simple du duodénum », Paris, 1894 (Steinheil).

La mort fut causée dans ce cas par une péritonite par perforation. L'ulcère était à cheval sur le pylore et ce dernier se trouvait oblitéré par suite des progrès de la cicatrisation. Les figures 260 et 261 représentent cette pièce intéressante, dont les dessins nous ont été obligeamment confiés par le Dr Henri Collin.

Certains ulcères du pylore et du duodénum peuvent être suivis

d'un rétrécissement absolu sans avoir jamais déterminé de symptômes graves ; on croit à une dyspepsie vulgaire : les vomissements se rapprochent, et le dépérissement final est si rapide que la moindre hésitation serait fatale au malade. Tel était le cas chez un jeune homme de 22 ans, que nous venons de citer, et que nous avons opéré *in extremis* avec plein succès.

Combien de malheureux eussent échappé comme lui à une mort certaine en acceptant avec empressement le secours de la chirurgie!

Nous citerons pour mention les sténoses pyloriques cicatricielles consécutives à l'ingestion de substances caustiques. Plusieurs fois aussi, il s'est agi de lésions tuberculeuses.

D. — RÉTRÉCISSEMENT NÉOPLASIQUE

Les rétrécissements néoplasiques sont le plus souvent de nature cancéreuse. Le sarcome du pylore est très rare.

On observe sur l'estomac les formes les plus variées du cancer. La seule qui nous intéresse au point de vue chirurgical est le squirrhe annulaire du pylore. Le squirrhe du pylore se développe le plus souvent sous la forme d'un anneau assez étroit, d'un épaississement de 15 à 20 millimètres (fig. 250), ne présentant à son centre qu'un canal anfractueux et rigide, sans altération macroscopique notable de la muqueuse. Cet anneau s'étale en s'amincissant vers l'estomac et se termine le plus souvent, vers le duodénum, d'une manière brusque, au niveau du diaphragme pylorique. Dans certains cas il existe à la surface péritonéale une sorte de cicatrice enfoncée et rétractée. La muqueuse est parfois ulcérée ; nous l'avons rencontrée rougeâtre et boursouflée. D'après nos observations sur le vivant, les parties saines se distinguent aisément, à l'état frais, des points malades, qui présentent une teinte ardoisée et sont le siège d'un épaississement interstitiel non douteux. Nous avons observé trois cas de dégénérescence cancéreuse totale de l'estomac ; l'un en février 1885, à l'hôpital de la Pitié ; les deux autres tout récemment, au cours de nos laparotomies pour rétrécissement du pylore. Ces estomacs étaient réduits à une dimension minimum et présentaient la forme et les rapports que l'on observe dans l'état de vacuité absolue. Dans ces cas de cancer rétractile de l'estomac, les lésions anatomiques sont les mêmes que celles du squirrhe annulaire du pylore. L'induration porte principalement sur la musculeuse, qui est épaissie et atteinte comme d'un œdème dur. La

celluleuse est lâche et semble saine. La muqueuse, rouge ou ardoisée, présente une épaisseur de plusieurs millimètres.

Existe-t-il des observations indiscutables de myomes annulaires vrais du pylore? Nous les croyons exceptionnelles, car, dans plusieurs cas où nous aurions pu, à un examen superficiel, admettre un de ces myomes annulaires, l'étude histologique de la pièce nous a toujours permis de constater des lésions cancéreuses évidentes de la muqueuse

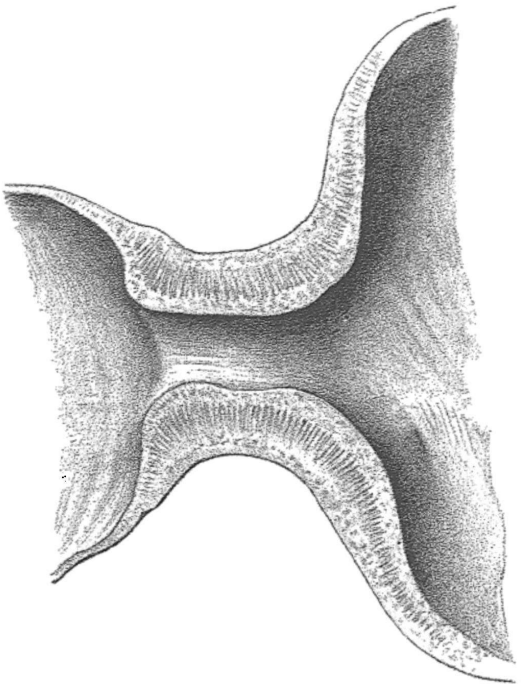

Fig. 251. — Sténose cancéreuse du pylore sans lésions étendues de la muqueuse.

sous-jacente. C'est ainsi que les pièces représentées fig. 250 et 252, qui, à un examen superficiel, semblaient être des exemples frappants de myomes annulaires du pylore, se montrèrent à l'examen histologique du carcinome.

Cette question de l'existence possible de myomes annulaires du pylore est d'une importance extrême au point de vue chirurgical, et s'il est bien démontré qu'entre le processus irritatif simple et le néoplasme il n'y a qu'une transition insensible, la cure chirurgicale des lésions de l'estomac prémonitoires du cancer s'imposera comme une des plus belles conquêtes de la chirurgie.

L'hypertrophie et la sclérose du tissu musculaire lisse se montrent en effet comme une des conséquences d'un processus irritatif prolongé, et Billroth a, dès ses premières opérations, signalé ces cas d'ulcères calleux de l'estomac, d'autant plus faciles à confondre avec le cancer qu'ils en sont fréquemment le point de départ. J'ai essayé de préciser, par l'étude de quelques pièces histologiques, les différences et les analogies qui existent entre les deux processus : irritatif et néoplasique.

Nous avons signalé, à propos du rétrécissement inflammatoire du

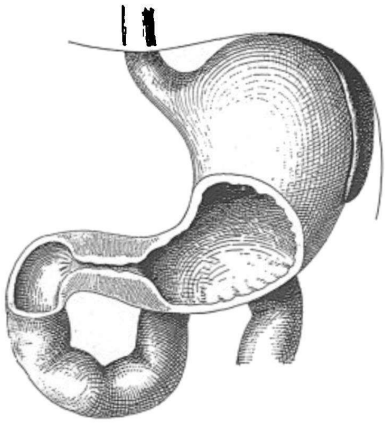

Fig. 252. — Cancer sténosant du pylore sans altération étendue de la muqueuse.

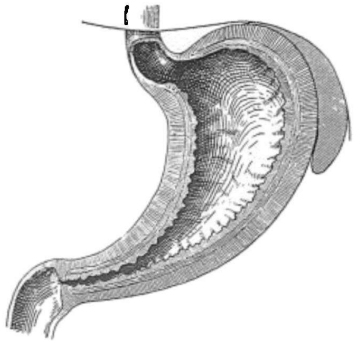

Fig. 253. — Cancer généralisé à la totalité de l'estomac ; forme dite linite plastique.

pylore, un cas où l'examen du malade, de même que l'aspect direct de la tumeur, en imposaient pour un squirrhe du pylore.

Cette femme, âgée de 59 ans, présentait tous les symptômes de la sténose pylorique complète. On percevait à la simple inspection de l'abdomen, au voisinage de l'ombilic, tellement la malade était amaigrie, une saillie qui paraissait mobile en tous sens et qui offrait au palper les caractères d'un pylore squirrheux prolabé.

A l'ouverture de l'abdomen, le pylore fut aisément attiré au dehors : l'induration s'étendait de 6 à 8 centimètres sur l'estomac, mais empiétait à peine sur le duodénum. Malgré l'absence d'infection ganglionnaire et de semis cancéreux dans le voisinage, la nature néoplasique de la masse ne semblait pas douteuse.

Je pratiquai la pylorectomie. L'opération terminée, la pièce fut incisée longitudinalement et lavée à l'eau tiède. L'épaississement portait particulièrement, comme je l'ai toujours constaté dans les rétrécis-

sements squirreux du pylore, sur la couche musculeuse, qui atteignait, en pareil cas, 8, 10 ou 12 millimètres d'épaisseur.

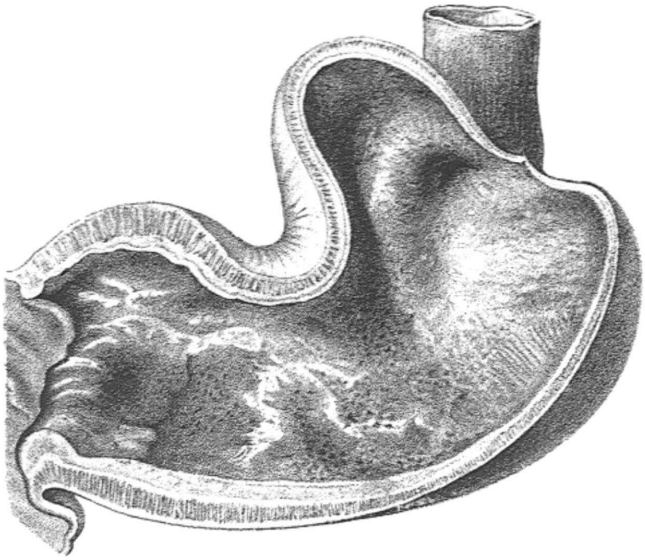

Fig. 254. — Cancer presque total de l'estomac avec épaississement des parois ; forme dite linite plastique.

La muqueuse, légèrement boursouflée, présentait une vaste perte

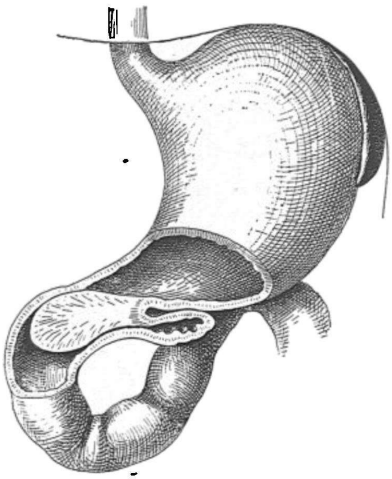

Fig. 255. — Polype de l'antre pré-pylorique de l'estomac invaginé dans le pylore.

de substance qui comprenait la demi-circonférence de l'antre du pylore et s'étendait sur toute la longueur de la pièce ; elle ne paraissait pas

atteinte de cancer. La surface épithéliale était généralement intacte.

La celluleuse semblait saine, et toutes deux, muqueuse et celluleuse, avaient absolument disparu au niveau de la perte de substance, qui semblait n'être qu'un vaste ulcère calleux. J'ai déclaré aux assistants que la pièce était un type assez rare d'ulcère calleux, ayant simulé un rétrécissement néoplasique du pylore et que l'aspect macroscopique semblait suffisamment caractéristique pour permettre d'écarter, avant l'examen histologique, le diagnostic de cancer. L'intérêt de cette pièce

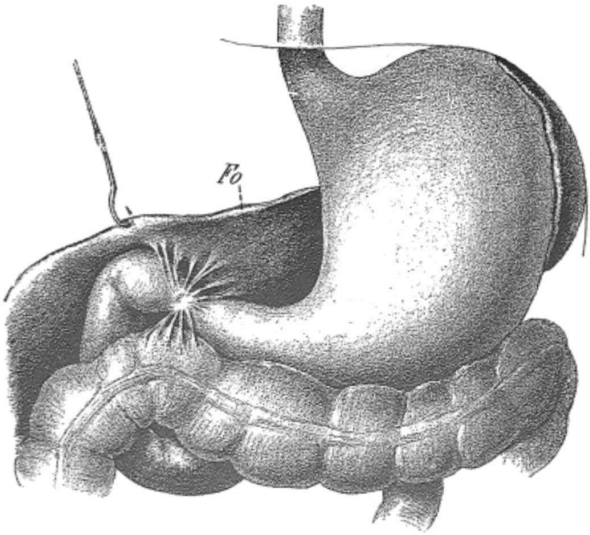

Fig. 256. — Sténose pylorique due à des adhérences nombreuses consécutives à l'évolution d'un petit ulcère perforant.

était d'autant plus grand qu'au premier aspect le diagnostic d'ulcère calleux m'avait paru évident dans plusieurs autres cas analogues, tandis que, dans ce dernier cas, la tumeur, après l'ouverture du ventre, semblait offrir toutes les apparences du cancer.

J'ai durci immédiatement, pour l'étude histologique, les principaux points de cette pièce curieuse, qui, à l'œil nu, différait si peu des squirrhes véritables du pylore.

L'examen microscopique montra qu'il s'agissait d'un épithélioma cylindrique, greffé sur un ancien ulcère.

POLYPES DE L'ESTOMAC

En dehors des cas de sténose par lésion circulaire ou organique, le pylore peut être oblitéré par suite de l'engagement d'un polype pédi-

culé de l'estomac. Cruveilhier et Cornil en ont signalé plusieurs cas, suivis de mort.

STÉNOSE FIBREUSE OU INFLAMMATOIRE DE CAUSE EXTRA-PARIÉTALE

Nous signalerons aussi les rétrécissements occasionnés par une simple coudure juxta-pylorique du duodénum et consécutifs à des poussées répétées de péritonite localisée, par la compression d'une masse ganglionnaire, par le voisinage d'un anévrysme, d'un kyste hydatique, etc.

Il s'agissait enfin, chez une de nos dernières opérées, d'une lithiase

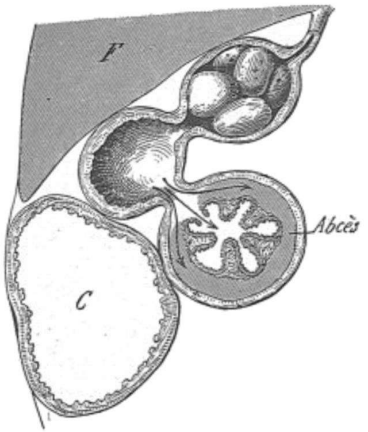

FIG. 257. — Sténose pylorique par irruption de pus d'un abcès vésiculaire dans la tunique sous-muqueuse du pylore et comprimant la muqueuse.

biliaire ancienne, compliquée de poussées successives de périostite. La vésicule abcédée s'était ouverte dans le duodénum, au voisinage du pylore et y avait déterminé une suppuration interstitielle diffuse, sous-muqueuse, compliquée de signes de sténose totale et d'infection hépatique (fig. 257).

RÉTRÉCISSEMENT ANNULAIRE DE L'ESTOMAC

A. — ESTOMAC EN BISSAC

Nous devons signaler, à propos des rétrécissements du pylore, une lésion susceptible de donner lieu à des symptômes analogues.

Cette affection est le rétrécissement annulaire de l'estomac. Mentionnée par divers auteurs, cette lésion, bien que peu commune, a été rencontrée un certain nombre de fois.

On a même prétendu que la biloculation de l'estomac de l'homme pouvait être un phénomène physiologique.

Glénard dit avoir observé 3 cas d'estomac en sablier sur 40 autopsies; cette proportion est exceptionnelle.

L'estomac en sablier est le plus souvent constitué par deux loges à peu près égales, séparées par une sorte d'anneau musculaire, par

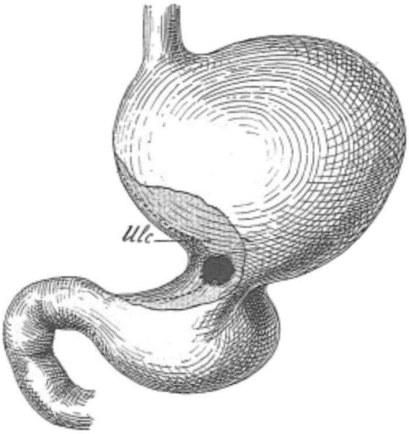

Fig. 258. — Schéma d'une sténose ulcéreuse de la partie moyenne de l'estomac avec adhérences des bords de l'ulcère et la paroi abdominale partiellement perforée.

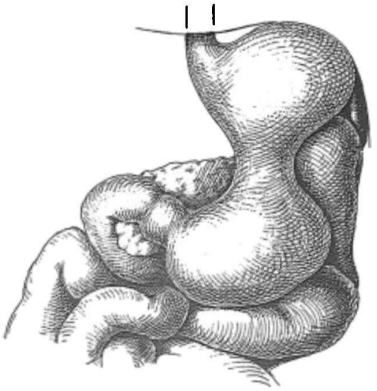

Fig. 259. — Anomalie de l'estomac (estomac biloculaire) due à la disposition particulière de la tunique circulaire formant un sphincter surnuméraire.

un véritable sphincter. On remarque très bien cette disposition (fig. 224 et 259). Cet estomac, que nous avons rencontré au cours de nos recherches anatomiques, était absolument sain.

Parfois, le rétrécissement de l'estomac est la conséquence de la cicatrisation d'un ulcère de la petite courbure ou de plusieurs ulcères voisins. La disposition anatomique figurée ci-contre serait éminemment favorable à la production d'une sténose cicatricielle de la partie moyenne de l'estomac, un pareil rétrécissement devant exposer le sujet à la production d'un ulcère rond.

M. Millot a observé, chez un singe du Muséum, un estomac en sablier. La sténose était de nature tuberculeuse.

J'ai rencontré sur le vivant et j'ai opéré avec succès un cas de sténose cicatricielle de la partie moyenne de l'estomac. Le segment inférieur

avait subi une sorte de rotation qui accentuait le rétrécissement. Cet estomac, que nous représentons (fig. 258), a donné lieu à une opération des plus intéressantes, car il a fallu imaginer sur-le-champ, en présence de cette lésion inattendue, un procédé opératoire nouveau. La malade a guéri.

C'est le premier cas d'estomac en sablier qui ait été observé sur le vivant et qui ait donné lieu à une intervention sanglante.

B. — LÉSIONS DU DUODÉNUM

Nous passerons en revue, pour terminer ce chapitre, les lésions du duodénum susceptibles d'entraver le libre passage du chyme dans le

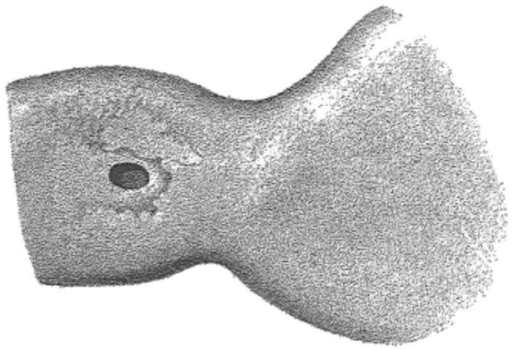

Fig. 260. — Ulcère perforant de la première partie du duodénum.

jéjunum et justiciables, de ce fait, des mêmes procédés opératoires que les lésions du pylore.

L'histoire clinique de l'ulcère du duodénum a été faite par Bucquoy en 1887 et aucun des symptômes décrits par ce maître ne paraît avoir perdu l'importance qu'il leur a primitivement attribuée.

Nous ferons de larges emprunts, pour la description des lésions du duodénum, à la remarquable monographie du docteur Henri Collin, fils de M. Collin, de Paris, l'habile fabricant d'instruments de chirurgie.

Le duodénum est, après l'estomac, celle de toutes les parties du tube digestif où l'ulcère rond se montre le plus fréquent.

La lésion avoisine d'habitude la valvule pylorique.

Sur 269 cas relatés dans cette thèse, l'ulcère occupait 242 fois la 1re portion du duodénum, 14 fois la 2e portion, 3 fois l'angle inférieur et 3 fois la portion ascendante (4e portion).

Le siège a été précisé 127 fois par rapport aux plans antérieur et

postérieur du sujet ; 71 fois il s'est agi de la paroi antérieure, 45 fois de la postérieure, 10 fois du bord supérieur et 1 fois du bord inférieur.

Assez souvent l'ulcère est à cheval sur le pylore ou bien il s'en montre très voisin. La perforation est le mode de terminaison le plus fréquent de l'ulcère simple du duodénum. Les figures 260 et 261

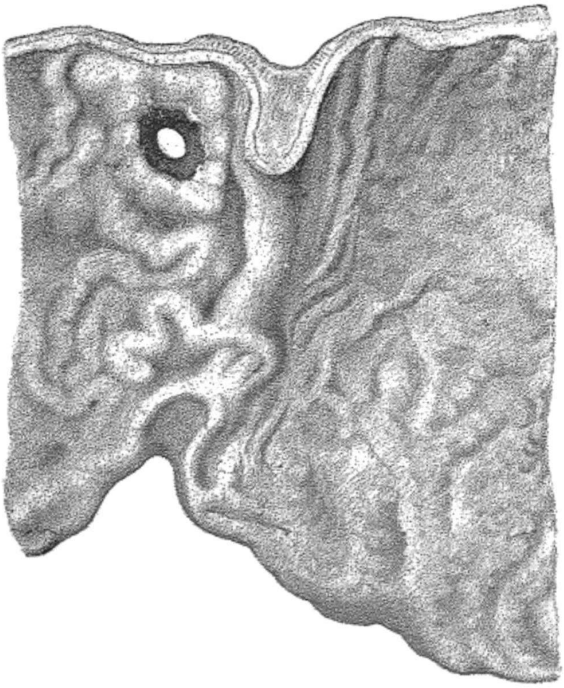

Fig. 261. — Id. La pièce a été incisée. On voit l'excavation de l'ulcère et la perforation.

montrent les surfaces interne et externe d'un duodénum atteint d'ulcère perforant au voisinage du pylore[1].

83 fois sur 100, l'ulcère est unique. Sur 233 observations, on a relevé 26 fois 2 ulcères, 3 fois 3 ulcères, et 9 fois plus de 4 ulcères. La guérison spontanée de l'ulcère duodénal, par suite de la formation d'un tissu cicatriciel, s'observe, d'après M. H. Collin, sur 8, 7 p. 100 des cas mentionnés (22 cas sur 262 observations), et encore cette guérison est-elle souvent illusoire, la cicatrisation déterminant presque toujours la production d'une sténose fibreuse infranchissable. La mort

1. Les figures 260 et 261 ont été exécutées d'après les pièces anatomiques recueillies par M. H. Collin.

par perforation est presque la règle, surtout quand l'ulcère siège à la face antérieure du duodénum. La péritonite par perforation peut survenir inopinément, comme dans les cas d'ulcère latent de l'estomac.

La mort peut survenir par suite d'une hémorragie foudroyante, et l'on constate à l'autopsie une ulcération de l'artère hépatique, de l'artère pancréatico-duodénale, de la veine porte et même de l'aorte. On a observé, dans les cas où l'ulcère siège au niveau de la face supérieure ou postérieure du duodénum, des foyers suppurés rétro-péritonéaux, sous-phréniques, sous-hépatiques ou pancréatiques (Hoffmann), ou même la perforation de la vésicule biliaire (Gross, cité par Collin, p. 17, et Reinhold, *id.*, p. 82). Nos observations personnelles (voir fig. 257) nous permettent toutefois de croire qu'il peut y avoir eu, dans ces deux cas, une erreur d'interprétation et que l'ulcération duodénale a été, non pas primitive, mais consécutive à l'ouverture d'une cholécystite calculeuse suppurée dans le duodénum.

M. Collin cite l'ectasie gastrique ou duodénale comme une des conséquences les plus fréquentes de l'ulcère duodénal en voie de cicatrisation. On peut observer aussi l'oblitération des canaux cholédoque et pancréatique ou la thrombose de la veine porte. Il est en effet assez rare que l'ulcère se cicatrise sans laisser de traces appréciables, et presque toujours, quand l'ulcération est profonde, le travail de réparation atteint plus ou moins les organes voisins.

Histologiquement, les lésions de l'ulcère duodénal sont assez analogues à celles que nous avons figurées à propos de l'ulcère de l'estomac, et M. Collin signale notamment, au voisinage de l'ulcère, la dilatation des glandes de Lieberkühn, l'accumulation des éléments lymphatiques et la sclérose des couches musculeuses sous-jacentes.

L'ulcère du duodénum est plus fréquent chez l'homme que chez la femme (205 hommes sur 257 cas, soit 80 p. 100).

Les symptômes de l'ulcère du duodénum ont été décrits de main de maître par M. Bucquoy (1887) :

« Une personne anémiée, mais non dyspeptique, est prise tout à coup, quelques heures après le repas, de douleurs localisées à la région sous-hépatique, suivies de déjections alvines fétides et hémorragiques. Le soir même, l'état général s'améliore. Six semaines après, nouvelle entérorragie, sans troubles gastriques ni vomissements. L'hématémèse est rare en pareil cas. La conservation de l'appétit, la tolérance gastrique mettent l'estomac hors de cause. »

Le siège de la lésion ne devient obscur que s'il se produit, comme

nous l'avons observé, une sténose cicatricielle avec ectasie gastrique duodénale et hématémèses profuses.

Le symptôme douleur, dans les cas d'ulcère duodénal, est remarquable par son irrégularité. La crise, en général, est de courte durée. La douleur se manifeste au lieu d'élection, dans l'hypocondre droit, et débute non pas au moment de l'ingestion des aliments, mais quelques heures plus tard, au moment où le contenu de l'estomac commence à passer dans l'intestin grêle. Cette douleur est très intense: elle dure tant que le chyme n'a pas été évacué dans le jéjunum, et elle atteint son acmé vers la fin de la digestion. Souvent survient un vomissement qui met fin à la crise.

On peut observer l'hématémèse, comme dans l'ulcère de l'estomac; le mélæna est fréquent, mais il passe souvent inaperçu. Les troubles digestifs sont moins marqués que dans l'ulcère stomacal et l'appétit est conservé.

L'étiologie de l'ulcère duodénal, à part les cas où il coïncide avec une brûlure étendue des téguments externes ou avec l'érysipèle (42 cas sur 279), est des plus obscures.

On n'a jamais pu expliquer d'une manière satisfaisante la production de l'ulcère duodénal dans les cas de brûlures étendues de la peau.

La théorie de l'infection microbienne, soutenue par Letulle et Collin, ne repose encore que sur de simples probabilités, les pièces ayant été recueillies plus de 24 heures après la mort.

L'ulcère duodénal peut déterminer la production de masses inflammatoires perceptibles au palper abdominal, et il ne sera pas inutile de signaler que, dans certains cas d'ulcère calleux du duodénum, les callosités adjacentes ont pu en imposer pour une tumeur cancéreuse. Nous avons signalé plusieurs cas analogues à propos des ulcères calleux de l'estomac et du pylore, empiétant ou non sur la première portion du duodénum.

Existe-t-il, pour le duodénum, comme nous l'avons observé pour l'estomac, en dehors de l'ulcère simple et de la sténose fibreuse, des cas de contracture spasmodique?

Le rétrécissement spasmodique du duodénum peut être une des complications de l'ulcère de cette partie de l'intestin. Tel paraît avoir été le cas chez un de nos opérés *in extremis*, atteint de vomissements alimentaires, d'hématémèses presque continuelles, et qui s'est éteint dans l'adynamie avec abaissement progressif de la température.

On a observé également des cas de sténose congénitale du duodénum, simulant un rétrécissement cicatriciel, et d'étranglement par

bride. comme on en rencontre en d'autres points du tube intestinal. Frémont a observé un de ces rétrécissements congénitaux du duodénum chez un enfant qui présentait également une imperforation de l'anus. Cet enfant fut opéré avec succès par Kirmisson de l'imperforation du rectum, et mourut peu après l'opération, sans cause appréciable. On trouva à l'autopsie une sténose congénitale du duodénum et un autre rétrécissement sur l'intestin grêle.

Le cancer du duodénum est rare. Il s'agit presque toujours d'une propagation d'un cancer du pylore. Chez une de nos malades, la dégénérescence maligne s'était étendue le long du duodénum jusqu'au ligament de Treitz, et nous avons pu faire constater aux confrères présents et tout particulièrement aux docteurs Vuillet, de Genève, Championnière, de Paris, et Lefebvre, de Laon, médecin de la malade, l'extension du néoplasme au-dessous du méso-côlon transverse jusqu'à l'origine du jéjunum. Le cancer du pancréas peut également envahir le duodénum par propagation directe. Nous en avons observé plusieurs cas et nous avons pu faire deux fois le diagnostic d'après les signes rationnels et par le palper abdominal, chez des malades âgés de 30 ans à peine. L'ictère par obstruction du canal cholédoque est en général un des symptômes précurseurs de la mort.

Parmi les autres causes susceptibles d'entraver le passage du chyme dans le jéjunum, on a signalé la compression de la deuxième portion du duodénum par un rein flottant ou par une tumeur du pancréas. Nicaise et Glénard ont incriminé une tension exagérée de la corde mésentérique, oblitérant le calibre de la troisième portion du duodénum. Enfin, le même accident peut se produire à l'origine du jéjunum, au niveau de l'insertion du muscle de Treitz.

Nous ne saurions trop insister sur le rôle que doivent jouer, en pareille occurrence, la configuration de l'anse duodénale et la situation élevée de l'origine du jéjunum, qui souvent se trouve sur le même plan horizontal que le pylore et même sur un plan notablement supérieur.

Le spasme de l'anse duodénale suffit dans ces cas pour déterminer le reflux de la bile dans l'estomac, la dilatation de cet organe, des vomissements journaliers avec crises gastralgiques et les symptômes généraux les plus inquiétants.

DIAGNOSTIC ET INDICATIONS OPÉRATOIRES

Nous avons étudié dans le chapitre précédent les obstacles qui peuvent s'opposer au passage du chyme dans le jéjunum : rétrécisse-

ment de l'estomac en bissac; contracture simple, rétrécissement spasmodique, cicatriciel ou organique du pylore; inflexions et adhérences de la première portion du duodénum; compression de la deuxième portion du duodénum par le rein flottant ou par une tumeur située dans le voisinage; spasme du duodénum, ou rétrécissement consécutif à un ulcère; cancer primitif ou secondaire du duodénum; compression du calibre de l'intestin par la corde mésentérique ou le muscle de Treitz.

Il nous reste à déterminer comment il nous sera possible de reconnaître ces diverses affections et de préciser les indications opératoires.

Le diagnostic des affections de l'estomac reste très souvent douteux, et bien rares sont les cas où un ensemble de symptômes pathognomoniques permet d'affirmer l'existence d'un ulcère rond ou d'une sténose pylorique. Le diagnostic des lésions du duodénum est plus obscur encore.

Cette incertitude ressort particulièrement de la lecture des livres les plus récents, car les symptômes habituels des diverses affections gastriques semblent avoir perdu en partie la valeur diagnostique qu'on leur accordait il y a quelques années.

DYSPEPSIE

Il est aujourd'hui démontré que la dyspepsie simple peut affecter les formes les plus diverses, et que ses formes bénignes, comme ses formes graves ou rebelles, peuvent être prémonitoires de l'ulcère rond, du rétrécissement pylorique et du cancer.

ULCÈRE DE L'ESTOMAC

La douleur de l'ulcère n'est point un signe certain; elle est également un des symptômes de l'hyperchlorhydrie sans ulcère. Nous l'avons observée tout aussi vive dans des cas où la sécrétion gastrique était neutre ou alcaline.

L'ulcère peut également demeurer latent: dans ce cas il ne se manifeste par aucune altération des fonctions de l'estomac. La douleur elle-même fait défaut, et c'est ainsi que succombent en quelques heures à une péritonite par perforation des personnes que l'on pouvait croire en pleine santé.

HÉMATÉMÈSE

L'hématémèse n'est pas un symptôme pathognomonique, le sang fût-il rutilant. La coloration du sang vomi (sang rouge ou vomissements marc de café) nous renseigne sur l'intensité de l'hématémèse et sur la durée du séjour du sang dans l'estomac ; mais nous ne pouvons pas lui attribuer d'autre valeur, et la distinction entre les hématémèses rouges de l'ulcère et les vomissements marc de café qui caractériseraient le cancer est loin d'avoir la rigueur que lui ont attribuée certains auteurs. Enfin le vomissement de sang peut être le symptôme d'une stase dans le domaine de la veine porte, dépendant soit d'une altération du foie ou du cœur, soit d'un état particulier du sang, comme l'hémophilie, soit même de l'hystérie.

Le vomissement de sang rutilant peut également s'observer sans cause appréciable. On l'a vu se produire chez la femme comme phénomène supplémentaire des règles.

Chez une de nos opérées, en 1892, il nous a été impossible, malgré les symptômes classiques de l'ulcère (douleur térébrante, vomissements alimentaires et sanguins), de reconnaître d'autres lésions qu'une plaque congestive d'un rouge vif, située sur la paroi antérieure de l'antre pylorique.

Les vomissements qui se produisent dans la dilatation de l'estomac sans sténose pylorique vraie (spasme, contracture du pylore) cèdent d'habitude à un traitement approprié et particulièrement au lavage méthodique de l'estomac, qui rend au muscle gastrique sa tonicité momentanément compromise.

VOMISSEMENTS ALIMENTAIRES

Les vomissements répétés ne sont qu'un signe d'intolérance gastrique. Nous avons vu des malades, atteints d'un spasme simple du pylore, rejeter les moindres gorgées de liquide ingéré. Cette intolérance de l'estomac sans lésion du pylore est fréquente au cours de la grossesse.

Contradictoirement, il arrive que les vomissements ne se produisent pas chez les sujets atteints de rétrécissement vrai. Ce phénomène peut s'observer chez des sujets jeunes, et plusieurs de nos malades dont le pylore était rigide et très étroit (6 à 8 mm.) ne vomissaient que rarement. L'estomac possédait encore assez de puissance

digestive et de contractilité musculaire pour déverser dans l'intestin grêle, à mesure de leur élaboration, les aliments liquéfiés et dissociés.

La digestion durait normalement de 8 à 10 heures, et elle s'accompagnait de douleurs intolérables.

Les vomissements ne sont donc un signe certain de sténose pylorique que dans les cas où ils se produisent avec persistance et à des intervalles de plus en plus rapprochés.

Tout d'abord, les vomissements sont rares ; l'estomac ne rejette les aliments que dès qu'il est le siège d'une surcharge véritable. Le malade rend une pleine cuvette de matières mal digérées, où l'on retrouve des traces d'aliments ingérés depuis plusieurs semaines.

Les fragments de truffe sont particulièrement faciles à reconnaître au microscope, grâce au groupement et à l'aspect des spores.

Les vomissements se produisent tous les quinze jours, puis tous les douze jours, tous les dix jours, et ils se rapprochent peu à peu, car le rétrécissement est progressif et il ne rétrocède jamais.

La période ultime de l'affection commence dès que le pylore est imperméable aux liquides. C'est alors, si nous pouvons nous exprimer ainsi, le début de la période aiguë.

L'amaigrissement, jusqu'à ce moment lent et progressif, s'accentue de jour en jour, le patient perd ses forces, il est obligé de garder le lit et succombe en quelques jours à la soif, malgré la stagnation de plusieurs litres d'eau dans la cavité gastrique [1].

DILATATION DE L'ESTOMAC

La dilatation de l'estomac n'est pas un signe certain de lésion anatomique du pylore.

Le spasme seul du sphincter pylorique peut devenir à lui seul l'occasion d'une dilatation gastrique considérable.

L'ectasie gastrique est tout particulièrement l'expression de l'atonie secondaire du muscle stomacal. Nous avons observé en effet des malades atteints d'occlusion pylorique sans dilatation de l'estomac ; cet organe, doué d'une irritabilité extrême, rejetait la moindre quantité des liquides absorbés.

La dilatation simple de l'estomac, que l'on a nommée à tort dilatation primitive et protopatique ou dilatation par atonie musculaire, est

1. Plusieurs observations nous permettent d'affirmer cette imperméabilité absolue, chez l'homme, de la muqueuse de l'estomac aux liquides nutritifs et même à l'eau pure. Voir plus haut (Physiologie).

consécutive à une contracture habituelle du pylore, contracture réflexe d'une irritation de la muqueuse gastrique (surcharge alimentaire, excès alcooliques, fissures du pylore, ulcère de la petite courbure, etc., etc.).

Cette dilatation de l'estomac sans lésions anatomiques du pylore ou du duodénum est susceptible de déterminer des vomissements journaliers et un dépérissement progressif, au point d'en imposer pour une affection organique.

CANCER DE L'ESTOMAC

Le cancer de l'estomac est d'un diagnostic très obscur, à son début tout au moins, car, au point de vue de l'intervention chirurgicale, nous nous soucions peu que le médecin reconnaisse un cancer de l'estomac déjà ancien, chez un malade qui présente une tumeur du volume du poing.

Les cas sont malheureusement trop fréquents où le diagnostic médical n'est fait pour ainsi dire que d'une manière rétrospective, alors que toute thérapeutique est impuissante.

Il serait plus utile pour le malade que le médecin puisse reconnaître assez à temps le début d'une si grave affection.

Il est en effet démontré, pour l'estomac comme pour la plupart des autres organes, que le cancer débute habituellement en un point préalablement irrité, en un *locus minoris resistentiæ* où l'inoculation se fait sur des cellules malades. Une verrue de la lèvre devient le point de départ d'un cancroïde; un polype de l'utérus, imparfaitement opéré, fait place au carcinome.

La gastrite chronique et l'ulcère de l'estomac sont des accidents prémonitoires du cancer.

C'est donc contre les affections non cancéreuses de l'estomac, affections si souvent prémonitoires du carcinome, que doivent se diriger nos efforts.

Dès que le cancer est confirmé, toute intervention chirurgicale est illusoire, et la survie ne peut être obtenue que par la vaccination anti-néoplasique.

Seul, le cancer annulaire du pylore, qui présente souvent une évolution lente et ne donne lieu qu'à une infection générale tardive, est susceptible d'être largement extirpé.

Le squirrhe annulaire du pylore est souvent mobile et procident; on le rencontre au palper, soit au voisinage de l'ombilic, soit même à gauche de la ligne médiane. On l'a observé dans la fosse iliaque.

Nous avons vu plus haut que le diagnostic du siège de la tumeur n'offrait aucune difficulté, le néoplasme coïncidant avec les signes rationnels de la sténose pylorique : vomissements journaliers, dilatation de l'estomac, rareté des selles et affaissement du tube intestinal.

Il est toutefois des cas où, en dépit de la constatation d'une tumeur pylorique, le diagnostic du carcinome ne saurait être exact. J'ai observé certains cas d'épaississement annulaire du pylore, qui, macroscopiquement, en avaient imposé pour du « myome » pur, tandis que le microscope a décelé dans la muqueuse des lésions cancéreuses évidentes. Dans un autre cas, j'ai extirpé une tumeur calleuse du pylore, avec sténose totale, et où il a été impossible de déceler sur les parois de l'ulcère la moindre altération cancéreuse.

Nous avons reproduit cette pièce fig. 245 et 250. On y voit la limite d'un vaste ulcère et de la muqueuse gastrique, qui était saine et à peine congestionnée, tandis que la musculeuse, sous l'influence d'une irritation locale prolongée, s'était épaissie et sclérosée au point de déterminer une sténose pylorique totale.

Chez plusieurs autres malades très jeunes, nous avons observé d'énormes masses calleuses (22 ans, 30 ans, etc.), sans qu'il y ait jamais eu d'autres symptômes qu'une dyspepsie rebelle avec crises gastralgiques.

Dans les cas douteux, l'amaigrissement progressif et la cachexie jaune paille ne peuvent être considérés comme des signes d'une valeur réelle qu'autant que les vomissements noirâtres, l'apparition de ganglions sus-claviculaires ou inguinaux, la phlébite du mollet ou d'un des membres supérieurs viendront corroborer les premiers symptômes.

L'âge n'est pas une contre-indication, et de même qu'il nous est arrivé plusieurs fois de rencontrer, au cours de la laparotomie, d'énormes ulcères gastriques chez des malades qui n'avaient jamais vomi de sang, de même nous avons observé une simple sténose cicatricielle du pylore chez un homme de 64 ans, que nous croyions atteint de cancer.

ULCÈRE ET RÉTRÉCISSEMENT DU DUODÉNUM

L'apparition soudaine du mélæna au milieu d'une santé parfaite en apparence, le siège de la douleur au-dessous du foie, à droite de la ligne médiane, son apparition trois à quatre heures après le repas, et l'absence de tout phénomène gastrique au début de l'affection ne sauraient caractériser suffisamment l'ulcère duodénal.

Le diagnostic de l'ulcère du duodénum est encore plus obscur que celui de l'ulcère de l'estomac; la présence habituelle, dans le chyme extrait par la méthode du repas d'épreuve, de bile et de suc pancréatique, a été citée à tort par Debove comme un signe probable de sténose duodénale. Cette constatation ne saurait avoir une importance appréciable que pour le diagnostic des cas, d'ailleurs exceptionnels, d'ulcères sténosants des 3e et 4e portions du duodénum.

DIAGNOSTIC DIFFÉRENTIEL ENTRE LE CANCER DE L'ESTOMAC ET LES GASTROPATHIES NON CANCÉREUSES

Le diagnostic entre le cancer et les affections non cancéreuses de l'estomac est souvent très difficile. L'âge très avancé du malade ne peut pas être invoqué en faveur du cancer; j'ai observé le cancer de l'estomac entre 25 et 30 ans, chez la femme, et l'ulcère de l'estomac chez l'homme à 62 ans. Il est certain que ces cas exceptionnels sont d'un diagnostic difficile.

La marche des accidents est aussi très variable. L'ulcère calleux et la sténose cicatricielle du pylore peuvent se produire à l'âge de 18 ou de 20 ans. J'ai observé d'autres cas d'ulcères survenus pendant l'adolescence, et qui ne se sont compliqués de sténose fibreuse du pylore qu'à l'âge de 40 ou de 45 ans.

Comme le cancer peut se greffer sur ces vieux ulcères, l'ancienneté des accidents fonctionnels ne peut pas être invoquée contre l'hypothèse d'un cancer.

Le cancer, d'autre part, se produit fréquemment d'une manière très insidieuse. Le malade maigrit petit à petit, il devient pâle et anémique, il perd ses forces et prend un teint terreux. Lorsque la lésion n'atteint pas le pylore, les symptômes sont très peu accentués et le diagnostic ne devient évident qu'à l'apparition d'une tumeur épigastrique énorme ou des phénomènes de sténose.

Les méthodes d'exploration les plus nouvelles, la gastroscopie, la radioscopie et la radiographie après injection d'un lait de bismuth, sont elles-mêmes impuissantes à montrer autre chose que la forme de l'estomac, la direction du pylore et son degré de sténose.

SÉRO-DIAGNOSTIC DU CANCER

La recherche de l'agglutination des cultures jeunes de micrococcus neoformans, bien qu'elle n'ait pas une valeur diagnostique aussi grande

que la réaction de Vidal dans la fièvre typhoïde[1], doit être faite, dans les cas douteux, en même temps que la réaction de Doyen[1] ou recherche de la fixation du complément, qui se fait par la méthode imaginée par Wassermann pour le diagnostic de la syphilis.

Aucune de ces méthodes n'est infaillible, mais chacune d'elles apporte au clinicien des données utiles.

Recherche de l'agglutination du micrococcus neoformans

Le micrococcus neoformans en cultures très jeunes sur bouillon, datant de 12 heures environ, s'agglutine en présence du sérum des cancéreux, à une dilution qui varie entre un dixième et un centième.

J'ai étudié le séro-diagnostic du cancer par l'agglutination des cellules jeunes du micrococcus neoformans en 1905. C'est trois ans plus tard, en 1908, que j'ai cherché à appliquer la technique de la réaction de Wassermann au diagnostic du cancer. Les expériences que j'ai entreprises dans ce but d'après les indications de M. Levaditi m'ont donné des résultats très intéressants. Le meilleur antigène est l'extrait de micrococcus neoformans.

La fixation du complément se produit très nettement dans 80 p. 100 des cas de cancer de l'estomac. La complication d'ictère empêche la réaction, le sérum ictérique étant doué de propriétés hémolytiques très accentuées.

Voici le résumé de ces recherches[2] :

Réaction de Doyen ou fixation du complément en présence de l'extrait de micrococcus neoformans.

Les résultats obtenus par MM. Wassermann, de Berlin, et Levaditi, de l'Institut Pasteur, pour le diagnostic de la syphilis par la méthode de la fixation du complément, m'ont engagé à étudier la même réaction dans le cancer. La technique délicate de cette expérience m'a été enseignée par M. Levaditi.

Il faut employer de 0,2 à 0,5 décigrammes du sérum à examiner, après chauffage à 56°.

On mélange à ce sérum de 0,1 à 0,4 décigrammes d'extrait aqueux de poudre de micrococcus neoformans à 1 p. 1000 ou d'ex-

1. *Bulletin de la Société Anatomique*, 1905, p. 207.
2. *Société de Biologie*, 9 mai 1908.

trait de poudre de tumeur cancéreuse à 1 p. 40, et 0, 5 décigrammes de sérum de cobaye sain.

Après une heure et demie de séjour à l'étuve à 38°, on ajoute 1 centimètre cube d'une émulsion au 1/30 d'hématies de mouton lavées et centrifugées et 0cc, 1 d'une dilution titrée d'ambocepteur de lapin, obtenu à la suite de deux injections successives d'hématies de mouton.

Des expériences comparatives faites avec de l'extrait de poudre de staphylocoque, de sarcines, de bacille virgule de Koch et d'un certain nombre d'autres microbes ont démontré la spécificité de la réaction avec la poudre de tumeur cancéreuse et celle de micrococcus neoformans.

J'ai étudié 80 sérums qui se subdivisent ainsi :

1° 42 cas de cancer, comprenant 15 cancers du sein, 8 cancers de l'utérus, 5 cancers de l'estomac, 3 cancers du rectum, 2 cancers du larynx, 2 cancers de la langue et du pharynx, 2 tumeur malignes de l'aisselle, 3 sarcomes du dos et de l'aine, 2 ostéosarcomes.

2° 10 cas de néoplasmes variés : 1 lymphadénome du cou, 2 adénomes du sein, 1 mammite suspecte, 1 cas de lipomes multiples, 3 fibromyomes de l'utérus, 2 kystes de l'ovaire.

3° 28 sérums d'affections variées : 7 appendicites, 6 salpingites, 1 prolapsus, 1 mastoïdite, 1 hernie, 2 brûlures, 1 panaris, 2 lésions traumatiques, 1 craniectomie, 1 cirrhose atrophique, 2 tuberculoses articulaires, 3 fistules anales.

Plusieurs de ces sérums ont été étudiés à diverses reprises, soit un total de 200 examens.

Voici les résultats de ces expériences :

1° Le sérum des cancéreux présente une action spécifique en présence de la poudre de tumeur cancéreuse ou de micrococcus neoformans.

2° Sur les 42 sérums cancéreux examinés, 3 cas seulement ont donné une réaction douteuse : 1 cancer du larynx chez un syphilitique traité au mercure, 2 cancers de l'estomac et de l'utérus chez des malades très affaiblis.

3° Sur les 10 néoplasies variées, 1 lymphadénome, 1 adénome du sein, 2 fibromyomes et 1 kyste de l'ovaire ont donné une réaction positive; 1 cas de mammite suspecte, 1 cas de lipome, 1 adénome du sein, 1 fibromyome et 1 kyste de l'ovaire, ont donné une réaction douteuse ou négative.

4° Sur les 28 sérums d'affections variées, qui ont été examinés à titre de contrôle, 3 sérums empêchaient l'hémolyse dans les tubes témoins. Ces sérums étaient des sérums d'alcooliques invétérés, dont

1 cas de cirrhose atrophique; 2 autres ont donné une réaction irrégulière.

5° Le sérum des chevaux vaccinés avec les cultures de micrococcus neoformans donne, en présence de l'extrait de ce microbe et de l'extrait de tumeur, la même fixation du complément que le sérum des cancéreux.

6° Tous les sérums qui ont une action élective sur la poudre de tumeur ont la même action élective sur la poudre de micrococcus neoformans ou sur les cultures du même microbe sur bouillon, datant de 12 heures, et ils les agglutinent à une dilution qui peut varier entre 1/10 et 1/100.

7° Les mêmes sérums, qui ne possèdent aucune action élective sur les extraits des autres microbes expérimentés, n'exercent aucune action agglutinante sur les cultures fraîches de ces microbes.

8° L'index opsonique des sérums cancéreux non chauffés à 56° par rapport au micrococcus neoformans s'écarte presque toujours très sensiblement de l'index opsonique des sérums normaux.

CONCLUSIONS

1° Le sérum des cancéreux contient des corps spécifiques.

2° Les substances spécifiques du sérum des cancéreux possèdent une action élective sur l'extrait de poudre de tumeur et de micrococcus neoformans et sur les cultures très jeunes de ce microbe, de manière à produire soit la fixation du complément, soit l'agglutination.

3° Le diagnostic des cas de cancer profond peut être précisé dans la plupart des cas par la combinaison des trois expériences :

1° La fixation du complément; — 2° l'agglutination; — 3° la détermination de l'index opsonique.

De ces trois méthodes, la première, la recherche de la fixation du complément, est la plus précise.

Le meilleur antigène est l'extrait de poudre de micrococcus neoformans à 1 p. 1 000. L'extrait de poudre de tumeurs cancéreuses est rarement utilisable, parce que la plupart des tumeurs cancéreuses contiennent des glucosides doués de propriétés hémolytiques, et dont la présence altère les conditions de l'expérience.

ANALYSE DU CHIMISME GASTRIQUE

L'importance de l'analyse du chimisme gastrique pour le diagnostic du cancer a été beaucoup exagérée.

Bien que l'anachlorhydrie soit la règle dans le cancer et l'exception dans l'ulcère, j'ai observé l'anachlorhydrie complète dans un cas de dilatation ancien de l'estomac atteint d'ulcère calleux, chez un malade d'une trentaine d'années.

EXAMEN MICROSCOPIQUE DES VOMISSEMENTS

L'examen microscopique des matières vomies ne donne aucune indication dans les cas de cancer de date récente et il est exceptionnel de trouver, dans les cas invétérés, des fragments de cancer suffisamment caractéristiques.

HABITUS EXTÉRIEUR DU MALADE ET EXPLORATION DE LA RÉGION ÉPIGASTRIQUE

Le coup d'œil d'un clinicien expérimenté est supérieur, dans la plupart des cas, à toutes les autres méthodes; mais cette intuition clinique est le privilège de quelques-uns seulement.

Il faut avoir opéré des centaines de cas de cancer de l'estomac pour apprendre à juger au premier coup d'œil le teint spécial de ces malades, et particulièrement cette anémie de personnes non encore émaciées, et qui présentent les signes extérieurs de la cachexie cancéreuse, sans avoir éprouvé un trouble considérable de la nutrition.

Ces cancéreux encore gras, mais pâles et anémiques, et qui dépérissent rapidement tout en s'alimentant assez bien, sont en général très faibles et ils ne possèdent qu'une médiocre résistance vitale. La gastro-entérostomie même est grave chez eux parce que les épiploons sont surchargés de graisse et que les sutures tiennent mal dans ces tissus impropres à une bonne réunion.

L'exploration de la région épigastrique permet de reconnaître très tôt l'induration caractéristique, mais cette exploration exige une main très exercée.

Beaucoup de médecins palpent la région avec une certaine brusquerie; ils exagèrent ainsi la contraction réflexe des muscles droits, contraction préexistante dans les cas de cancer au début, et qui entrave la perception de la lésion elle-même.

On ne saurait trop s'exercer à la pratique du palper, car seule une main assez habile pour palper profondément et sans provoquer la douleur peut reconnaître une tumeur très récente.

A côté de ces cancéreux encore adipeux, on observe des cancéreux

amaigris, aux parois abdominales rétractées, et chez lesquels les plus petites tumeurs sont faciles à reconnaître. S'il y a sténose, la tumeur se dessine sous la peau, ainsi que la forme du réservoir gastrique contracté, dont on provoque les mouvements vermiculaires en l'excitant par un léger massage.

Après un premier examen, on fait absorber au malade un ou deux verres d'eau de Seltz, afin de bien mettre en évidence la forme de l'estomac et la tumeur elle-même.

Nous avons vu que l'examen radioscopique et la radiographie complètent ces données, mais il est rare qu'on puisse en retirer des indications réellement utiles pour le diagnostic différentiel du cancer de l'estomac et des gastropathies non cancéreuses.

INDICATIONS OPÉRATOIRES

I. — CANCER DE L'ESTOMAC

La chirurgie, dans le cancer de l'estomac, est impuissante à donner à elle seule des résultats durables.

Au contraire, la vaccination antinéoplasique par les injections de Mycolysine combinée aux toxines et aux cellules de micrococcus neoformans, tuées par la chaleur, ou Cytolase, m'a donné depuis 10 ans de nombreux succès.

L'opération seule étant impuissante à entraîner l'évolution du cancer de l'estomac, nous arrivons à cette conclusion :

1° La vaccination par la *Cytolase* doit être employée dès l'apparition des premiers symptômes prémonitoires du cancer de l'estomac.

2° La pylorectomie n'est indiquée que dans les cas exceptionnels de très petits cancers du pylore, d'une étendue de 3 ou 4 centimètres.

Si cette opération est pratiquée, on devra employer, avant et après l'intervention chirurgicale, la vaccination par la Cytolase.

3° Dans la plupart des cas de sténose cancéreuse du pylore, la lésion est trop étendue pour permettre une opération radicale, et le chirurgien doit pratiquer la gastro-entérostomie ; il instituera en même temps le traitement par la Cytolase.

J'ai en observation des malades atteints de cancer gastrique, qui ont été traités par la gastro-entérostomie et par la vaccination combinées en 1903 et en 1904, et chez lesquels la tumeur a complètement disparu.

L'opération, dans le cancer de l'estomac, ne doit pas être dirigée

contre le cancer lui-même, dont elle est impuissante à enrayer l'extension. Elle doit être dirigée exclusivement contre les accidents de sténose mécanique, et particulièrement contre l'obstruction du pylore.

Tant que les symptômes d'obstruction n'existent pas, l'intervention chirurgicale est contre-indiquée, et le malade doit être traité exclusivement par la vaccination anti-cancéreuse, c'est-à-dire par les injections de Cytolase.

Si les accidents de sténose se produisent, il faut opérer avant que le malade soit trop affaibli, afin de rétablir la circulation du contenu de l'estomac; mais l'opération doit être limitée à la gastro-entérostomie, qui est toujours moins grave que la pylorectomie.

VACCINATION PAR LA CYTOLASE

La vaccination anti-cancéreuse par les toxines et les cellules mortes du micrococcus neoformans, microbe du cancer, agit tout particulièrement dans le cancer de l'estomac. On fera soit deux fois par semaine, soit tous les deux jours, des injections alternant de Leucolase, préparation arsenicale phagogène, et de Cytolase. On devra commencer par une injection de Leucolase de 3 cc. La 1re injection de Cytolase sera de 1 cc. seulement, pour arriver dès la 2e ou la 3e à 2 cc., puis à 3 et à 5 cc. Chaque tube de Cytolase doit être secoué avant de l'ouvrir, afin de mêler au liquide les corps microbiens. Les petites lésions cancéreuses de l'estomac au début commencent à se résoudre au bout de deux à trois semaines. Le traitement durera au moins trois mois et il devra être prolongé si la régression de la tumeur tarde à se produire. La vaccination anti-cancéreuse est inoffensive; elle est loin de guérir tous les cas de cancer de l'estomac, surtout ceux qui sont traités trop tardivement; mais elle donne des succès inespérés et des résultats durables sur plus de 60 p. 100 des cas qui sont traités assez à temps et avec persévérance.

II. — AFFECTIONS NON CANCÉREUSES DE L'ESTOMAC

Lorsque j'ai commencé à étudier en 1892 les indications opératoires relatives aux gastropathies non cancéreuses, j'étais encouragé dans cette voie par mes observations cliniques antérieures. Je me souvenais[1] de plusieurs cas de gastropathie grave, qui avaient déterminé la

1. Congrès International de Madrid, 1903.

mort des malades dans l'âge moyen de la vie, sans que l'autopsie m'ait permis de découvrir aucune trace d'ulcère ni de cancer.

L'étude clinique d'un certain nombre de cas d'ulcères de l'estomac et de dyspepsies rebelles, accompagnés d'amaigrissement et de cachexie véritable, me démontra bientôt :

1° Que la détermination de ce qu'on appelle le chimisme gastrique ne donnait aucune indication capable de permettre l'institution d'un traitement rationnel et réellement efficace.

2° Que la plupart, sinon la totalité des phénomènes pénibles éprouvés par les dyspeptiques étaient dus à peu près exclusivement à la stagnation des aliments dans l'estomac.

Mes premières opérations confirmèrent ces observations cliniques, et elles me permirent de déterminer que :

1° Le pylore des malades atteints d'ulcère ou de dyspepsie grave se trouve dans un état de contracture spasmodique presque permanente.

2° La contracture spasmodique habituelle du pylore se complique petit à petit d'une induration fibreuse du sphincter gastro-duodénal, qui arrive à former un anneau rigide de 6 à 8 millimètres de diamètre seulement.

3° La dilatation dite atonique ou essentielle de l'estomac n'existe pas, et elle n'est qu'une simple conception théorique, basée sur une observation clinique insuffisante. L'estomac ne se dilate que par suite de la contracture spasmodique habituelle d'un pylore irritable, contracture très souvent réflexe d'une gastropathie douloureuse : ulcère rond, hyperchlorhydrie, etc.

A côté des malades atteints d'ulcère rond de l'estomac ou d'hyperchlorhydrie typique avec hypersécrétion et crises paroxystiques, il existe donc toute une catégorie de malades qui ne souffrent que de pesanteur gastrique, et dont l'évacuation du ventricule, quoique très lente, se termine chaque nuit vers cinq ou six heures du matin. Dans ces cas, le lavage de l'estomac, fait à jeun, à huit ou neuf heures du matin, ne ramène pas de débris alimentaires ; cependant ces malades maigrissent, ils perdent leurs forces, et peuvent devenir cachectiques. La plupart d'entre eux ne peuvent digérer des aliments quelconques que par très petite quantité ; d'autres paraissent absorber une quantité totale de substances nutritives suffisante pour être bien portants.

L'état de ces malades est grave, parce que les aliments ingérés subissent dans l'estomac des fermentations capables d'empêcher leur assimilation normale. La quantité d'aliments ternaires et azotés ingérés

chaque jour est cependant suffisante. La nutrition demeure défectueuse parce que les aliments ingérés sont altérés pendant leur séjour dans l'estomac, au point de devenir impropres à l'assimilation, sinon toxiques. L'erreur des théoriciens qui ont inventé la dilatation atonique et essentielle de l'estomac doit être attribuée à ce qu'ils ne connaissaient ni la situation exacte, ni les rapports normaux de l'estomac vide ou dilaté.

4° J'ai dû, pour défendre la contracture spasmodique du pylore contre les partisans de la dilatation atonique et essentielle de l'estomac, instituer une longue série de recherches anatomiques et expérimentales. J'avais observé cette lésion sur le vivant pendant mes laparotomies. Il m'a été facile de démontrer que, dans l'état de vacuité de l'estomac, le pylore en occupe le point le plus déclive. L'estomac ne peut donc se dilater que lorsque le pylore se contracte et lorsqu'il retient dans le ventricule les aliments ingérés.

Ces recherches sur l'anatomie normale de l'estomac, qui ont été confirmées par toutes les observations ultérieures, ont été publiées en 1895, dans mon livre sur le *Traitement chirurgical des affections de l'estomac et du duodénum*. Ces constatations ont été vérifiées non seulement sur de nombreux sujets d'amphithéâtre, mais aussi dans des centaines d'opérations.

La dilatation atonique de l'estomac n'existe pas plus que l'entéroptose essentielle. Il suffit de pratiquer journellement des laparotomies pour savoir que l'estomac vide, tel qu'il se présente dans les cas de sténose de l'œsophage, est presque inaccessible, et qu'il demeure sous le rebord costal. La grande courbure entraîne dans son ascension le côlon transverse, qui se trouve situé notablement au-dessus de l'ombilic. L'estomac est-il au contraire non pas dilaté, mais dans l'état de réplétion physiologique, le côlon transverse descend avec la grande courbure et il tombe, en formant un V plus ou moins accentué à concavité supérieure, bien au-dessous de la cicatrice ombilicale.

Les premiers succès opératoires que j'ai obtenus de 1892 à 1895 ont confirmé mes observations cliniques et anatomiques.

J'ai démontré que la *gastro-entérostomie*, lorsqu'elle *est faite convenablement* et que *l'orifice fonctionne bien*, amène chez les malades atteints de gastropathie chronique et non encore cancéreuse une disparition immédiate de tous les symptômes pénibles.

Les douleurs, les vomissements alimentaires et les hémorragies de l'ulcère rond disparaissent, les phénomènes pénibles des dyspepsies graves s'amendent, et la guérison est complète, qu'il s'agisse d'un

ulcère rond de la grande ou de la petite courbure éloigné du pylore, d'une dyspepsie invétérée à forme hyperchlorhydrique ou d'une vieille gastrite alcoolique avec altération des glandes à pepsine.

On souffre de l'estomac lorsque le pylore se contracte à l'excès. Que cette contracture du pylore soit passagère ou durable, simple ou spasmodique, qu'elle soit réflexe de la douleur de l'ulcère rond ou de toute autre cause d'irritabilité de la muqueuse gastrique, il suffit de la faire disparaître pour voir disparaître également les symptômes gastriques pénibles et douloureux, et pour voir se rétablir l'appétit et la nutrition dans des conditions normales.

J'ai formulé en ces termes, en 1895, l'ensemble des indications opératoires dans les gastropathies chroniques non cancéreuses :

Toute affection chronique de l'estomac, rebelle à la thérapeutique médicale et entraînant un dépérissement grave de l'économie, est désormais du ressort de la chirurgie.

Cette formule a été adoptée par tous les partisans du traitement chirurgical des affections non cancéreuses de l'estomac.

La médecine est généralement réduite, dans les gastropathies graves, à bien peu de chose, et le diagnostic précis n'est fait qu'à l'autopsie. Il faut donc habituer malades et médecins à accepter l'opération dès que l'inefficacité du traitement médical est évidente.

La médecine, lorsqu'elle est impuissante, doit céder le pas à la chirurgie et le chirurgien a le droit de réclamer le malade avant qu'il soit trop affaibli pour pouvoir subir l'opération sans danger.

L'indication opératoire est formelle et immédiate lorsqu'il y existe une sténose fibreuse du pylore, car l'intervention procure une guérison définitive. Il en est de même dans les cas d'ulcère rond de l'estomac et dans les cas de contracture spasmodique invétérée du pylore.

Actuellement, sept ans après la publication de mon volume sur la chirurgie de l'estomac, je n'ai rien modifié ni au point de vue de mes descriptions anatomiques, ni pour ce qui concerne les indications opératoires dans les gastropathies non cancéreuses, où la gastro-duodénostomie et la gastro-jéjunostomie, c'est-à-dire la création d'un pylore large et fonctionnant bien, sont le seul remède véritable.

TECHNIQUE GÉNÉRALE DE LA RÉSECTION INTESTINALE ET DE L'ENTÉRO-ANASTOMOSE

(MÉTHODE DE DOYEN)

Pour faciliter la description des opérations sur l'estomac, nous allons décrire dans un premier chapitre la technique générale de la résection de l'intestin et de l'entéro-anastomose.

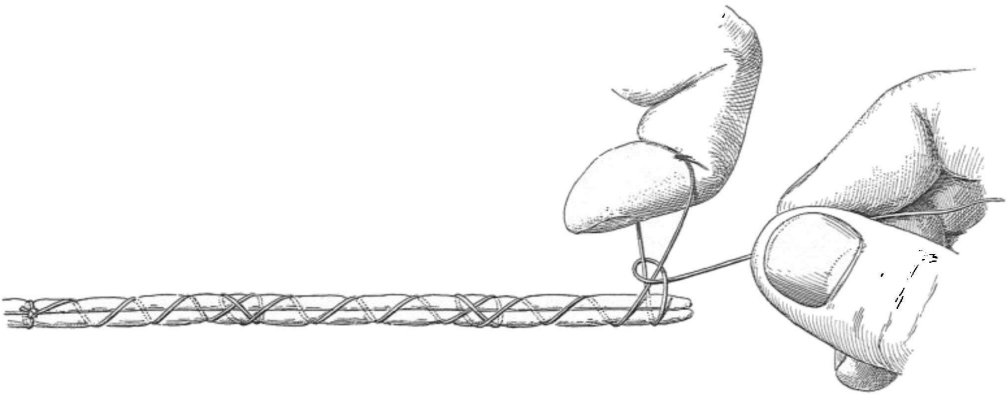

Fig. 262. — Surjet entrecoupé de Doyen ou à points passés, exécuté de gauche à droite. 1er temps du nœud terminal.

Nous avons figuré, dans le tome I, pages 422 et suivantes, la suture de l'intestin par le surjet à points passés de Doyen, dit aussi surjet entrecoupé, ainsi que la fermeture des petites plaies de l'intestin par la suture en cordon de bourse. Nous avons vu que la suture en cordon de bourse est aussi le meilleur procédé de fermeture de la vésicule biliaire, après la cholécystotomie.

SURJET ENTRECOUPÉ DE DOYEN OU SURJET A POINTS PASSÉS

Le surjet à la soie n° 1, fait à l'aide d'une aiguille courbe et ronde à chas fendu, est un excellent procédé de suture intestinale. Qu'il y

ait ou qu'il n'y ait pas eu de suture muco-muqueuse, il faut faire deux surjets séro-séreux superposés. Mais le simple surjet expose, lorsque sa longueur dépasse deux ou trois centimètres, au tiraillement ou bien à l'étranglement de la ligne de réunion. J'ai imaginé en 1892, pour obvier à cet inconvénient, d'arrêter le surjet soit tous les 3 ou 4 points, soit tous les 6 ou 8 points, en repassant l'aiguille dans l'anse précé-

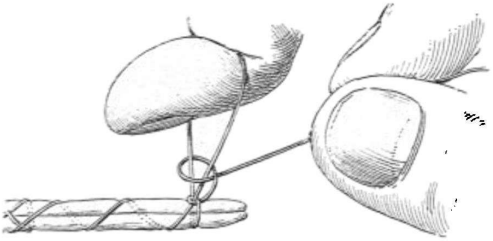

Fig. 263. — Id. 2e temps du nœud terminal.

dente. Par suite de cette modification du surjet ordinaire, le fil se trouve arrêté aussi souvent qu'il est nécessaire; on évite ainsi à coup sûr tout danger d'étranglement et de relâchement partiel de la ligne de réunion. On obtient, par l'application du surjet entrecoupé de Doyen, une réunion aussi parfaite que par la suture à points séparés, avec cet avantage que la ligne de coaptation est continue.

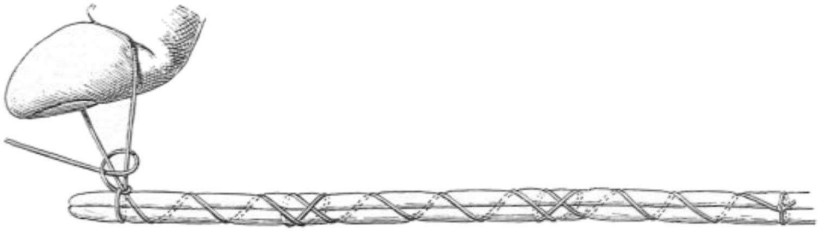

Fig. 264. — Le même surjet exécuté de droite à gauche.
2e temps du nœud terminal.

Le surjet entrecoupé de Doyen ou à points passés est le meilleur procédé de suture pour la réunion de l'intestin, de l'estomac et pour le cloisonnement du péritoine, dans les cas où l'on pratique la péritonisation, c'est-à-dire la réparation de la séreuse viscérale ou pariétale.

Pour faire le nœud terminal, on charge la dernière anse de fil sur l'index gauche afin de pouvoir tirer alternativement les deux chefs de la boucle, pour les tendre; on les noue ensuite au chef terminal.

INSTRUMENTS NÉCESSAIRES POUR LES INTERVENTIONS SUR L'ESTOMAC ET L'INTESTIN

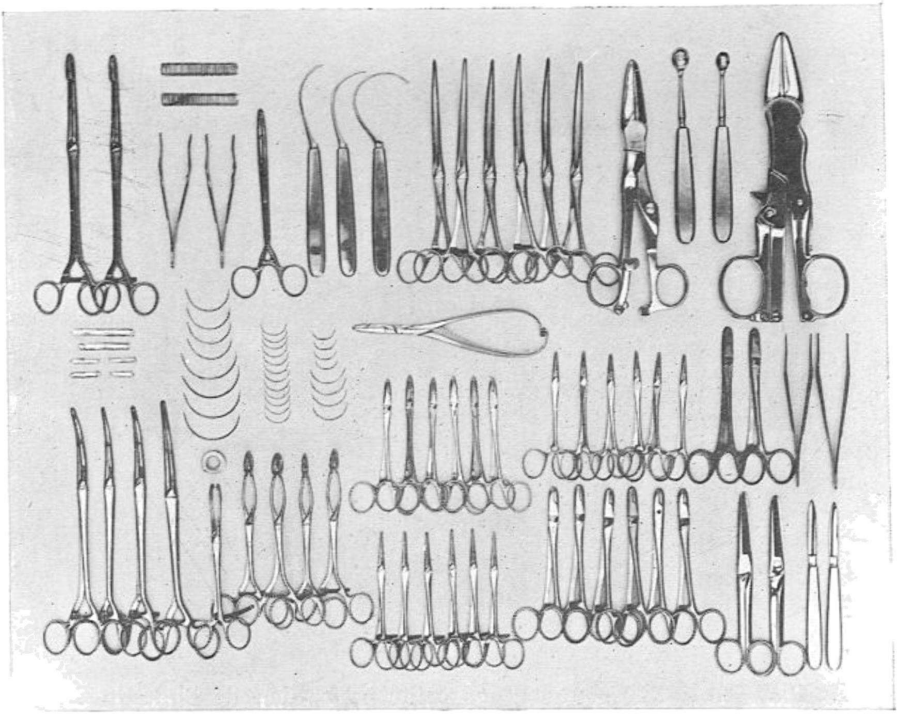

FIG. 265.

De bas en haut et de droite à gauche : 2 bistouris, 2 ciseaux, 6 pinces à artères, 6 pinces à 6 dents, 4 pinces à mors ovalaires, 1 pince spéciale pour œillet anastomotique à griffes, 4 longues pinces courbes de 22 centimètres.

2 pinces à disséquer; 2 pinces à mors courts pour veines, 6 petites pinces hémostatiques de Championnière, 6 pinces porte-aiguille à mors courts excavés, 1 porte-aiguille de Doyen à plateau excentré et à déclenchement automatique; — plusieurs modèles d'aiguille à chas fendu, 6 drains de verre.

Un écraseur de Doyen, pince à pression progressive grand modèle, 2 curettes, un écraseur de Doyen petit modèle; 6 pinces de Doyen à mors élastiques et très souples pour la fermeture temporaire de l'estomac et de l'intestin, 3 aiguilles courbes à manche, 1 pince porte-aiguille à plateau excentré, 2 pinces porte-agrafes et 25 agrafes métalliques, 2 longues pinces à mors ovalaires excentrés.

SUTURE EN CORDON DE BOURSE

Lorsqu'il s'agit de fermer une petite perforation de l'intestin, le procédé le plus simple est de passer autour de l'orifice un fil disposé en

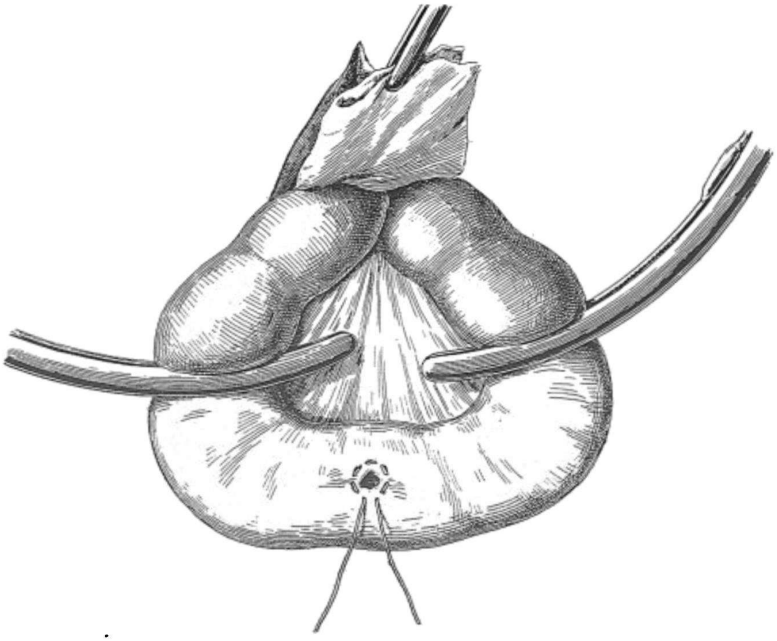

Fig. 266. — Fermeture d'une petite perforation de l'intestin par la suture en cordon de bourse (procédé de Doyen).

cordon de bourse. On serre le fil avec soin, en tirant sur les deux anses terminales, de manière à obtenir une réunion punctiforme, puis

Fig. 267. — Coupe transversale d'une anse intestinale ainsi traitée. On voit le double affrontement séro-séreux.

on lie. Il est prudent de placer, par-dessus la première ligature en cordon de bourse, une seconde suture analogue, par mesure de sécurité,

de même qu'on superpose toujours, dans la suture longitudinale de l'intestin, deux surjets séro-séreux.

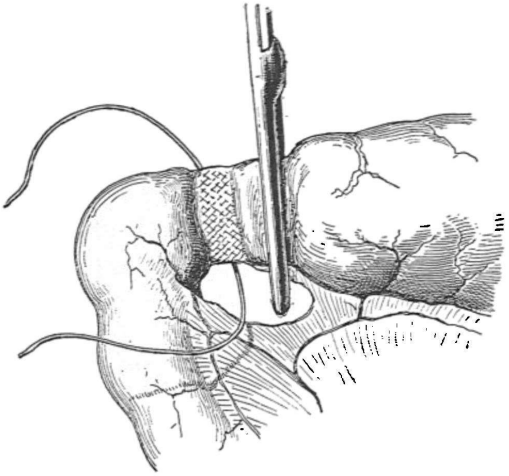

Fig. 268.
Écrasement du duodénum. Passage du fil de soie pour la ligature en masse.

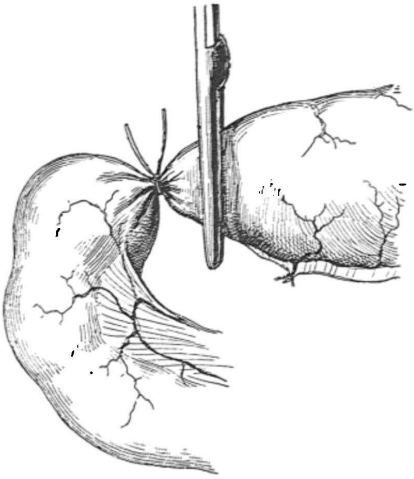

Fig. 268 bis.
Id. Ligature dans le sillon produit par l'écraseur.

La suture en cordon de bourse sert aussi à exclure du péritoine et à recouvrir les petits moignons des ligatures mésentériques ou de la

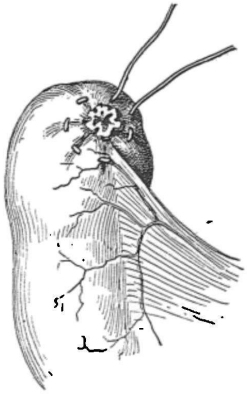

Fig. 269. — Id. Aspect du bout inférieur après la pose du premier fil en cordon de bourse.

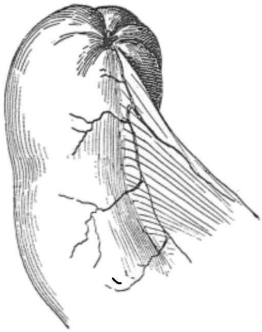

Fig. 270. — Id. La suture en cordon de bourse est terminée. La ligature circulaire est exclue du péritoine.

ligature en masse de l'intestin, après l'écrasement extemporané. On verra ci-dessous que, dans la résection de l'intestin par mon procédé, la ligature circulaire sert à fermer le calibre de l'intestin. Cette ligature cir-

culaire se fait après écrasement extemporané de l'anse intestinale ; de cette manière, le fil porte sur les tissus cellulo-fibreux seuls, qu'a respectés l'instrument. Dès que la ligature est effectuée, on place à douze ou quinze millimètres au delà d'elle une forte pince courbe, et on coupe entre la ligature et la pince, en prenant soin de ne laisser échapper au dehors aucune trace du contenu intestinal. Le petit moignon, dépourvu de muqueuse, est ensuite cautérisé avec soin.

J'emploie la même technique pour la résection de l'appendice, pour les petites plaies de l'intestin et pour la résection de l'intestin et de l'estomac.

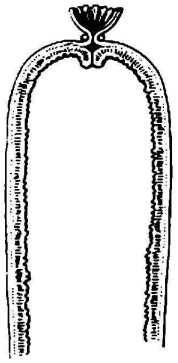

Fig. 271. — Ligature en masse de l'intestin écrasé (coupe longitudinale).

Fig. 272. — Coupe de la pièce après la première suture en cordon de bourse.



Fig. 273. — Coupe de la pièce après la seconde suture en cordon de bourse.

Ce procédé donne une sécurité absolue et il prévient tout danger de contamination secondaire du péritoine.

La première suture en cordon de bourse doit être faite à une distance suffisante du moignon de la ligature en masse pour que celui-ci soit recouvert sans tiraillement. Il faut donc passer le fil à une distance d'autant plus grande que ce moignon sera plus volumineux. On serre le premier fil, on lie et le moignon se trouve enfoui dans la profondeur.

On assure son exclusion hors de la séreuse par une seconde suture en cordon de bourse ; on fait cette seconde suture soit avec les deux chefs du même fil de soie, soit avec un autre fil, que l'on passe circulairement, à une distance suffisante de l'ombilic formé par la première suture.

On serre ce second fil, on le noue et la fermeture du péritoine est assurée. La ligature en masse et le moignon, s'ils s'éliminent ultérieurement, tomberont, sans accident, dans la cavité de l'intestin.

RÉSECTION DE L'INTESTIN

PROCÉDÉ DE DOYEN

Depuis l'année 1897, et après la découverte de ma méthode d'écrasement extemporané, j'ai abandonné complètement, pour la résection de l'intestin, la réunion des deux bouts à plein calibre, pour ne plus faire que l'anastomose latérale, après fermeture terminale de l'anse supérieure et de l'anse inférieure. La technique de la résection de l'intestin par ce procédé est très simple et très rapide à la fois, et il est facile de la réaliser avec une asepsie parfaite.

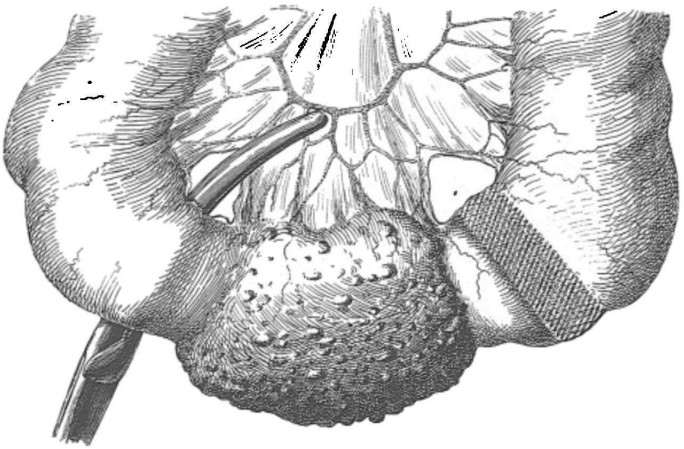

FIG. 274. — Résection de l'intestin pour cancer. A gauche, perforation du mésentère. A droite, l'écrasement des tuniques intestinales vient d'être fait.

OPÉRATION

Nous supposons terminés les premiers temps de l'intervention : l'ouverture du ventre et la découverte de la tumeur, qui se trouve luxée au dehors. La séreuse est protégée par des compresses aseptiques.

3e *Temps.* — *Résection de la tumeur.* Le mésentère est perforé en amont et en aval de la tumeur, à 10 ou 15 centimètres de ses limites.

Écrasement et ligature de l'intestin.

Les tuniques intestinales sont écrasées avec soin, soit avec l'écraseur grand modèle, soit, si leur épaisseur n'est pas considé-

rable, avec l'écraseur petit modèle de Doyen. On prendra soin d'écraser progressivement et sans brusquerie, afin de ne pas s'exposer à la déchirure de la séreuse, ce qui provoquerait l'irruption du contenu de l'intestin au dehors.

Cet accident, qu'il est facile d'éviter lorsqu'on emploie les écraseurs de Doyen, grand ou petit modèle, est au contraire presque fatal lorsqu'on se sert des contrefaçons de ces instruments, dont le mécanisme et le fonctionnement sont très défectueux. L'écrasement doit être fait

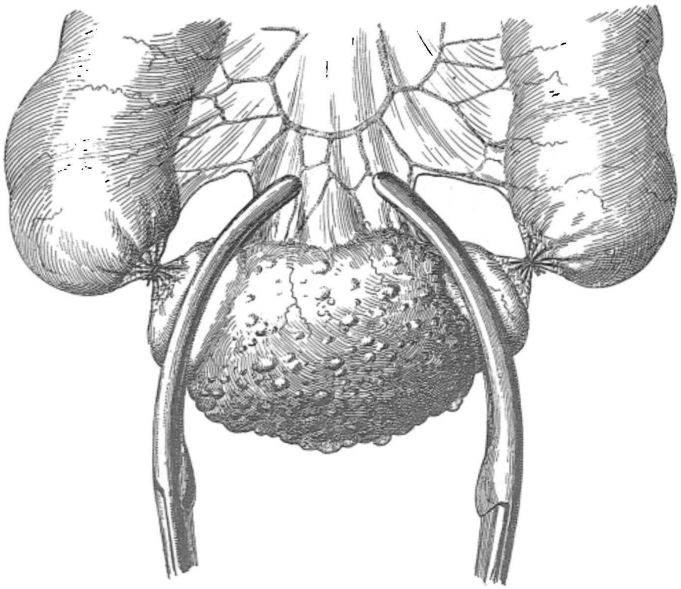

Fig. 275. — Id. L'intestin a été écrasé et lié en amont et en aval de la tumeur; application de 2 pinces entre la tumeur et la ligature.

progressivement; on perçoit très bien la sensation de rupture de la muqueuse. Lorsque les anneaux de l'écraseur grand ou petit modèle ont été rapprochés au maximum, le chirurgien écarte les branches de l'instrument; puis il l'enlève avec soin. Il place immédiatement dans le sillon ainsi produit une forte ligature circulaire, très serrée. La même technique est employée au delà des limites de la tumeur, du côté opposé.

Suture de l'intestin.

Une pince courbe est placée de chaque côté, entre la ligature en masse et la tumeur, et l'intestin est sectionné au contact des pinces, à une certaine distance de la ligature correspondante. Il est facile de

prévenir toute issue du contenu de l'intestin. On vérifie aussitôt les deux ligatures en masse et on place de chaque côté une ligature de renfort, que l'on superpose à la première.

Écrasement et ligature du mésentère.

On enveloppe immédiatement la tumeur dans une compresse aseptique et on écrase en une ou plusieurs fois, suivant son étendue, le pédicule mésentérique, dont l'hémostase est assurée par autant de

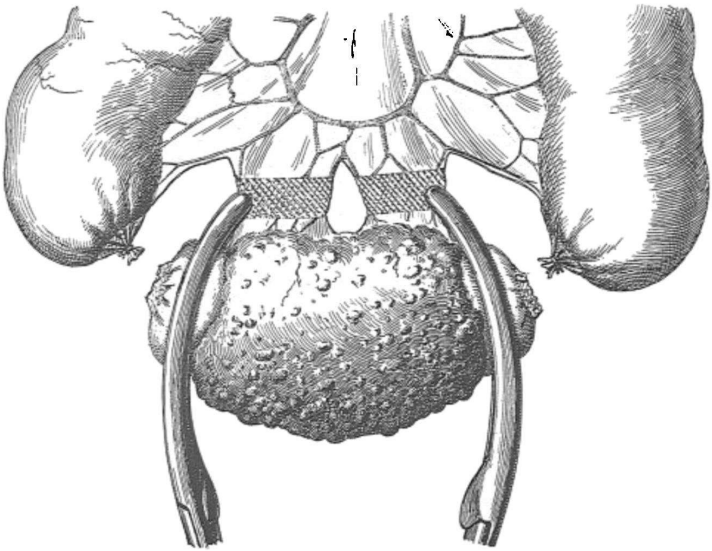

Fig. 276. — Id. La section a été faite de chaque côté entre la ligature et la pince correspondante. Écrasement du mésentère qui est divisé en 2 pédicules.

ligatures isolées. Jamais je n'emploie la ligature en chaîne, qui forme de gros moignons difficiles à résorber.

Dans certains cas, on écrase, on lie et on sectionne le mésentère avant de pratiquer la résection de l'intestin.

Ligature en cordon de bourse.

Les deux moignons constitués par la ligature en masse de chacun des bouts supérieur et inférieur de l'intestin sont vérifiés; on les cautérise au thermocautère, en prenant soin de détruire les moindres vestiges de muqueuse qui pourraient subsister, et on les exclut du péritoine en les enfouissant sous une double suture en cordon de bourse

(voir ci-dessus). Les fils des deux ligatures en cordon de bourse devront être passés avec un soin tout particulier du côté de l'insertion mésentérique, où l'affrontement séro-séreux de l'intestin doit être parfait.

Péritonisation du mésentère.

On passe alors un fil de soie d'un côté du mésentère, sur toute la longueur de la perte de substance, comme le représente la fig. 277,

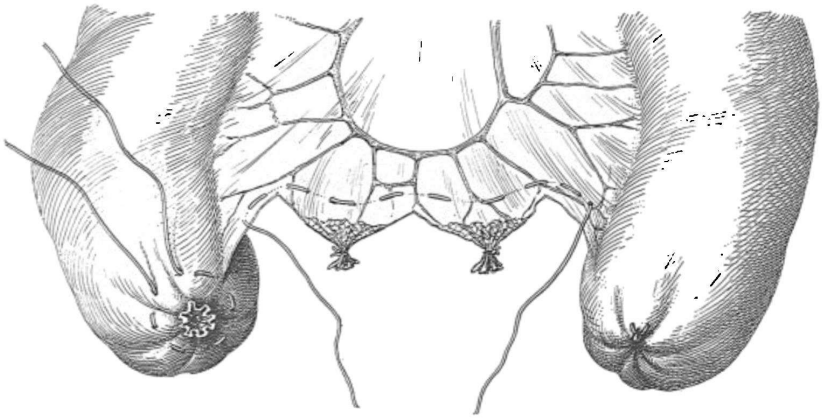

Fig. 277. — Id. La double ligature en cordon de bourse est terminée du côté droit. A gauche, le premier fil vient d'être passé.

et on le serre, puis on lie, de manière à rapprocher les deux bouts de l'intestin, qui se terminent désormais en cul-de-sac.

Une suture analogue est faite sur l'autre face du mésentère. Cette suture, qui sera terminée par quelques points intestinaux séro-séreux, achève de réduire la perte de substance primitive à un espace virtuel.

Entéro-anastomose.

Il ne reste plus qu'à anastomoser les deux anses intestinales juxtaposées. On peut le faire indifféremment dans la position de la fig. 278, ou dans celle de la fig. 279. La juxtaposition des deux anses oblitérées en cul-de-sac dans la position de la fig. 278 est généralement plus favorable que leur juxtaposition selon la fig. 279 pour la péritonisation de la perte de substance mésentérique. On obtient toutefois un résultat analogue dans la seconde position, l'enfouissement complet des ligatures mésentériques sous une suture séro-séreuse, en réunissant de chaque côté les plicatures mésentériques par un surjet longitudinal.

Supposons les anses intestinales placées comme le représente la fig. 278. On fait d'abord un premier plan séro-séreux postérieur, sur

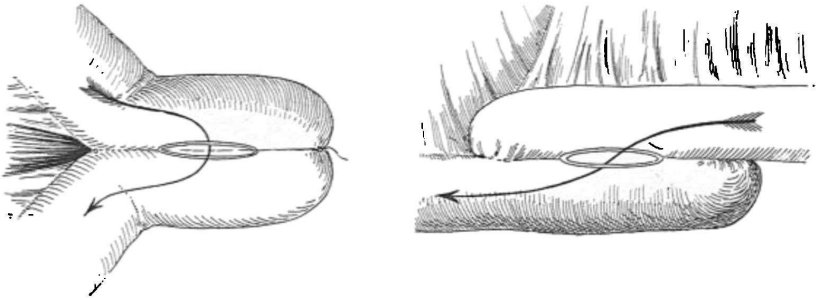

Fig. 278 et 279. — Schéma de la circulation intestinale dans l'entéro-anastomose récurrente et dans l'entéro-anastomose directe.

une longueur de 6 à 7 centimètres (fig. 280). Le pointillé représenté sur cette figure est le tracé du deuxième plan séro-séreux postérieur.

Dès que ce deuxième plan séro-séreux postérieur est terminé (fig. 281),

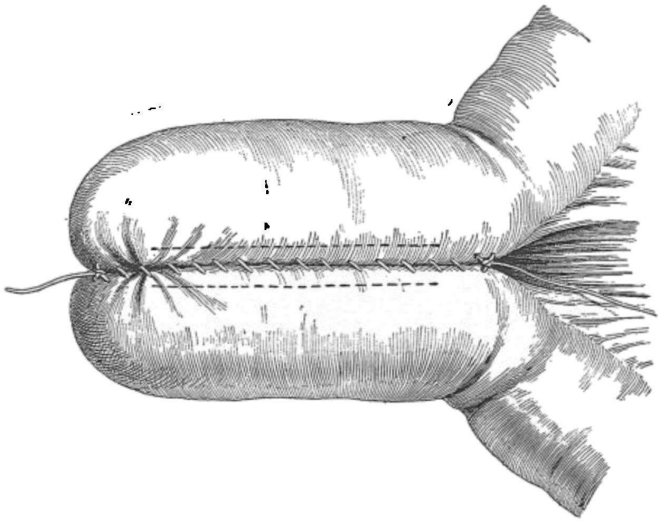

Fig. 280. — Entéro-anastomose récurrente. Premier plan de suture séro-séreux postérieur. Le pointillé indique la place du second plan séro-séreux postérieur.

le chirurgien exprime les matières qui peuvent exister dans les deux culs-de-sac intestinaux, et il place deux pinces à mors élastiques pour assurer la fermeture temporaire du calibre de l'intestin. Les deux premiers plans séro-séreux postérieurs sont indiqués par les fils 1 et 2. On

incise les deux anses intestinales juxtaposées à 3 ou 4 millimètres du

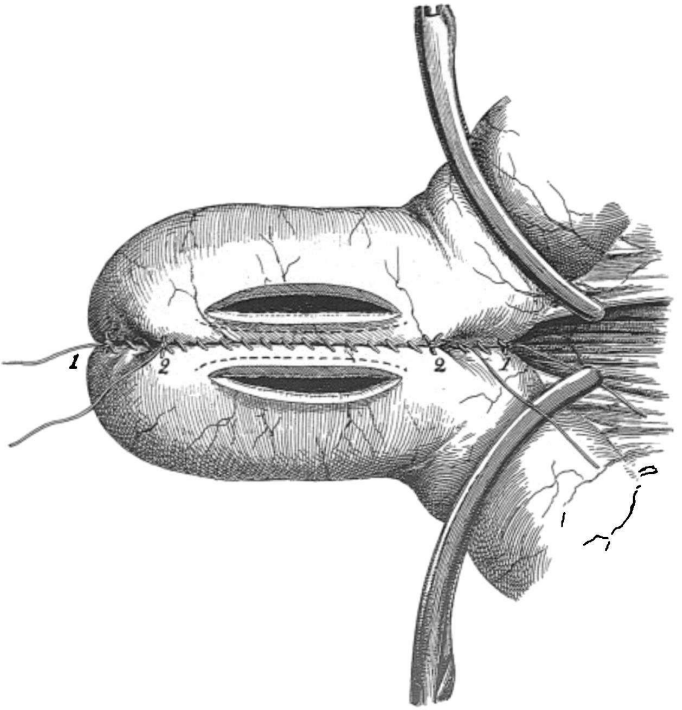

Fig. 281. — Id. Les deux plans séro-séreux postérieurs 1 et 2 viennent d'être terminés. Incision des 2 anses intestinales qui vont être anastomosées.

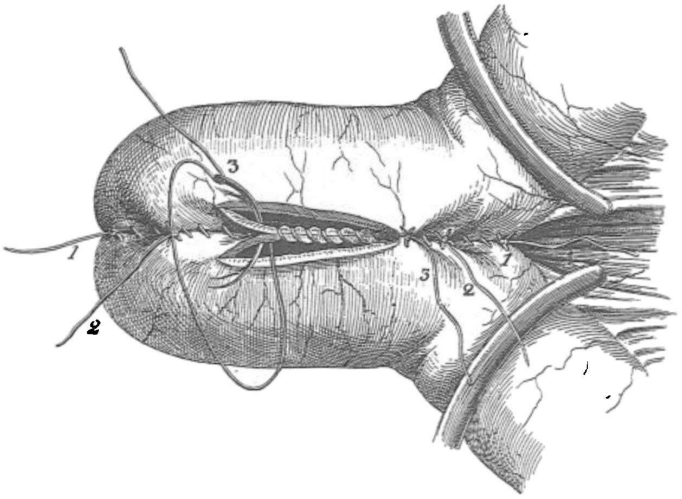

Fig. 282. — Id. Le 3e plan postérieur ou plan musculo-muqueux est presque terminé (fil 3).

deuxième plan de suture postérieure et sur une longueur de 30 à

35 millimètres (fig. 281). Il s'agit alors de faire une suture muco-muqueuse postérieure. Cette suture, représentée en 3-3 sur les

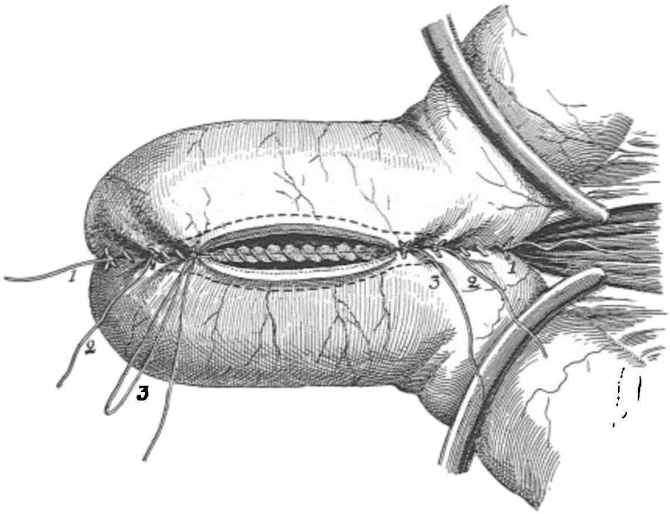

Fig. 283. — Id. Le 3e plan est terminé. Le pointillé indique l'emplacement du 4e plan, qui réunira les chefs initial et terminal du 2e plan postérieur.

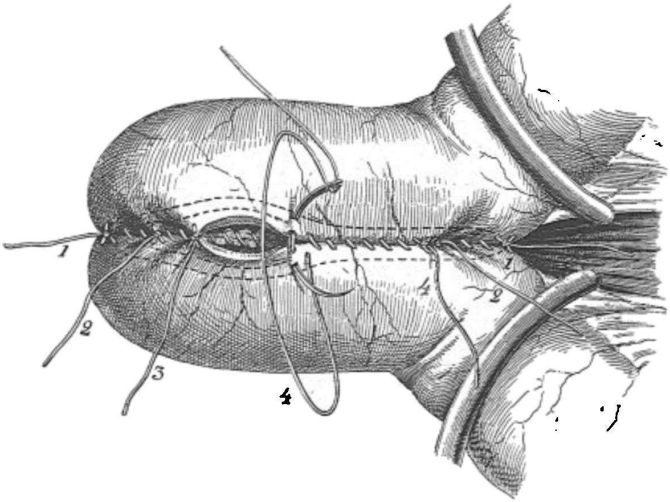

Fig. 284. — Id. Le fil 4 a été noué au chef initial du fil 2 pour constituer le premier plan séro-séreux antérieur. Le pointillé externe montre la ligne de coaptation du 2e plan séro-séreux antérieur (fil 5).

figures 282 et 283, se fait en 2 ou 3 minutes; elle est très utile parce qu'elle empêche le rétrécissement ultérieur de l'orifice anastomotique.

On coupe les deux anses libres du fil 3 et il s'agit de confectionner les deux plans séro-séreux antérieurs, 4 et 5. Le fil 4 est arrêté par un premier nœud (fig. 285), puis on le lie à l'anse initiale du fil 2. La

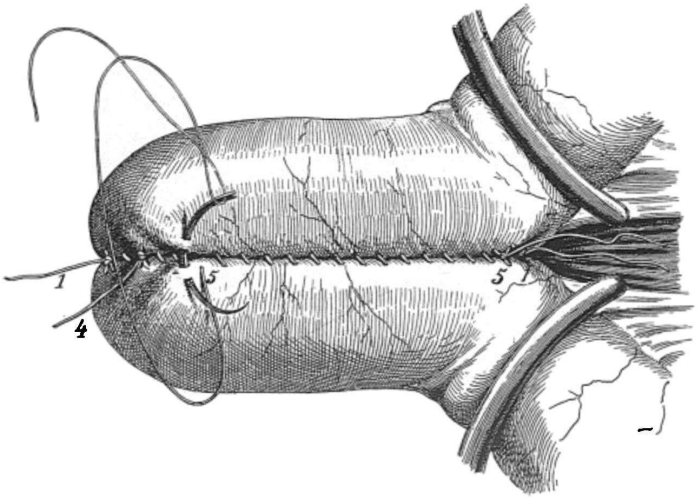

FIG. 285. — Id. Confection du premier plan séro-séreux antérieur dont les chefs initial et terminal seront liés au chef correspondant du fil 1.

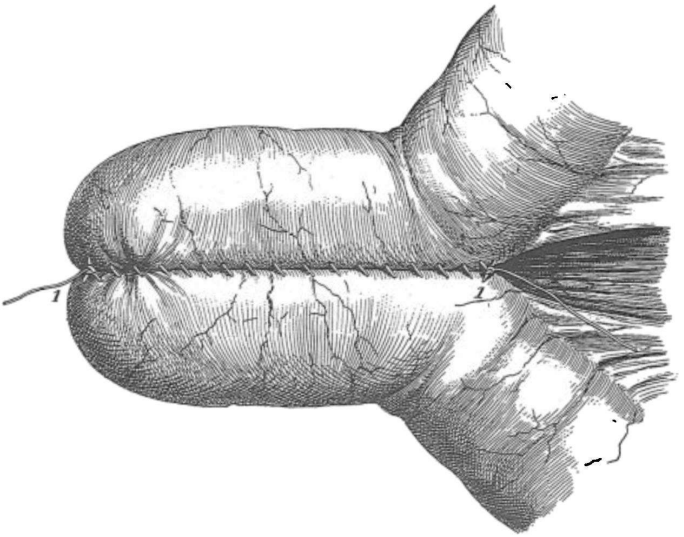

FIG. 286. — Id. L'anastomose est terminée et la circulation des matières est rétablie. Les deux extrémités du fil 5 ont été nouées à celles du fil 1 dont les chefs exubérants vont être coupés.

figure 284 montre le premier plan séro-séreux antérieur presque terminé. La coaptation parfaite est assurée par le fil 4, suivant les traits en pointillé de la figure 284. On fait alors le deuxième plan séro-séreux

antérieur, en nouant le fil 5 à l'anse initiale du fil 1 (fig. 285 et 286). L'anse terminale du fil 5 sera nouée à l'anse terminale du fil 1.

L'anastomose est alors terminée. On enlève généralement les

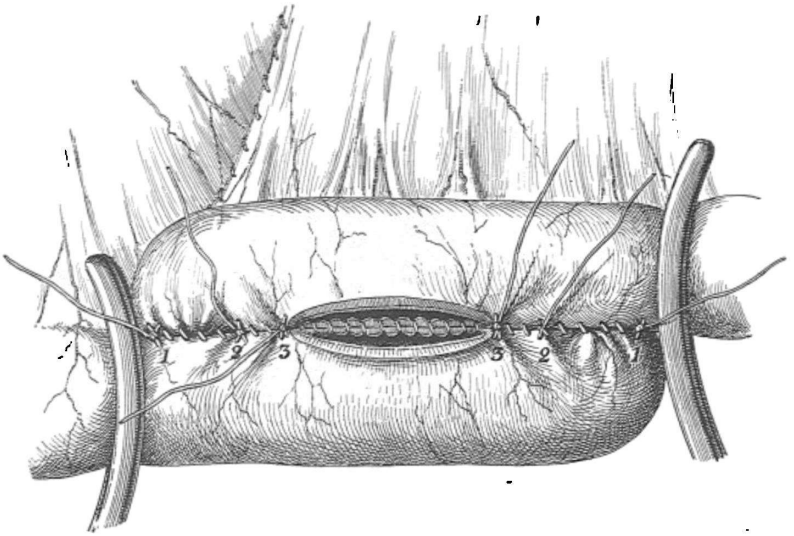

FIG. 287. — Disposition des anses intestinales lorsqu'on veut pratiquer l'entéro-anastomose directe. Le 3e plan postérieur muco-muqueux vient d'être terminé.

pinces à mors élastiques après la confection du premier plan séro-séreux antérieur (fil 4). La confection du dernier plan séro-séreux antérieur, fil 5, se fait ainsi plus aisément.

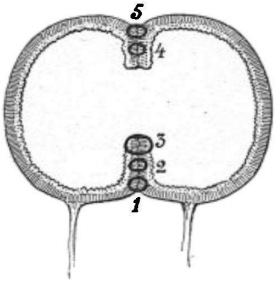

FIG. 288. — Coupe transversale des anses anastomosées montrant les 5 plans de suture; 3 postérieurs dont 2 séro-séreux et 1 muco-muqueux et 2 plans séro-séreux antérieurs.

On peut également juxtaposer les deux anses suivant la figure 287. Les figures 278 et 279 montrent la circulation des matières dans l'un et l'autre cas. La figure 288 montre qu'il y a, en arrière de l'anastomose,

2 plans séro-séreux et un plan muco-musculo-muqueux, et, en avant de l'orifice, 2 plans séro-séreux seulement.

On fait la toilette du champ opératoire et on ferme le ventre. Dans certains cas on laisse par prudence l'anastomose au voisinage de la plaie, en plaçant une petite mèche de gaze stérilisée entre deux points de suture. Ce tamponnement partiel de la plaie se fait particulièrement lorsque l'incision abdominale est latérale et que l'étendue de la résection intestinale a été considérable, ce qui exige un certain nombre de ligatures mésentériques.

Nous retrouverons, dans toutes les opérations sur l'estomac et sur l'intestin, des applications de la technique générale que nous venons de décrire.

TECHNIQUE DES OPÉRATIONS SUR L'ESTOMAC

GASTROSTOMIE

La gastrostomie est la création d'une bouche gastrique temporaire ou durable. La gastrostomie temporaire est l'opération destinée à permettre l'extirpation des corps étrangers volumineux de l'estomac. Ces corps étrangers sont généralement visibles à la radioscopie et à la radiographie. On peut également les découvrir grâce à l'endoscopie directe de l'estomac (voir t. III, Œsophagoscopie).

La fistule gastrique, lorsqu'on la réalise dans le but d'alimenter les malades atteints de sténose infranchissable de l'œsophage ou du cardia, est loin de donner des résultats encourageants. Les malades atteints de cancer de l'œsophage ne présentent guère, après cette opération, une survie supérieure à 3 ou 4 mois, et il en est presque de même pour les malades atteints de sténose fibreuse. Peut-être faut-il attribuer la cachexie finale à l'altération des nerfs pneumo-gastriques, qui se trouvent généralement atteints par des lésions de voisinage.

EXTRACTION D'UN CORPS ÉTRANGER

L'estomac est vidé de son contenu au moyen d'une grosse sonde œsophagienne demi-rigide.

OPÉRATION

1er Temps. — Incision médiane sous-xyphoïdienne, et, très exceptionnellement, incision sur la partie externe de la gaine du muscle droit du côté gauche.

2e *Temps*. — Dès que la peau est incisée on fixe les serviettes aseptiques, puis on incise la ligne blanche et le péritoine.

3e *Temps*. — L'estomac est saisi avec une pince à mors ovales et on l'attire au dehors. Je n'ai jamais éprouvé la moindre difficulté à le reconnaître.

4e *Temps*. — Éviscération partielle de l'estomac, le péritoine étant protégé par des compresses aseptiques. Le corps étranger est reconnu au travers des parois : on le fait saillir au dehors et on l'extrait par une petite ouverture, en prenant soin de ne blesser aucun des vaisseaux

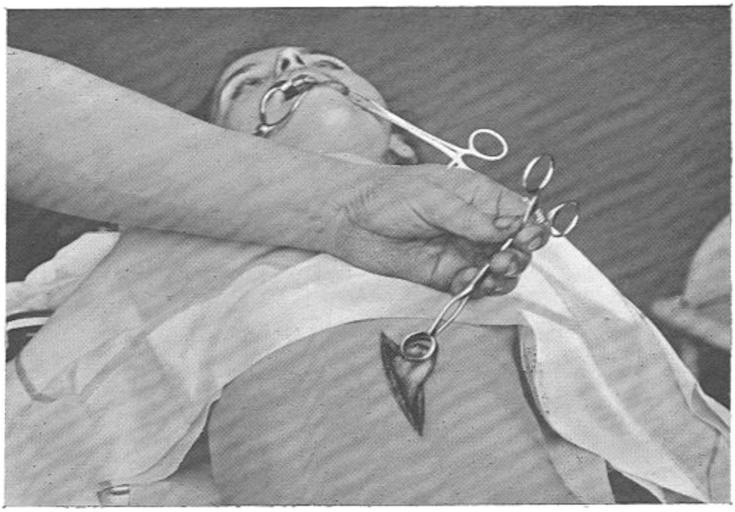

Fig. 289. — Gastrostomie pour l'extraction d'un corps étranger. 2e temps de l'opération.

apparents. L'ouverture de l'estomac se fait avec le thermocautère. On agrandit l'orifice par divulsion, et on procède à l'extraction du corps étranger. On ferme immédiatement le viscère au delà du petit orifice avec une pince à mors élastiques.

5e *Temps*. — Fermeture de l'estomac par une double suture en cordon de bourse ou en surjet.

6e *Temps*. — Réduction de l'estomac, suture de la paroi abdominale et de la peau.

CRÉATION D'UNE BOUCHE GASTRIQUE

OPÉRATION

1er *et* 2e *Temps*. — Comme ci-dessus.

3e *Temps*. — L'estomac est attiré au dehors, afin de reconnaître la partie de l'antre pré-pylorique qui est la plus mobile.

4e Temps. — On fait à 3 ou 4 centimètres à gauche de la ligne médiane, sous le rebord chondro-costal, une petite incision cutanée et verticale de 3 à 4 centimètres, et on perfore la paroi abdominale en ce point, d'arrière en avant et de dedans en dehors; on creuse ainsi un trajet oblique avec l'extrémité d'une pince courbe de 22 centimètres de longueur, introduite par l'incision médiane, entre le muscle droit et son aponévrose postérieure. On agrandit cette ouverture par divulsion, en écartant les mors de la pince.

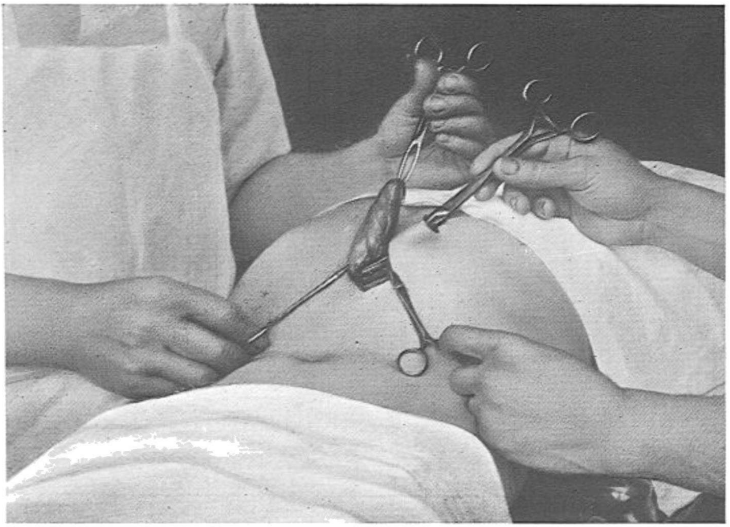

Fig. 290. — Gastrostomie pour rétrécissement cancéreux de l'œsophage. 3e temps.

5e Temps. — Une pince à anneaux excentrés est introduite par la plaie cutanée latérale, pour ressortir par la plaie médiane.

On saisit l'estomac entre les mors de cette pince, au point déterminé à l'avance, et on l'attire dans le canal creusé entre le muscle droit et la gaine aponévrotique postérieure pour l'extérioriser, après avoir traversé la boutonnière musculaire, par la plaie cutanée latérale. On place au milieu de la hernie gastrique deux fils de soie profonds, on suture la séreuse aux lèvres de la peau, puis on referme l'incision médiane. On perfore généralement l'estomac hernié le troisième ou le quatrième jour, avec le thermocautère.

Si le malade est très faible, on introduit immédiatement un repas de lait et d'œufs, en ponctionnant l'estomac avec une aiguille tubulée.

6e Temps. — Pansement à plat.

Suites opératoires.

La bouche gastrique, créée par ce procédé, ne laisse pas échapper au dehors le contenu du viscère. On peut y laisser une petite sonde de

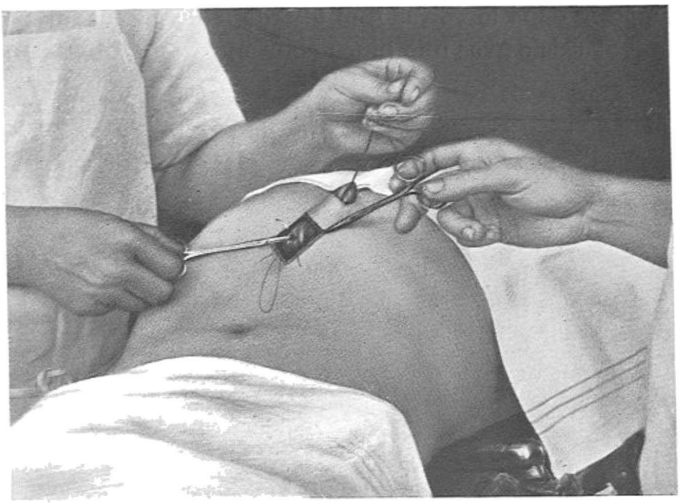

FIG. 291. — Id. 5e temps de l'opération. L'estomac vient d'être attiré au-dessous d'un faisceau du muscle grand droit.

caoutchouc rouge, fermée par un fausset, et que l'on replie dans le pansement.

CATHÉTÉRISME RÉTROGRADE DE L'ŒSOPHAGE

Lorsqu'il s'agit d'un rétrécissement cicatriciel de l'œsophage, infranchissable par la voie supérieure, il peut être nécessaire de faire le cathétérisme rétrograde.

Œsophagotomie externe.

OPÉRATION

On pratique l'œsophagotomie externe, en se guidant sur l'extrémité d'une pince courbe, introduite par la bouche. On suture la muqueuse de l'œsophage à la peau et on procède à la gastrostomie.

Gastrostomie.

1er et *2e Temps.* — Comme ci-dessus.

3e Temps. — Éviscération de l'estomac et incision du viscère.

L'incision est agrandie par divulsion. Je n'ai éprouvé aucune peine à faire pénétrer dans le cardia une longue bougie, qui fut poussée de bas en haut et saisie avec une pince courbe.

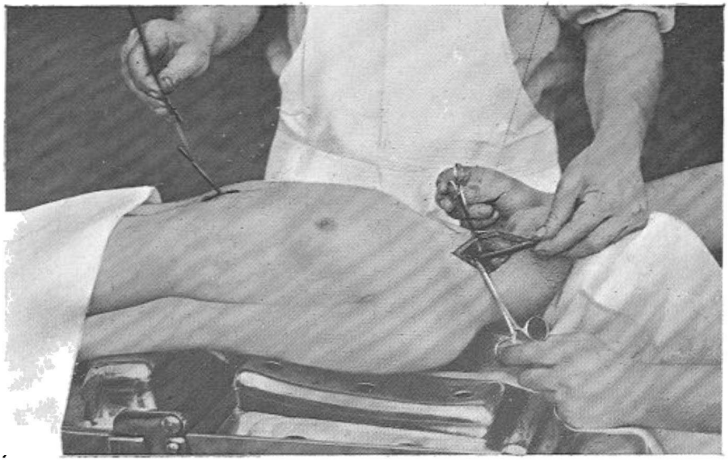

FIG. 292. — Cathétérisme rétrograde de l'œsophage après œsophagotomie externe et gastrostomie.

4e Temps. — L'anse d'un double fil de soie est liée sur l'extrémité de la bougie, pour être attirée de haut en bas, de l'orifice cervical jusqu'à l'orifice gastrique. Ce double fil de soie doit être suffisamment long pour que les chefs cervicaux et abdominaux puissent être liés deux à deux, sans tiraillement. Une sonde est passée par la narine jusque dans la plaie cervicale, puis elle est fixée sur l'un des deux fils, et on l'attire dans l'estomac.

5e Temps. — Fermeture de l'estomac par une suture en cordon de bourse, laissant passer au milieu de cette suture les deux fils œsophagiens, et suture de la séreuse gastrique au pourtour de l'incision pariéto-cutanée.

6e Temps. — Fermeture de la partie inférieure de l'incision pariétale.

7e Temps. — Pansement à plat.

Dès que l'opéré est remis des suites opératoires. on se sert d'un des fils pour guider l'introduction des instruments dilatateurs, tandis

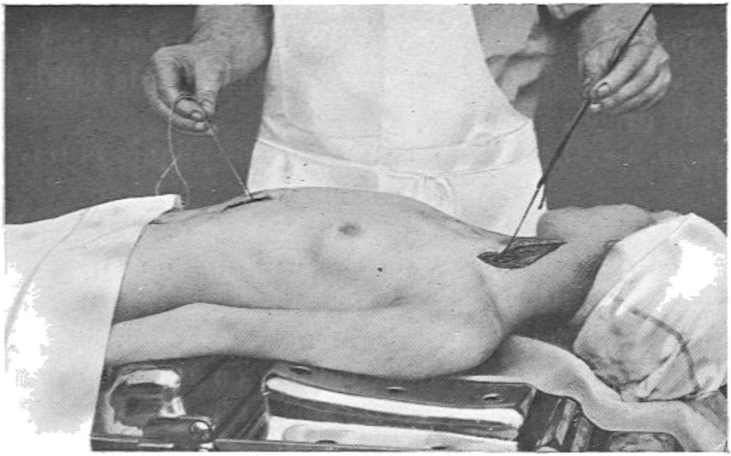

Fig. 293. — Id. Un double fil de soie a été fixé sur la sonde et il est attiré dans toute la longueur de l'œsophage.

que le second demeure noué, pour servir au cas où le premier se romprait ou serait enlevé par mégarde. En ce cas, on passe immédiate-

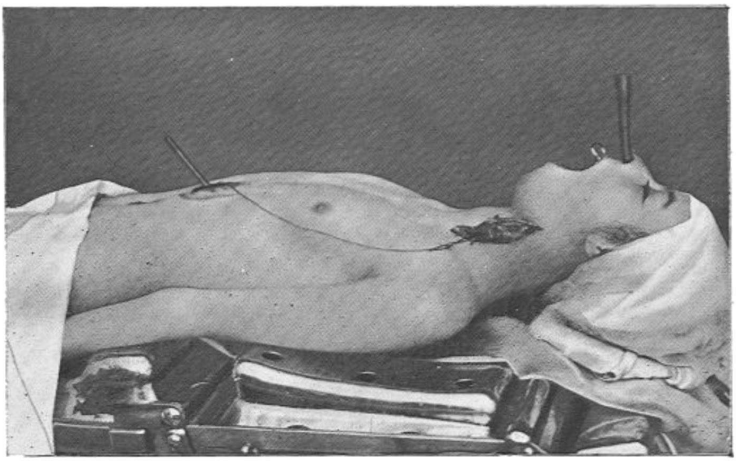

Fig. 294. — La sonde à demeure, introduite par la narine, vient d'être attirée avec l'un des fils jusqu'à la plaie abdominale.

ment, grâce au fil qui subsiste, une double anse de soie, et l'on agit comme plus haut.

FERMETURE D'UNE FISTULE GASTRIQUE

OPÉRATION

1er Temps. — La fistule est circonscrite entre deux incisions verticales concaves. On dissèque la peau et on ferme la fistule avec une pince à mors ovales.

2e Temps. — Disposition des champs aseptiques et ouverture du péritoine.

3e Temps. — La fistule est attirée au dehors, et à sa suite l'estomac. On place sur l'estomac deux pinces élastiques, on entoure le champ opératoire de serviettes aseptiques, et on résèque la fistule.

4e Temps. — Hémostase des tuniques de l'estomac, s'il y a lieu, et fermeture de l'orifice par deux sutures en cordon de bourse. On les fortifiera, s'il paraît utile, par un surjet séro-séreux.

5e Temps. Toilette du champ opératoire, réduction de l'estomac et fermeture du ventre.

STÉNOSE GASTRIQUE
OPÉRATION DE L'ESTOMAC BILOCULAIRE

Le rétrécissement de la partie moyenne de l'estomac est généralement produit par la cicatrisation rétractile d'un ulcère de la petite courbure, empiétant sur les faces antérieure et postérieure de l'organe.

Dans certains cas, la forme biloculaire de l'estomac paraît être antérieure à la production de l'ulcère, qui peut se produire sur le point rétréci. J'ai observé pour la première fois l'estomac biloculaire avec sténose ulcéreuse en janvier 1893. La douleur se manifestait à gauche de la ligne médiane, où il y avait une induration douloureuse. La laparotomie montra que l'estomac, atteint d'ulcère perforant, adhérait en ce point à la paroi abdominale, qui commençait à être perforée. J'ai fait cette opération avec succès le 4 janvier 1893.

OPÉRATION

1er Temps. — Incision de la paroi abdominale.

2e Temps. — Découverte de l'estomac et libération des adhérences, s'il en existe.

3e Temps. — L'estomac est attiré au dehors. On le vide, s'il y a lieu, avec une grosse sonde œsophagienne.

4e Temps. — On fait d'abord un plan transversal séro-postérieur

du côté de la petite courbure, et on fait, s'il semble utile, un plan analogue du côté de la grande courbure. On incise longitudinalement

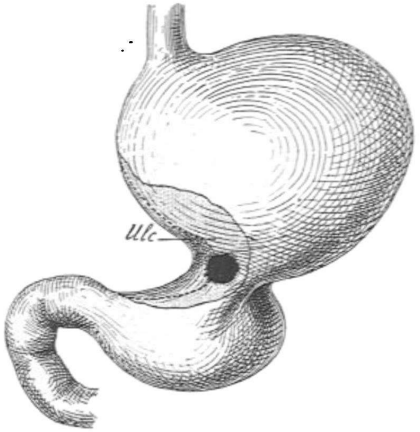

FIG. 295. — Estomac biloculaire par suite de l'évolution cicatricielle d'un ulcère perforant.

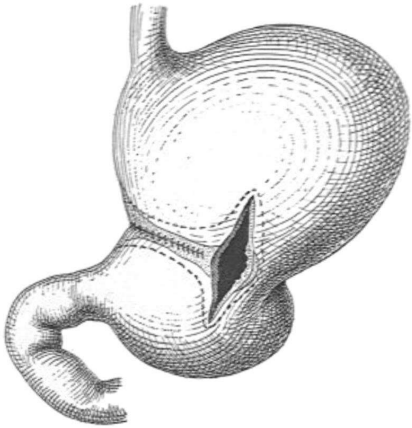

FIG. 296. — Id. Incision longitudinale du rétrécissement et 1er plan de suture. Le pointillé montre le 2e plan.

le canal sténosé et on réunit les deux lobes gastriques transversalement, par deux plans séro-séreux superposés.

5e *Temps*. — Toilette de la plaie. Suture de la paroi.

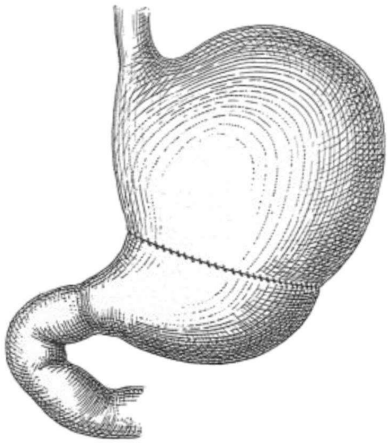

FIG. 297. — Id. Le dernier plan séro-séreux est terminé.

La topographie de l'estomac biloculaire pouvant varier d'un cas à l'autre, on modifiera cette technique d'après les rapports relatifs des deux loges gastriques et l'étendue des tissus indurés, qui sont impropres à la réunion. Il faut faire la suture sur des parties saines de la paroi gastrique.

RÉSECTION PARTIELLE DE L'ESTOMAC POUR ULCÈRE

Il est très rare que l'on ait l'occasion de réséquer un petit ulcère calleux de l'estomac et d'exciser une certaine étendue des parois de l'estomac. Ces interventions exceptionnelles sont faciles pour les chirurgiens qui pratiquent habituellement la gastro-entérostomie et la pylorectomie. J'ai pratiqué une seule fois la résection partielle de l'estomac pour ulcère hémorragique. Cette opération a donné un excellent résultat.

Voici l'observation d'un cas exceptionnel :

Ulcère de l'estomac, résection de l'ulcère, guérison. Accidents de sténose pylorique produits deux ans et demi plus tard par un abcès sous-muqueux circum-pylorique. Gastro-duodénostomie. Guérison[1].

Mme de C..., âgée de 40 ans, a été atteinte, il y a dix ans, d'une scarlatine grave. Peu de temps après, elle se plaignait de douleurs gastriques violentes et présenta des vomissements alimentaires fréquents. Pas d'hématémèse. L'amaigrissement progressif et l'intolérance gastrique nécessitèrent une intervention chirurgicale qui fut pratiquée le 28 novembre 1904.

OPÉRATION

Le pylore était sain et il laissait pénétrer l'index, coiffé des tuniques de l'estomac. Au point le plus déclive de la grande courbure, à 10 centimètres du pylore, existait un ulcère calleux de 20 millimètres environ, profondément excavé et qui empiétait sur la face postérieure de l'estomac.

Je fis la résection de l'ulcère après ligature de tous les vaisseaux environnants. Suture de l'estomac en surjet : deux plans séro-séreux.

L'opération fut suivie de la disparition complète des phénomènes dyspeptiques, y compris les douleurs et les vomissements. La malade augmenta de poids jusqu'au printemps 1907. A cette époque, elle commença à se plaindre de la lenteur des digestions. Il n'y avait pas de douleur gastrique. Bientôt se manifestèrent des vomissements alimentaires et une dilatation considérable. L'amaigrissement se produisit rapidement. Le poids, de 67 kilogr. en juillet 1907, était tombé, en janvier 1908, au chiffre de 42 kilogr., soit de 25 kilogr. en six mois. L'obstruction pylorique devint presque complète. Une nouvelle intervention était indispensable.

1. *Revue critique de médecine et de chirurgie*, n° 4, p. 73. — 1908.

Opération le 20 janvier 1908. Il n'existait de la première intervention aucune trace d'adhérences périgastriques. Une petite cicatrice blanche, à peine visible, marquait le siège de l'ancien ulcère.

Le pylore, attiré au dehors, était considérablement épaissi et il paraissait atteint de cancer. Trois ganglions gros comme des haricots furent extirpés au-dessous du pylore. La teinte rougeâtre de la séreuse me faisait incliner, malgré l'induration sous-jacente, vers une lésion inflammatoire. L'estomac et le duodénum furent fermés par deux pinces à mors élastiques et je fis l'incision longitudinale du pylore, avec le thermocautère. Le canal pylorique était complètement obstrué par la muqueuse tuméfiée et boursouflée. Sur les deux lèvres de la coupe apparut un foyer caséeux de 3 à 4 millimètres de diamètre, qui se vidait petit à petit. Une sonde cannelée courbe fut introduite dans ce trajet : il s'agissait d'un abcès sous-muqueux circulaire, consécutif à une ulcération minuscule du pylore. Un fragment de 12 millimètres d'épaisseur fut prélevé pour l'examen histologique et je fis la gastro-duodénostomie par mon procédé habituel : incision verticale de l'estomac, puis du duodénum, à partir des deux extrémités de la section pylorique et réunion des lèvres postérieures, puis antérieures, de ces incisions par deux surjets séro-séreux.

Les suites de l'opération furent très satisfaisantes. Le 28 février, le poids de la malade avait augmenté de 3 kg. Il était en mai de 47 kg. 500.

Cette observation est d'autant plus intéressante qu'elle a été recueillie, pour tout ce qui concerne la symptomatologie, par le mari de la malade, médecin des plus distingués. Mon confrère et ami, le docteur de C..., a assisté aux deux opérations. A la première, nous avons discuté sur l'opportunité de compléter la résection de l'ulcère par une gastro-duodénostomie. Le pylore était perméable à l'index, coiffé des tuniques gastriques; la résection de l'ulcère, qui était complète, nous parut suffisante pour faire disparaître les phénomènes de contracture réflexe du pylore. On a vu par l'observation qui précède que cette prévision était exacte. La résection de l'ulcère fut suivie de la disparition complète de la contracture du pylore et des symptômes dyspeptiques.

Lorsqu'au bout de deux ans et demi, les vomissements se reproduisirent, le docteur de C... songea d'abord à la reproduction d'un ulcère. Il remarqua, toutefois, que la symptomatologie était très différente de ce qu'elle était avant la première opération. En effet, en 1904, les phénomènes douloureux étaient très accentués, tandis qu'à la fin de l'année 1907, la malade n'accusait aucune autre sensation pénible que celle de la réplétion gastrique. Les signes objectifs étaient alors,

non plus ceux d'un ulcère douloureux et compliqué d'intolérance gastrique, mais ceux de la sténose pylorique vraie, où l'estomac rejette son contenu sans douleur par l'œsophage, au moment où les aliments devraient franchir l'anneau pylorique.

Le diagnostic de sténose pylorique étant certain, nous devions réserver la possibilité d'une dégénérescence cancéreuse.

Nous avons vu qu'au premier examen le pylore nous parut atteint de sténose néoplasique; les ganglions du voisinage étaient grisâtres et très hypertrophiés. C'est dans ces cas difficiles que l'on peut apprécier le mieux la nécessité pour le chirurgien d'être familiarisé avec les problèmes les plus délicats de l'anatomie pathologique. La découverte de l'abcès sous-muqueux circulaire aurait pu en imposer, à un œil insuffisamment exercé, pour une lésion néoplasique. En effet, l'épaississement et l'induration de la muqueuse et de la musculeuse étaient suffisants pour être considérés à un premier examen comme du cancer. Cette erreur aurait eu pour conséquence une résection pylorique, opération plus grave et moins favorable que la gastro-duodénostomie, qui est l'opération de choix dans les cas de sténose simple du pylore.

L'examen histologique de la pièce a confirmé le diagnostic macroscopique. La coupe du pylore montra un abcès sous-muqueux, contenant des débris alimentaires et entouré d'un œdème inflammatoire de la muqueuse et de la musculeuse. Les ganglions étaient simplement hypertrophiés.

Ce cas d'obstruction pylorique par un abcès sous-muqueux circulaire est tout à fait exceptionnel.

Je puis en rapprocher une observation ancienne d'obstruction temporaire de la première portion du duodénum par l'évolution d'une cholécystite calculeuse.

La malade, âgée de 42 ans, présentait tous les signes d'une sténose pylorique. Elle avait été atteinte à diverses reprises de coliques hépatiques. Je fis le diagnostic de compression du duodénum par la vésicule enflammée et peut-être suppurée.

La malade, qui préférait la mort à l'opération, devint très cachectique, et réussit à expulser ses calculs. Elle est actuellement âgée de plus de 60 ans, et ne s'est pas ressentie depuis de cette crise presque fatale.

Il y a lieu de rapprocher de ce cas certaines observations intitulées : « ulcère de la première partie du duodénum ayant perforé la vésicule biliaire », et qui devraient porter au contraire le titre : « ouverture d'une cholécystite calculeuse suppurée dans le duodénum[1] ».

1. Id. *Rev. crit. de méd et de chir.*, n. 1. 1908.

OPÉRATIONS POUR STÉNOSE FIBREUSE OU SPASMODIQUE DU PYLORE

HISTORIQUE

PYLOROPLASTIE

La résection cunéiforme du pylore fut imaginée en 1882 par Czerny, pour remédier à un cas de sténose fibreuse. En 1886, Heinecke et

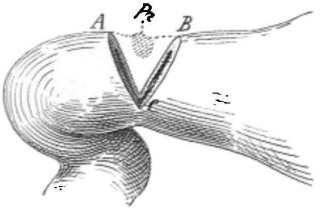

Fig. 298.
Résection cunéiforme du pylore.

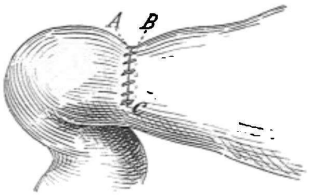

Fig. 299.
Id. Réunion transversale.

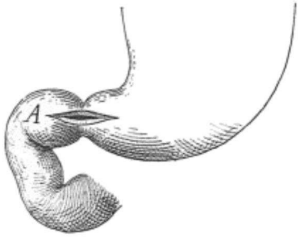

Fig. 300.
Pyloroplastie. Incision longitudinale.

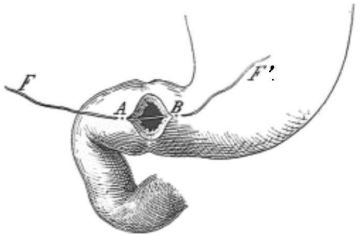

Fig. 301.
Id. Pose du premier fil.

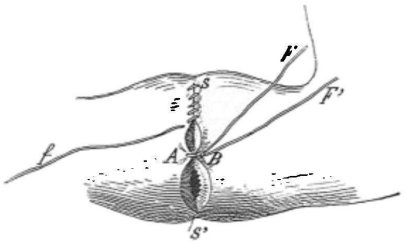

Fig. 302. — Id. La suture est presque terminée.

Mickulicz imaginèrent la pyloroplastie. Le pylore rétréci était incisé en long sur sa face antérieure, et la réunion se faisait perpendiculairement

à son axe. Ces deux procédés exposent à la formation de replis muqueux postérieurs, qui rétrécissent l'orifice créé. Ils ne sont à retenir qu'au point de vue historique.

GASTRO-DUODÉNOSTOMIE AVEC SECTION DU PYLORE

PROCÉDÉ DE DOYEN

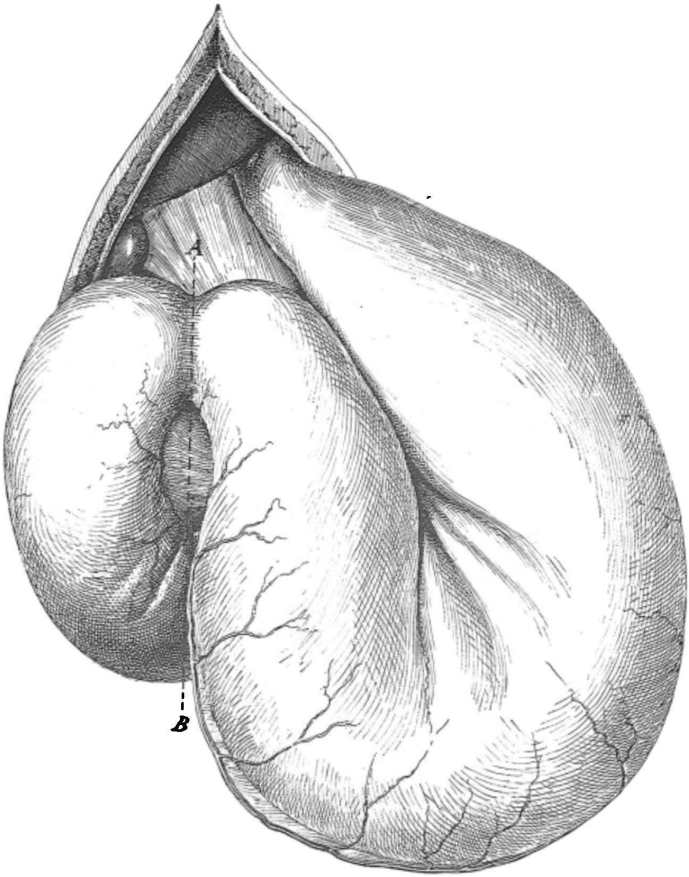

Fig. 303. — Gastro-duodénostomie avec section du pylore. Aspect du champ opératoire lorsque l'opération est possible.

Cette opération, que j'ai imaginée en 1899, est applicable à la sténose spasmodique ou fibreuse du pylore, quand il n'existe pas de cicatrice étendue ni d'adhérences.

En effet, l'estomac ne peut être anastomosé avec la portion extra-

péritonéale du duodénum que si celle-ci est libre et mobile, et s'il n'y a pas d'adhérences inflammatoires.

Lorsque la gastro-duodénostomie est impossible, on fera la gastro-jéjunostomie.

OPÉRATION

1er Temps. — Laparotomie médiane sous-xyphoïdienne.

2e Temps. — L'antre pré-pylorique, le pylore et le duodénum sont

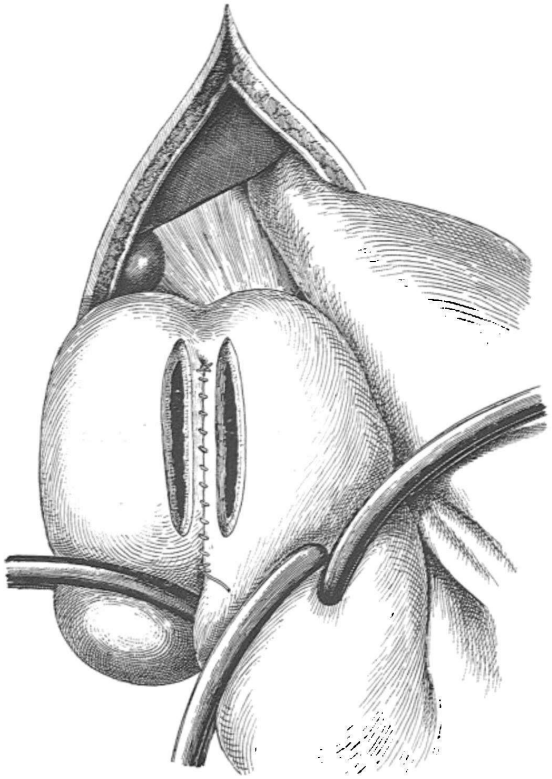

Fig. 304. — Id. 3e temps. L'incision verticale du duodénum et de l'estomac vient d'être faite.

attirés au dehors. On juge de cette façon si le duodénum est assez mobile pour permettre l'opération.

3e Temps. — *Gastro-duodénostomie.* On fait un premier surjet séro-séreux vertical gastro-duodénal commençant au-dessous du pylore et se terminant à 3 ou 4 centimètres plus bas.

Deuxième plan vertical séro-séreux, parallèle au précédent. Ce plan est facultatif. On applique sur l'estomac et sur le duodénum des pinces à mors élastiques, pour les fermer momentanément au-dessus

et au-dessous du champ opératoire, et on incise verticalement le duodénum, puis l'estomac, à 3 millimètres du deuxième surjet profond.

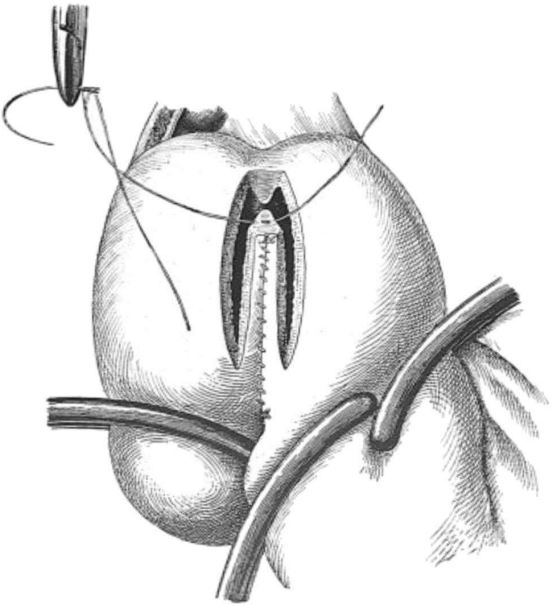

Fig. 305. — Id. Commencement du premier surjet musculo-muqueux postérieur.

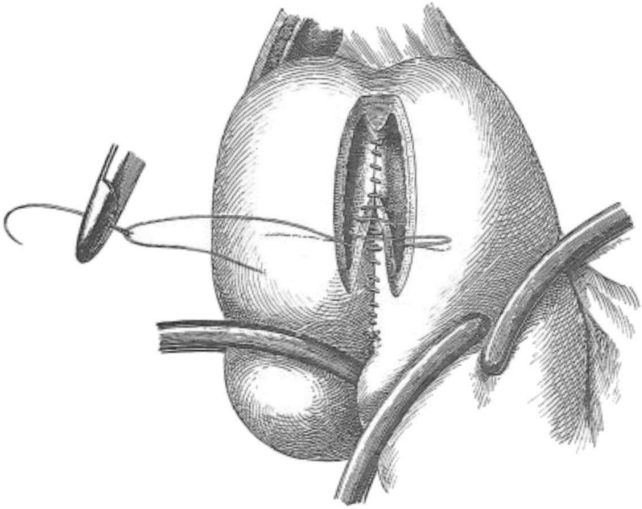

Fig. 306. — Id. Le second surjet musculo-muqueux postérieur est presque terminé.

On lie les artérioles qui saignent. On passe au travers du pylore une pince courbe, et l'on incise transversalement sa paroi antérieure.

On fait alors, au-dessous du pylore, un surjet muco-muqueux, puis on procède aux deux plans antérieurs séro-séreux. Les extrémités des deux fils

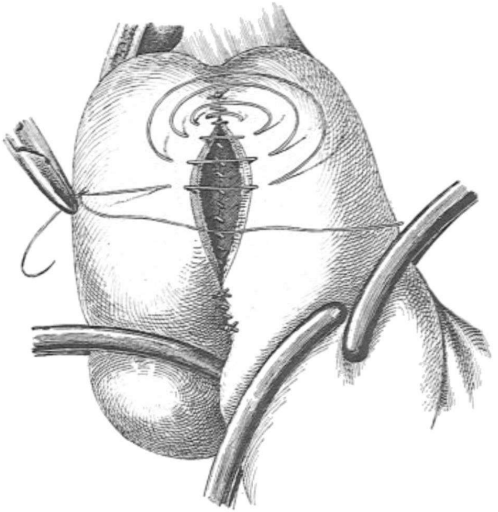

Fig. 307. — Id. Premier plan séro-séreux antérieur.
(Le fil n'a pas été serré afin de montrer le passage de l'aiguille.)

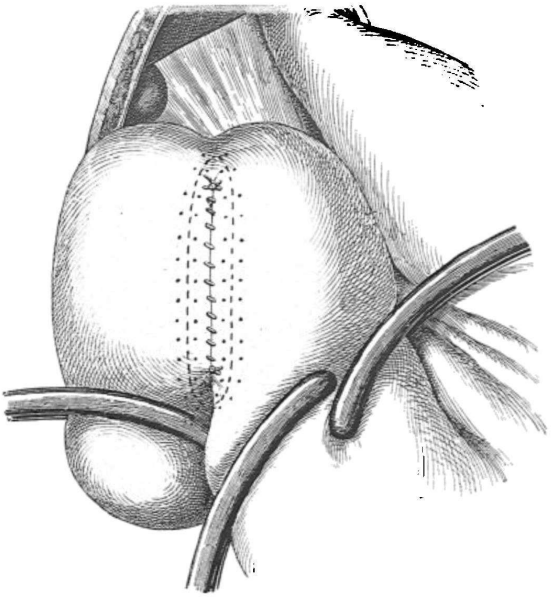

Fig. 308. — Id. L'emplacement du second plan séro-séreux antérieur est indiqué par le pointillé.

antérieurs sont noués aux extrémités correspondantes des fils postérieurs.

On obtient ainsi un orifice gastro-duodénal dont le calibre est égal

à l'ancien orifice pylorique augmenté de toute la hauteur de la section

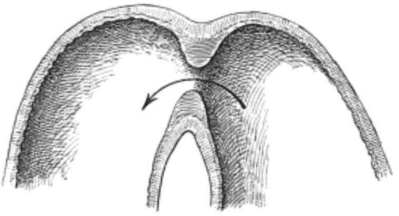

Fig. 309. — Coupe frontale du pylore atteint de contracture spasmodique sténosante.

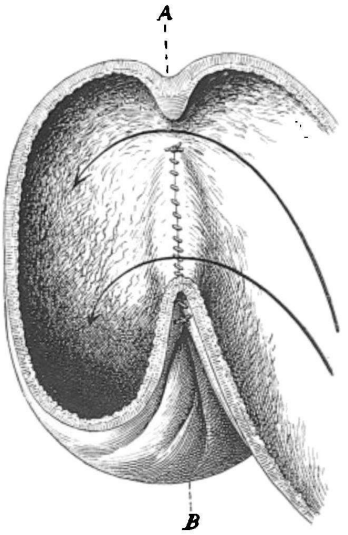

Fig. 310. — Coupe frontale du nouveau pylore après la gastro-duodénostomie de Doyen.

gastro-duodénale. Sur les figures 311 et 312, on se rend compte de l'étendue de ce nouvel orifice, qui fonctionne comme un vrai pylore.

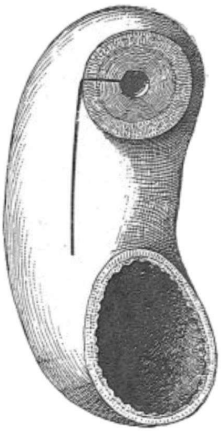

Fig. 311. — Coupe sagittale du pylore sténosé; les 2 traits pleins montrent la section du pylore et la section du duodénum.

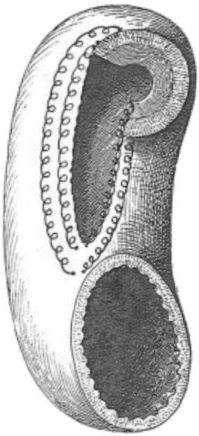

Fig. 312. — Même coupe sagittale montrant l'emplacement des sutures après la gastro-duodénostomie par le procédé de Doyen.

4e *Temps*. — Réduction de l'estomac et du duodénum.

5e *Temps*. — Toilette de la plaie et suture de la paroi.

RÉSULTATS DE L'OPÉRATION

Les malades doivent boire, dès le premier jour, de petites quantités d'eau de Vichy glacée. On les alimente à la fin de la première semaine. La gastro-duodénostomie avec section du pylore, faite par ce procédé, donne des résultats remarquables dans tous les cas de dilatation de l'estomac. L'orifice gastro-duodénal présente 35 à 40 millimètres de longueur et il est aussi déclive que possible. Cet orifice ne se rétrécit jamais.

GASTRO-JÉJUNOSTOMIE

Lorsque le pylore est épaissi ou bien adhérent et lorsque le duodénum n'est pas assez mobile, il faut pratiquer la gastro-jéjunostomie.

HISTORIQUE

La gastro-jéjunostomie a été pratiquée pour la première fois par Wœlfler, élève de Billroth, en 1881, dans un cas de sténose cancéreuse du pylore, où la pylorectomie paraissait impraticable. Rydigier appliqua en 1884 cette opération au traitement de la sténose non cancéreuse du pylore.

Wœlfler attirait une anse d'intestin grêle au-devant du côlon transverse, pour l'anastomoser à la face antérieure de l'estomac.

La gastro-entérostomie antérieure a donné de nombreux insuccès : le poids du côlon transverse et de l'épiploon tiraillait l'anse intestinale anastomosée, et la situation défectueuse de l'orifice déterminait assez souvent le reflux du contenu gastrique vers le bout supérieur de l'intestin grêle. On observait des phénomènes d'obstruction et le patient succombait (fig. 314).

Von Hacker, en 1885, eut l'idée d'anastomoser non plus une anse quelconque d'intestin grêle à la face antérieure de l'estomac, mais l'origine même du jéjunum avec la face postérieure de l'estomac, mis à découvert par une déchirure du méso-côlon transverse.

Le procédé de Von Hacker a réalisé un progrès considérable dans la chirurgie de l'estomac, et son opération est devenue le procédé de choix pour l'anastomose gastro-jéjunale.

Jaboulay, en 1892, pour éviter, après la gastro-entérostomie antérieure, le reflux du contenu de l'estomac vers le duodénum, proposa de faire une anastomose dérivatrice jéjuno-jéjunale entre l'anse ascendante

et l'anse descendante. Ce procédé prolonge l'opération de 10 à 15 minutes, mais il prévient à coup sûr le reflux du liquide gastrique vers le duodénum.

J'ai imaginé dans le même but, en 1892, de fixer l'anse jéjunale au-dessus de l'orifice, à la face antérieure de l'estomac, de manière à lui assurer une direction descendant de gauche à droite et de haut en bas.

Roux, en 1893, proposa pour obtenir le même résultat la gastro-jéjunostomie en Y, par double implantation terminale.

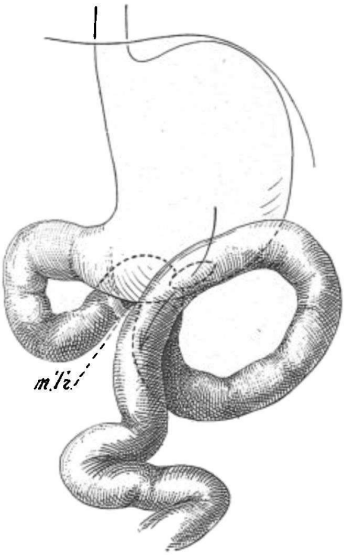

FIG. 313. — Gastro-entérostomie antérieure. Le contenu de l'estomac et la bile doivent suivre tous deux la direction de la flèche.

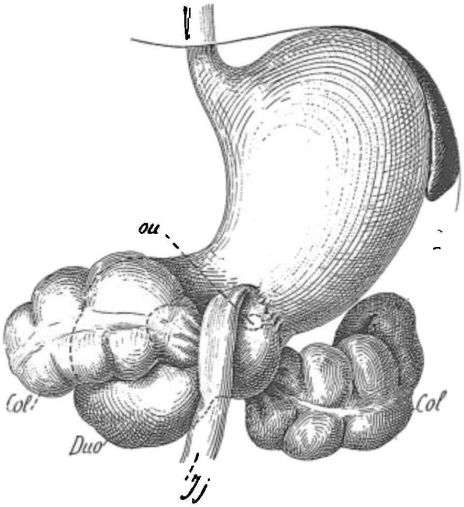

FIG. 314. — Accidents de la gastro-entérostomie antérieure mal faite : reflux du contenu gastrique dans le duodénum et étranglement du côlon transverse.

J'ai proposé moi-même, en 1892, pour la gastro-entérostomie antérieure, une technique particulière. Je commençais par introduire tout le grand épiploon, relevé au-devant du côlon transverse, dans l'arrière-cavité, ouverte par l'effondrement du méso-côlon transverse, puis je donnais à l'anse jéjunale, en l'anastomosant à la face antérieure de l'estomac, une direction nettement descendante.

Je passe sous silence d'autres procédés, qui sont sans intérêt, notamment les plaques et les boutons anastomotiques, y compris l'œillet anastomotique à griffes et la pince à glissière que j'ai fait construire en 1898[1], car leur emploi est très inférieur à la méthode des sutures.

1. *Congrès français de chirurgie. Compte rendu*, 1899, et *Revue crit. de méd. et de chir.*, 15 février 1900.

On décrit généralement la *gastro-entérostomie antérieure* et la *gastro-entérostomie postérieure*. Ces deux dénominations sont défectueuses. En effet, on peut faire la *gastro-jéjunostomie postérieure* en faisant passer l'anse intestinale *au-devant du côlon transverse* et en effondrant l'épiploon gastro-colique. De même la déchirure successive

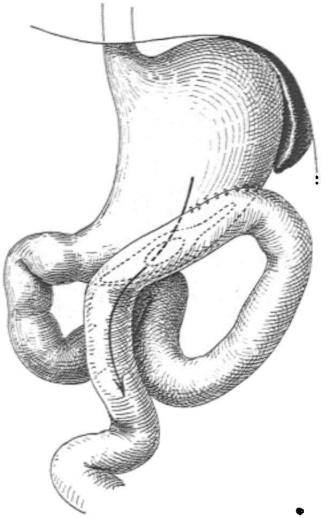

FIG. 315. — Gastro-entérostomie antérieure avec fixation du jéjunum au-dessus de l'orifice à la face antérieure de l'estomac.

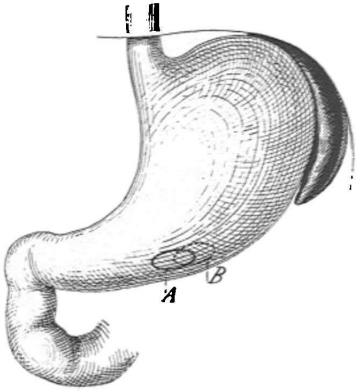

FIG. 316. — Figure montrant la situation de l'orifice gastrique dans la gastro-entérostomie antérieure A et dans la gastro-entérostomie postérieure B.

du méso-côlon transverse, puis de l'épiploon gastro-colique, permet de faire la *gastro-entérostomie antérieure trans-méso-colique*.

1° GASTRO-JÉJUNOSTOMIE POSTÉRIEURE TRANS-MÉSO-COLIQUE

Le procédé le plus rapide et le meilleur pour le fonctionnement du nouveau pylore est l'anastomose de la face postérieure de l'estomac avec la portion supérieure du jéjunum, après perforation du méso-côlon transverse. C'est le procédé de choix, lorsque l'estomac, le méso-côlon transverse et l'origine du jéjunum sont mobiles et sans adhérences.

OPÉRATION

1er Temps. — Laparotomie médiane sous-xyphoïdienne, descendant à 3 ou 4 centimètres au-dessous de l'ombilic.

2e *Temps.* — Éviscération du côlon transverse et de la région prépylorique de l'estomac, puis de l'anse initiale du jéjunum. On fixe cette anse au dehors, en plaçant sur le mésentère une pince à anneaux modérément serrée. On perfore alors le méso-côlon au centre du grand foliole, c'est-à-dire au centre de la plus grande des arcades vasculaires,

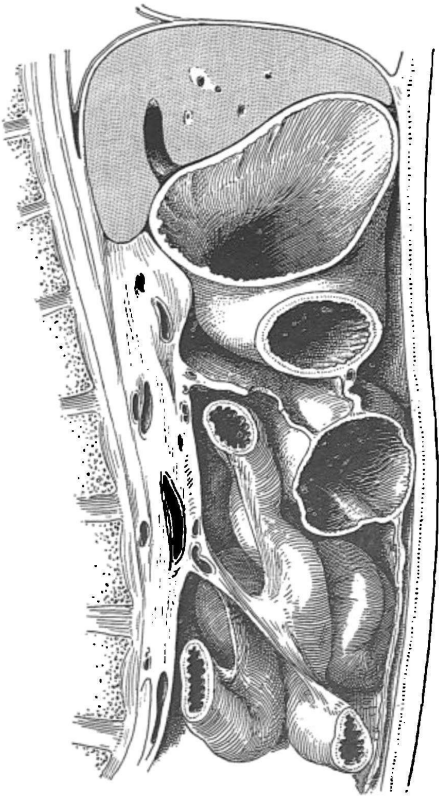

Fig. 317. — Coupe sagittale médiane montrant l'arrière-cavité des épiploons, le méso-côlon transverse et au dessous de lui l'origine du jéjunum.

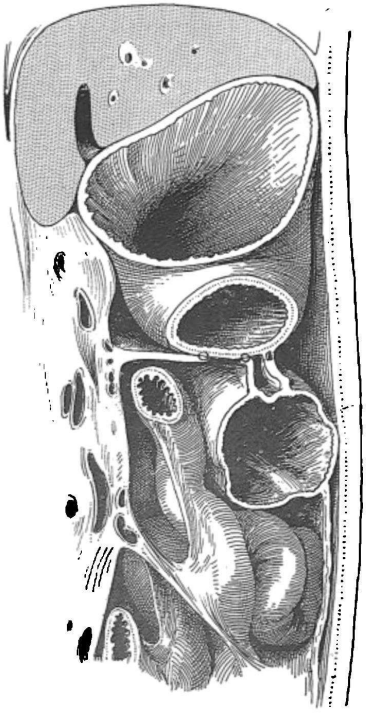

Fig. 318. — Id. Le méso-côlon transverse a été perforé et les bords de l'orifice ont été fixés à la face postérieure de l'estomac.

et on agrandit cet orifice par divulsion. On lie les petits vaisseaux qui saignent, et on attire par cet orifice la face postérieure de l'estomac, que l'on y fixe par un surjet en fer à cheval. Le surjet commence en arrière et à gauche, il se continue en avant, où il réunit la grande courbure de l'estomac à l'insertion du méso-côlon transverse sur le gros intestin et il se termine à droite, au voisinage de la petite courbure.

Ce surjet doit être très lâche, et il ne faut pas le continuer

trop loin : on risquerait ainsi l'étranglement de l'estomac par une suture presque circulaire et trop serrée.

3e Temps. — On suture transversalement le jéjunum à l'estomac, au milieu de l'orifice méso-colique. La suture doit être faite, sur le jéjunum, à 6 ou 8 centimètres au-dessous du ligament de Treitz. Je la fais *transversalement* : 1er plan séro-séreux de 35 à 40 millimètres de

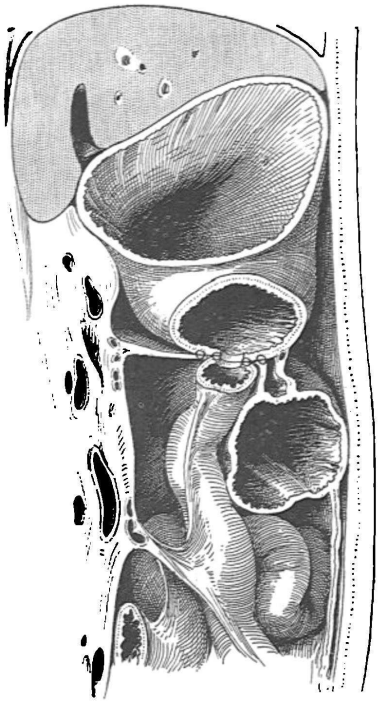

Fig. 319. — Id. L'origine du jéjunum a été anastomosée avec la face postérieure de l'estomac au travers de la boutonnière du côlon transverse.

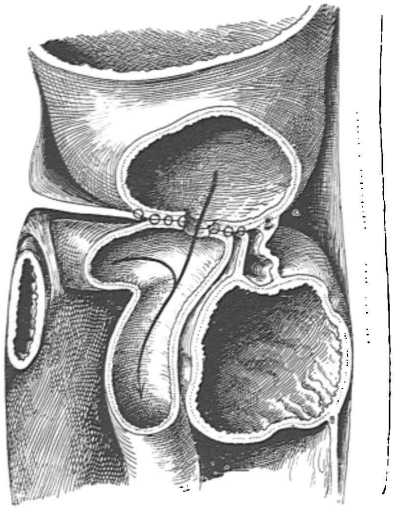

Fig. 320. — Id. L'opération vient d'être terminée. Les flèches indiquent le trajet de la bile et le trajet du contenu gastrique.

longueur, et 2e plan séro-séreux superposé. On place alors sur l'estomac deux grandes pinces élastiques à mors courbes, pour isoler la région de l'anastomose, et ensuite on dispose deux pinces analogues sur le jéjunum, l'une en amont et l'autre en aval. Des compresses stériles sont disposées à droite, à gauche, en haut et en bas, comme l'indiquent les photographies, afin de protéger le péritoine.

On ouvre l'estomac, puis l'intestin, avec le thermocautère, à 3 millimètres du deuxième plan de suture, et sur une longueur de 30 à

35 millimètres. On éponge avec soin les liquides gastrique et intestinal, et on lie les artérioles qui saignent.

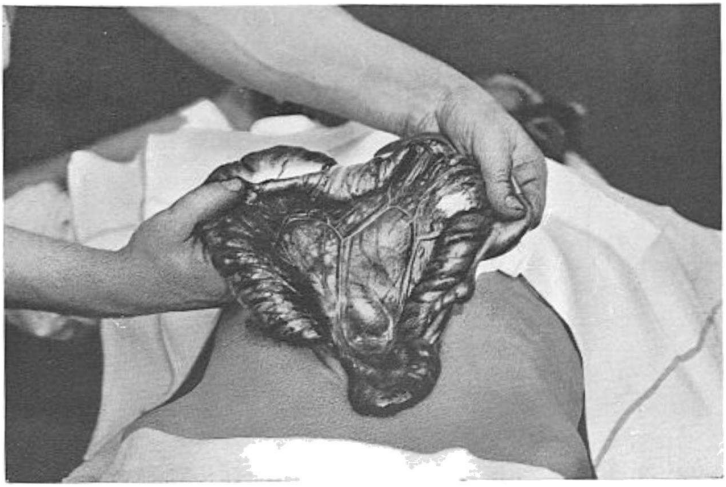

Fig. 321. — Gastro-entérostomie postérieure trans-méso-colique. Grande arcade vasculaire du méso-côlon transverse.

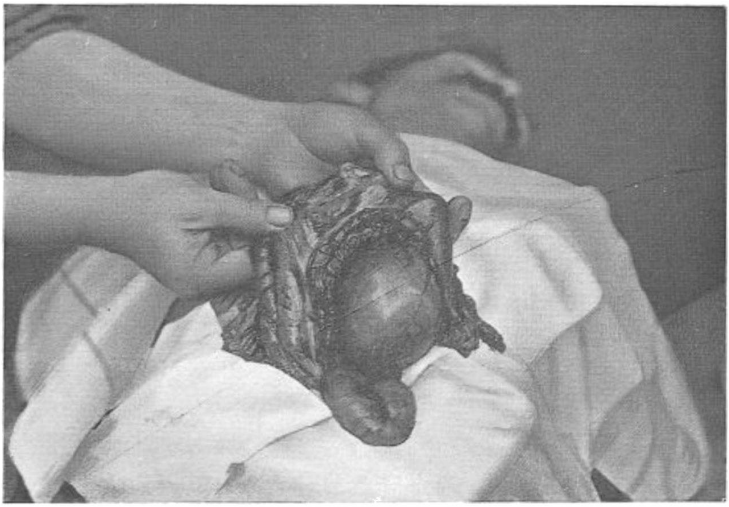

Fig. 322. — Id. Le méso-côlon a été perforé, l'estomac fait hernie par l'orifice. Au-dessous, la première anse du jéjunum.

On fait alors un troisième surjet postérieur muco-muqueux, qui prévient toute possibilité de rétrécissement de l'orifice gastro-intestinal. Il reste à terminer les deux surjets séro-séreux superficiels, qui

commencent et finissent aux points où ont commencé et fini les deux surjets séro-séreux postérieurs. Les extrémités des fils des surjets

Fig. 323. — Id. Suture de la grande courbure de l'estomac aux bords de la perforation du méso-côlon.

Fig. 324. — Id. Gastro-jéjunostomie. Premier surjet séro-séreux postérieur.

postérieurs sont liés respectivement aux extrémités des fils des surjets antérieurs.

On enlève les compresses superficielles et les pinces après la

confection du 1er surjet séro-séreux antérieur, et on vérifie l'état de

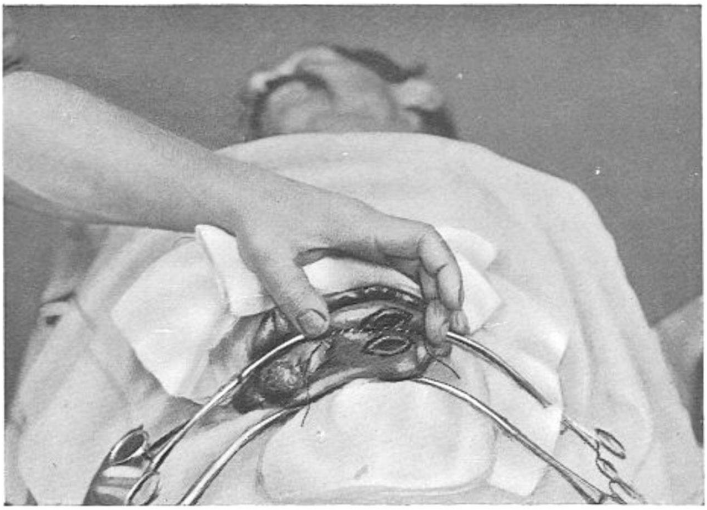

Fig. 325. — Id. Les deux surjets séro-séreux postérieurs sont terminés. L'estomac et le jéjunum viennent d'être incisés avec le thermocautère.

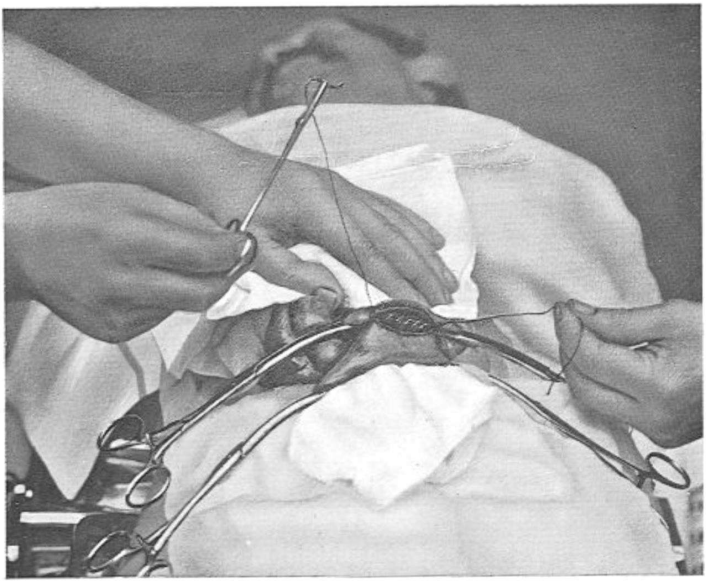

Fig. 326. — Id. Confection du surjet muco-muqueux postérieur.

l'anastomose. Le jéjunum doit descendre verticalement : on pourrait croire, à l'aspect des photographies 327 et 331, que l'on a pratiqué une

FIG. 327. — Id. L'anastomose vient d'être terminée. On distingue le dernier surjet séro-séreux antérieur.

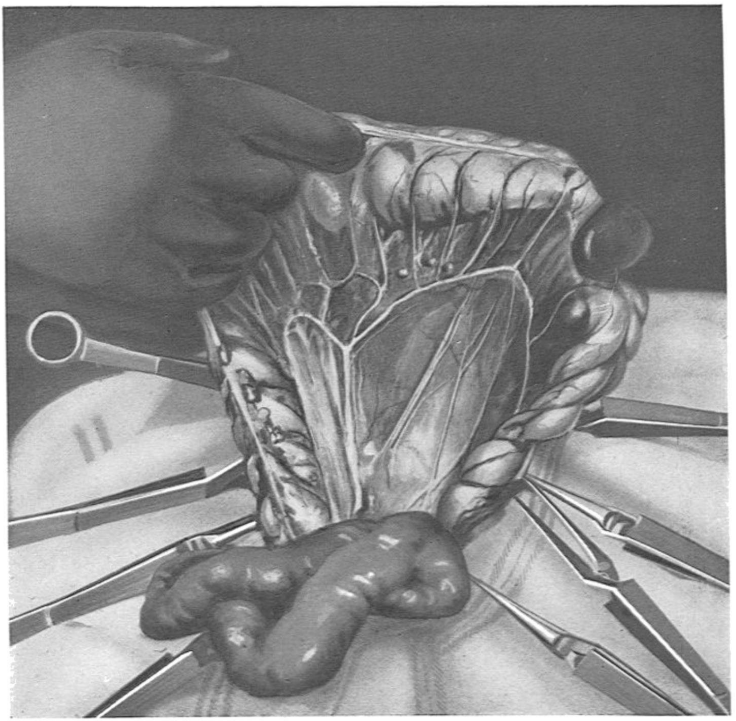

FIG. 328. — Gastro-entérostomie postérieure (autre cas). Aspect de la grande arcade vasculaire du côlon transverse.

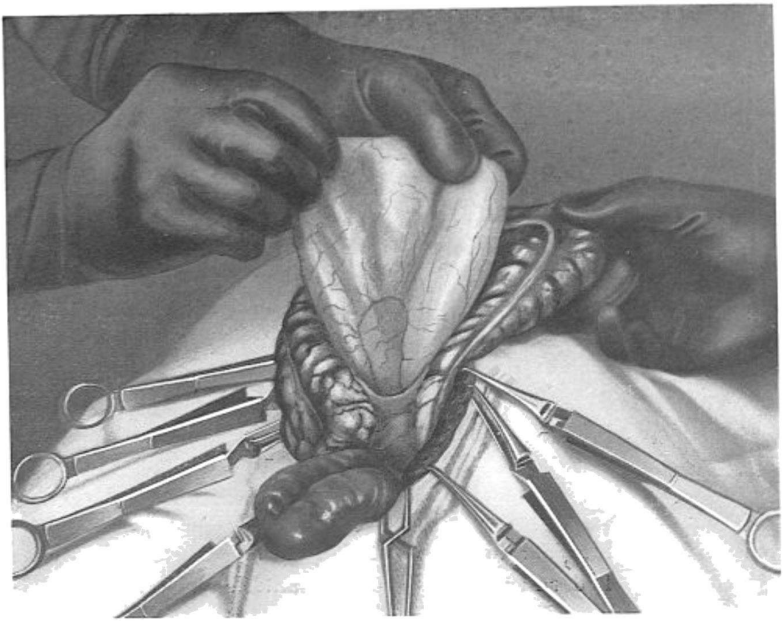

Fig. 329. — Id. L'estomac est attiré au travers de la perforation du méso-côlon transverse.

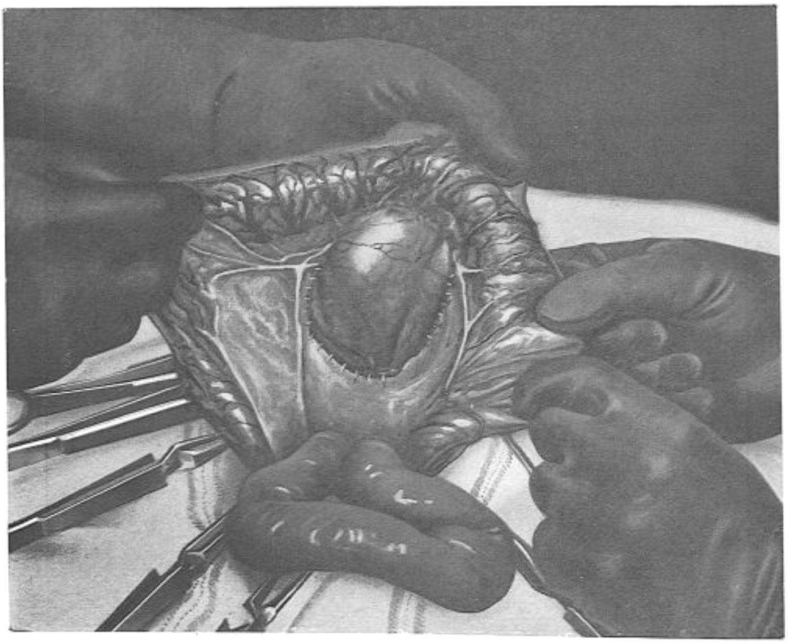

Fig. 329 *bis*. — Id. Suture des bords de l'orifice du méso-côlon aux tuniques de l'estomac.

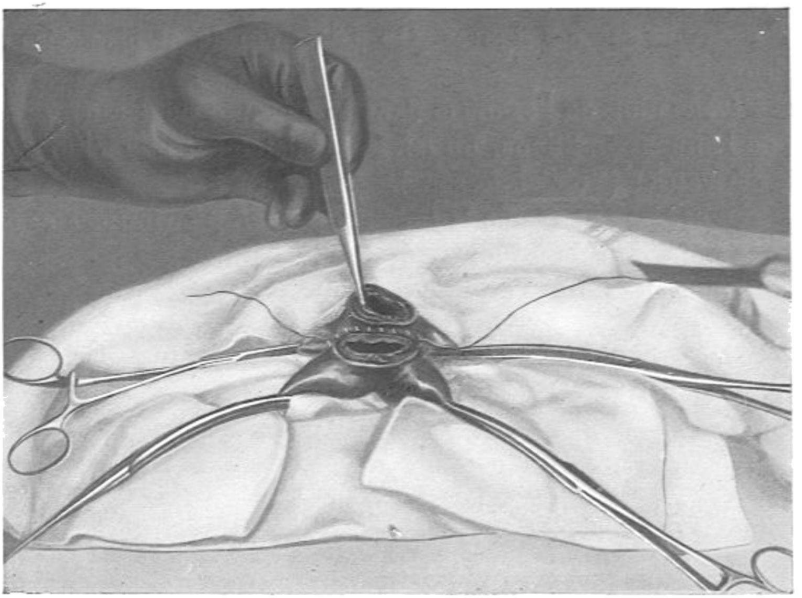

FIG. 330. — Id. Le 2e surjet séro-séreux postérieur est terminé. Application des pinces élastiques pour la coprostase; ouverture de l'estomac et du jéjunum.

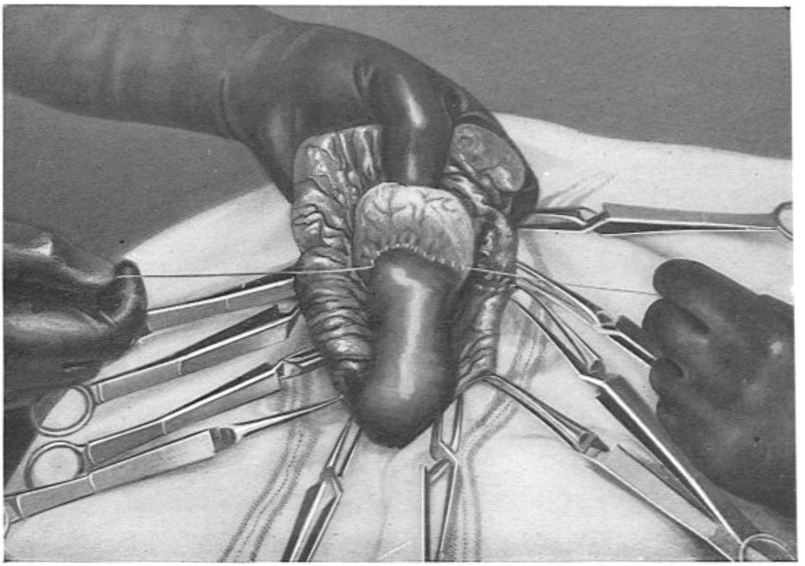

FIG. 331. — Id. L'anastomose est terminée. On voit que le jéjunum s'implante directement sur l'estomac.

implantation terminale. J'insiste sur cette disposition du jéjunum, qui est très visible sur ces figures. On fait enfin le 2e plan séro-séreux antérieur.

Si l'évacuation de l'estomac dans le jéjunum ne paraît pas assurée dans de bonnes conditions, on fait immédiatement une jéjuno-jéjunostomie dérivatrice (Voir ci-dessous).

4e Temps. — On vérifie la toilette du champ opératoire et on procède à la réduction de l'estomac et de l'intestin.

5e Temps. — Suture de la paroi.

Ulcère du duodénum. — Fermeture du pylore

Lorsque la gastro-jéjunostomie est faite dans le but de remédier à un ulcère duodénal, on complète cette opération en fermant le pylore par

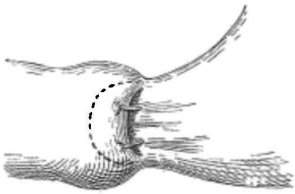

Fig. 332. — Fermeture du pylore par invagination et par plicature verticale de la paroi antérieure de l'estomac.

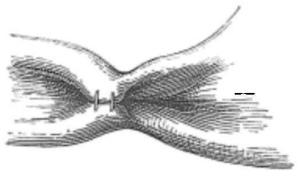

Fig. 333. — Fermeture du pylore par plicature horizontale de la paroi antérieure de l'estomac et du duodénum.

deux sutures longitudinales et transversales superposées, de manière à empêcher tout passage du contenu acide de l'estomac sur la région ulcérée.

SUITES OPÉRATOIRES

Les suites opératoires sont généralement très simples. Ce procédé assure le libre écoulement du contenu de l'estomac dans le jéjunum et il prévient tout reflux de la bile, ce liquide suivant la paroi postérieure de l'intestin grêle. Les opérés boivent, après l'opération, de l'eau de Vichy glacée par petites quantités. On commence à les alimenter entre le cinquième et le huitième jour.

2e GASTRO-ENTÉROSTOMIE ANTÉRIEURE TRANS-MÉSO-COLIQUE

Si la face postérieure de l'estomac était indurée et adhérente, on pourrait sectionner entre plusieurs séries de doubles ligatures les vais-

seaux de l'épiploon gastro-colique, de manière à attirer la face antérieure de l'estomac au travers de la boutonnière du méso-côlon transverse. On réaliserait ainsi la gastro-entérostomie antérieure trans-méso-colique. Cette opération ne se fait que dans des cas exceptionnels.

3° GASTRO-JÉJUNOSTOMIE ANTÉRIEURE AVEC RÉTRO-FIXATION DU GRAND ÉPIPLOON ET COLOPEXIE GASTRIQUE

PROCÉDÉ DE DOYEN

Cette opération se fait dans les cas où l'état du méso-côlon trans-

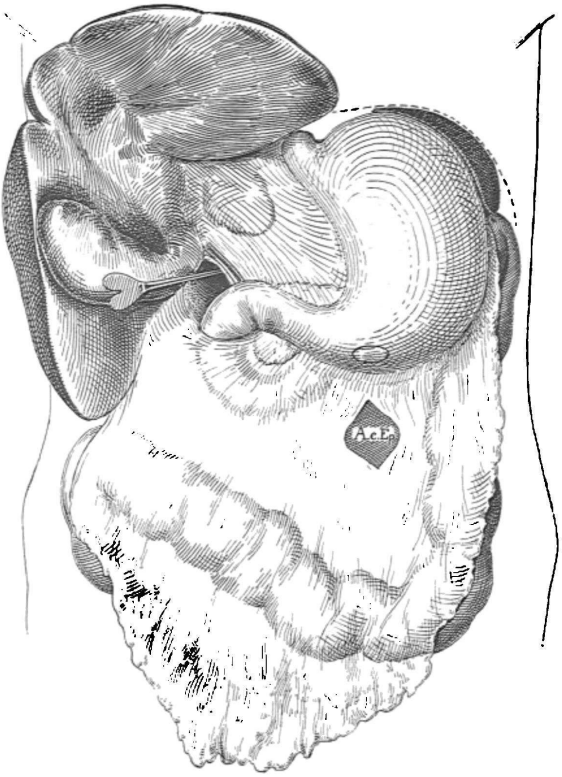

FIG. 334. — Schéma montrant l'hiatus de Winslow, le point où sera créé le nouveau pylore, et la perforation de l'épiploon gastro-colique.

verse et de l'origine du jéjunum ne permet pas de faire la gastro-entérostomie postérieure trans-méso-colique, qui est le procédé de choix.

OPÉRATION

1er *Temps*. — Incision médiane comme plus haut, se terminant un peu au-dessous de l'ombilic.

2e *Temps*. — Éviscération de la région pylorique de l'estomac, du

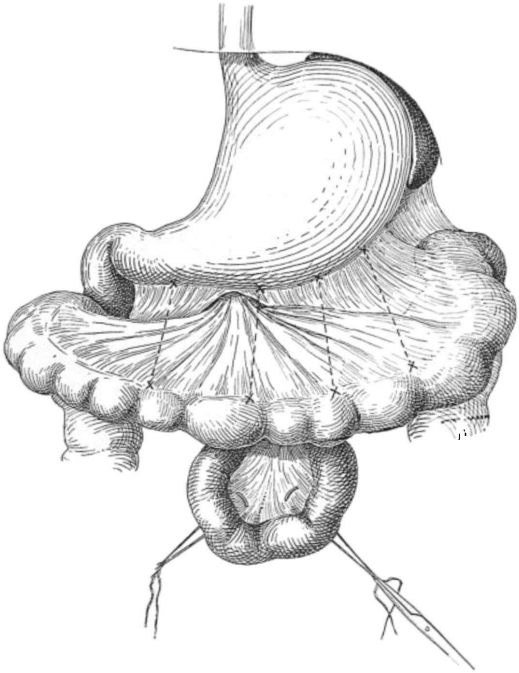

Fig. 335. — Id. Figure schématique démontrant l'introduction du grand épiploon dans l'arrière-cavité au travers de la perforation indiquée sur la figure 334.

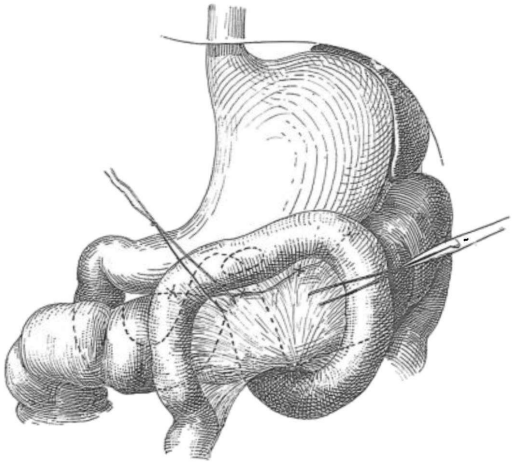

Fig. 336. — Id. La gastro-entérostomie antérieure est terminée. Le côlon transverse a été suturé à la grande courbure de l'estomac. Direction descendante de l'anse jéjunale anastomosée.

côlon transverse, et recherche de la première anse du jéjunum, comme plus haut.

3e Temps. — Rétrofixation du grand épiploon. — Perforation de l'épiploon gastro-colique et ouverture de l'arrière-cavité des épiploons, où l'on introduit la totalité du grand tablier épiploïque. On fixe alors le côlon transverse sur toute la longueur suffisante (12 à 15 cm.), à la grande courbure de l'estomac. Le côlon subit ainsi sur son axe une légère torsion en avant et en haut.

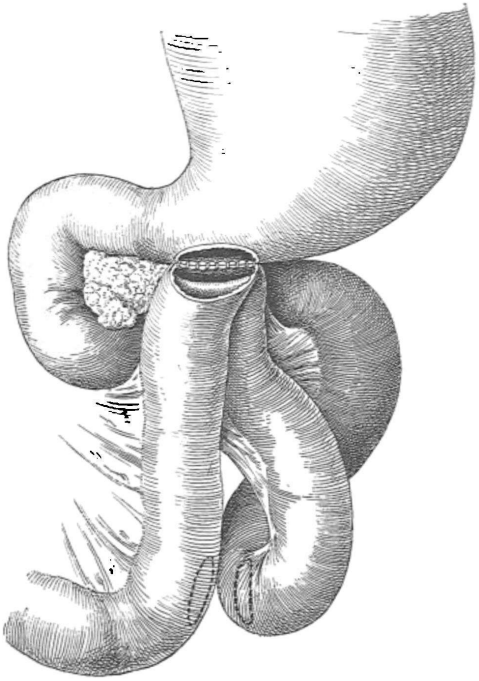

Fig. 337. — Figure schématique montrant l'abouchement transversal du jéjunum à la face antérieure de l'estomac et le lieu d'élection de l'anastomose dérivatrice jéjuno-jéjunale.

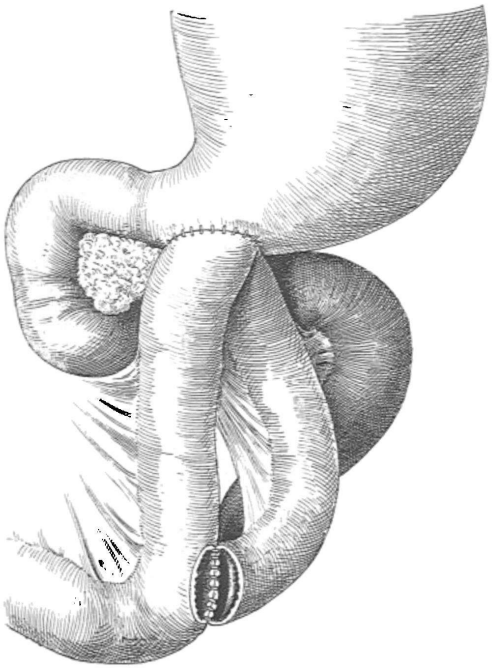

Fig. 338. — Id. La gastro-entérostomie est terminée. Jéjuno-jéjunostomie dérivatrice, permettant à la bile de s'écouler dans l'intestin sans remonter vers l'estomac.

Cette réunion du côlon transverse à l'estomac, après introduction du grand tablier épiplooïque dans l'arrière-cavité, préviendra tout tiraillement ultérieur de l'anse jéjunale anastomosée.

4e Temps. — Gastro-jéjunostomie. On choisit pour la gastro-jéjunostomie, à une certaine distance au dessous du ligament de Treitz, l'anse la plus facilement mobilisable, c'est-à-dire celle où le mésentère est le plus long. Il n'y a aucun inconvénient à faire l'anastomose à 25 ou 30 centimètres au-dessous de l'origine du jéjunum, bien au

contraire. Le jéjunum ayant été reconnu à son origine, il est facile de disposer l'anse choisie de telle manière que la direction du cours des matières dans l'intestin se fasse de gauche à droite et de haut en bas.

On la suture transversalement près de la grande courbure de l'estomac, dans l'intervalle de deux groupes de vaisseaux pariétaux : l'on fait un plan séro-séreux postérieur, puis un deuxième plan, parallèle au premier. On applique les pinces élastiques sur l'estomac et sur le jéju-

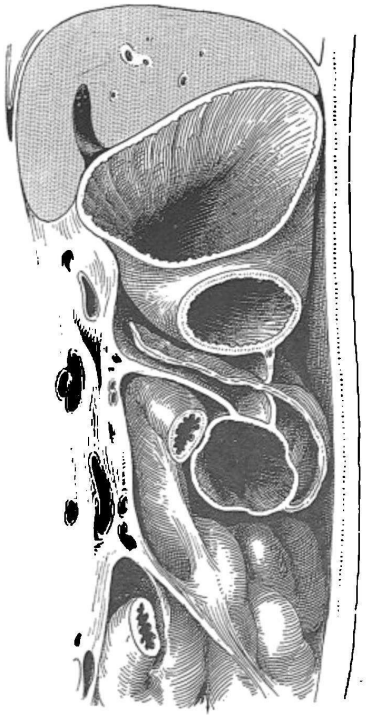

Fig. 339. — Gastro-entérostomie antérieure (procédé de Doyen). Introduction du grand épiploon dans l'arrière-cavité, par un orifice de l'épiploon gastro-colique.

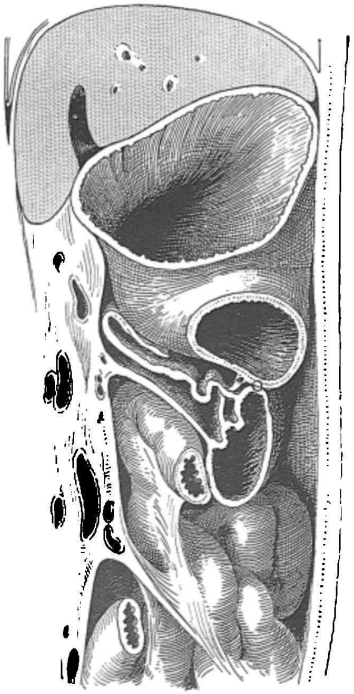

Fig. 340. — Id. Le côlon est basculé en haut et son bord inférieur vient d'être suturé à la partie inférieure de la grande courbure de l'estomac.

num, on fait la boutonnière avec le thermocautère, l'hémostase, et le plan muco-muqueux postérieur. Puis on exécute les deux plans séro-séreux antérieurs.

Jéjuno-jéjunostomie dérivatrice.

5e Temps. — Jéjuno-jéjunostomie. — Je me contentais autrefois de suturer l'anse jéjunale à l'estomac dans une situation descendante et très oblique, comme le représente la figure 336.

Ce procédé présente l'inconvénient d'exposer au reflux de la bile

dans l'estomac. On peut éviter à coup sûr cet inconvénient en faisant d'abord une anastomose jéjuno-gastrique et secondairement une anastomose dérivatrice jéjuno-jéjunale. Dès que la gastro-jéjunostomie est terminée, on réduit l'estomac et le côlon et on fait immédiatement une jéjuno-jéjunostomie verticale. L'anastomose jéjuno-jéjunale sera faite à 12 ou 15 centimètres au-dessous de l'orifice gastrique, à l'endroit où les

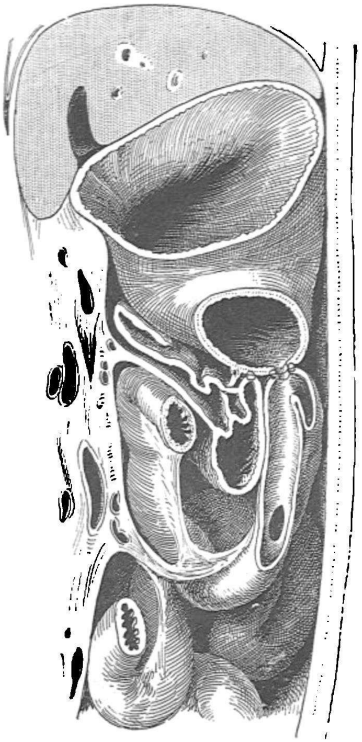

FIG. 341. — Idem.
L'anastomose gastro-jéjunale et l'anastomose dérivatrice jéjuno-jéjunale viennent d'être terminées.

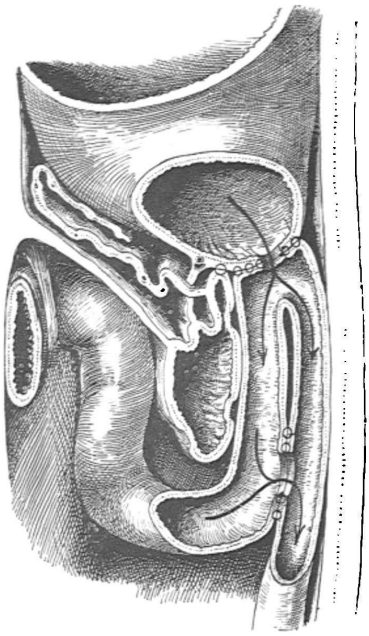

FIG. 342. — Idem.
L'opération est terminée. Les flèches indiquent la circulation du contenu de l'estomac et de la bile.

anses jéjunales ascendante et descendante se juxtaposent le mieux. Cette jéjuno-jéjunostomie demande 8 à 10 minutes à peine. L'orifice doit avoir 30 à 35 millimètres de longueur : on fait d'abord les deux plans séro-séreux postérieurs, on applique les pinces à coprostase, une seule au-dessus et une seule au-dessous du point de l'anastomose, comprimant chacune les deux anses intestinales à la fois; on pratique la double incision des tuniques intestinales avec le thermo-cautère : et on confectionne les deux plans séro-séreux antérieurs.

6° *Temps*. — Réduction de l'intestin. Fermeture du ventre.

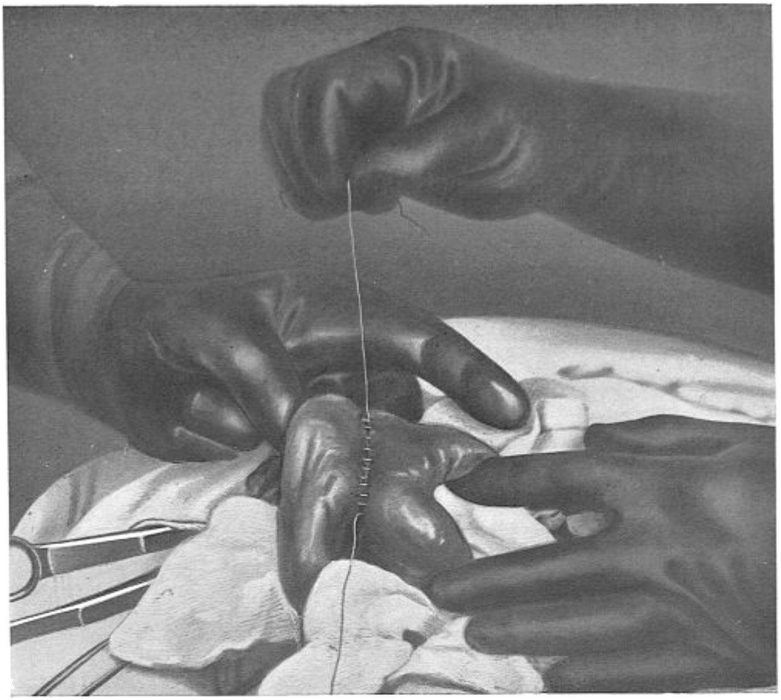

Fig. 343. — Jéjuno-jéjunostomie dérivatrice. 1er surjet séro-séreux postérieur.

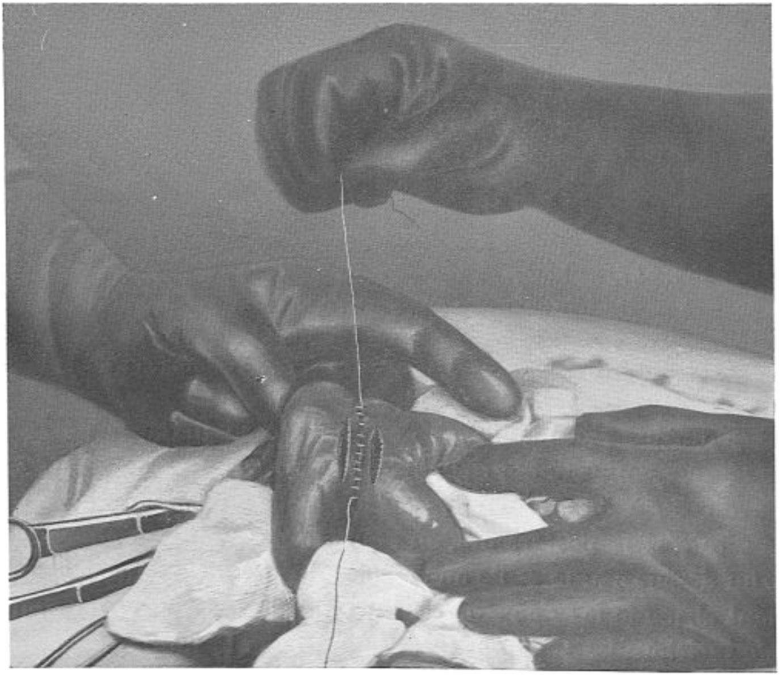

Fig. 344. — Id. — Le 2e surjet séro-séreux postérieur est terminé. Incision des deux anses adjacentes. Les pinces pour la coprostase sont cachées par les compresses.

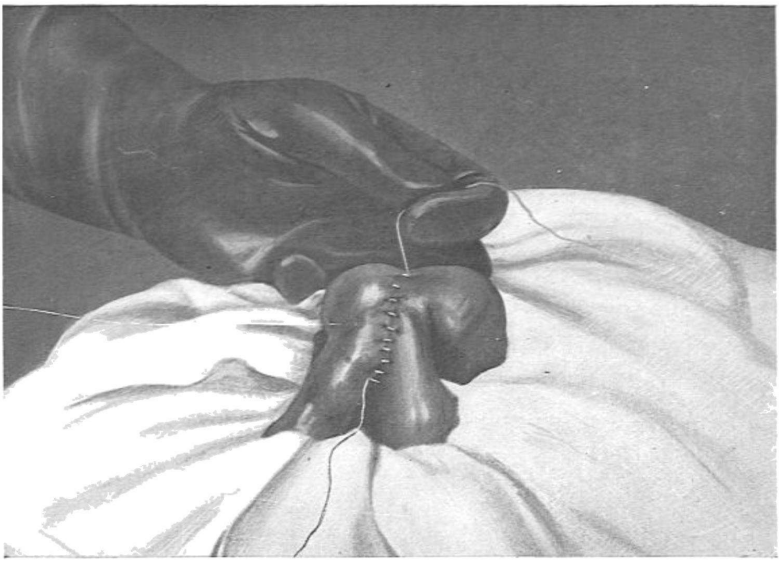

Fig. 345. — Id. Dernier plan séro-séreux antérieur. La jéjuno-jéjunostomie dérivatrice est terminée. On voit que les deux anses intestinales sont juxtaposées parallèlement et que la circulation des matières se fait aussi bien dans les deux sens.

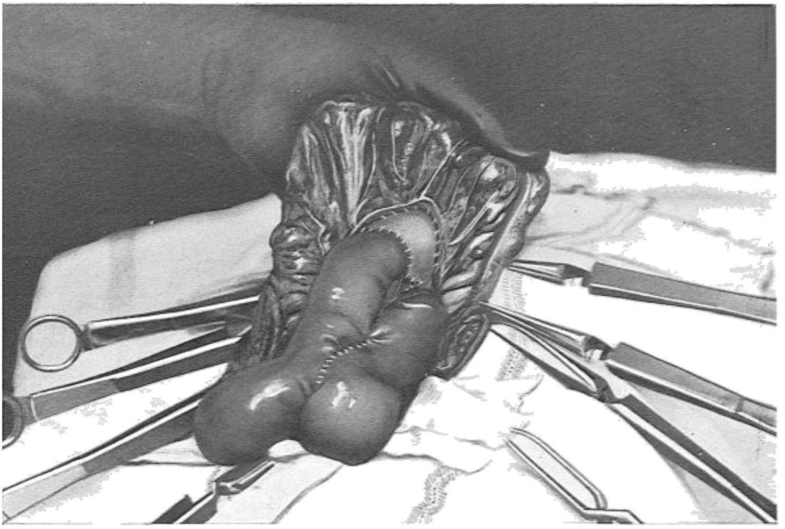

Fig. 346. — Id. Rapports de la face postérieure de l'estomac, du méso-côlon transverse et des deux anses jéjunales après la gastro-jéjunostomie trans-méso-colique suivie de jéjuno-jéjunostomie latérale dérivatrice.

4° GASTRO-JÉJUNOSTOMIE POSTÉRIEURE ANTÉ-COLIQUE

Lorsque la lésion cancéreuse envahit à la fois toute la face antérieure de l'estomac et le duodénum, pour se propager à la région du ligament de Treitz et au méso-côlon transverse, il est impossible de faire ni la gastro-entérostomie postérieure trans-méso-colique ni la gastro-entérostomie antérieure anté-colique. J'emploie en pareil cas l'artifice suivant, que j'ai imaginé en 1892 : j'incise transversalement l'épiploon gastro-colique en prenant soin de couper les principaux

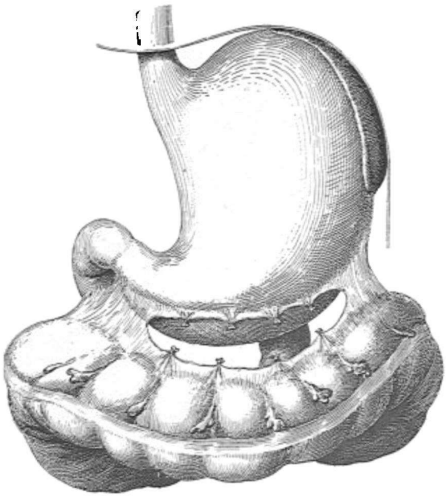

Fig. 347. — Gastro-jéjunostomie anté-colique. Incision de l'épiploon gastro-colique et découverte de la face postéro-inférieure de l'estomac.

groupes vasculaires entre deux ligatures, et je mets à découvert, par cet orifice, toute la face postérieure de l'estomac. Je relève le grand épiploon, je l'introduis par cet orifice, puis je suture le côlon transverse à la face postérieure de l'estomac. J'anastomose ensuite la partie la plus déclive de la face postérieure de l'estomac, soit avec la première anse du jéjunum, soit avec une anse jéjunale distante de 30 à 40 centimètres du ligament de Treitz; dans ce dernier cas je fais une jéjuno-jéjunostomie dérivatrice.

Lorsque l'opération est terminée, le grand épiploon se trouve rejeté dans l'arrière-cavité des épiploons, et le côlon transverse, qui a subi une rotation de 45° sur son axe, comme dans la gastro-entérite antérieure en rétro-fixation du grand épiploon, se trouve suturé à la partie

moyenne de la face postérieure de l'estomac. Le jéjunum est anesthésié à la partie la plus déclive de la face postérieure de l'estomac, en avant

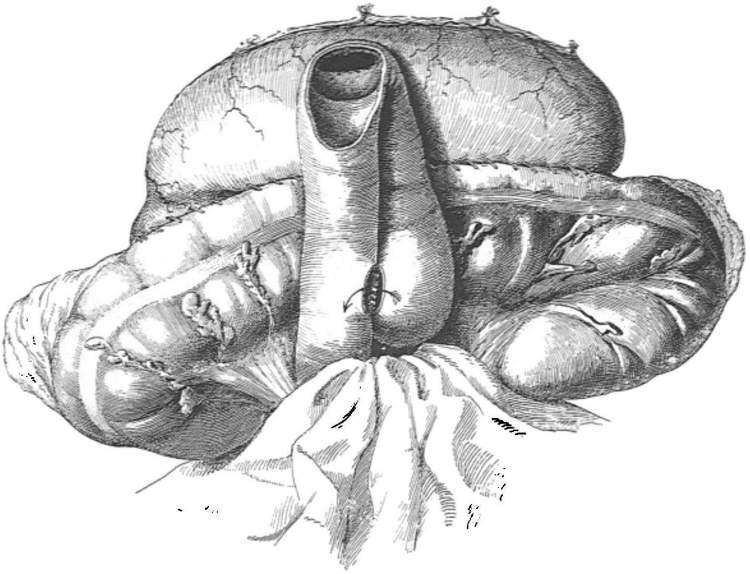

Fig. 348. — Id. L'estomac a été basculé en haut. Suture du côlon transverse à sa face postérieure. Gastro-jéjunostomie postérieure anté-colique et jéjuno-jéjunostomie dérivatrice.

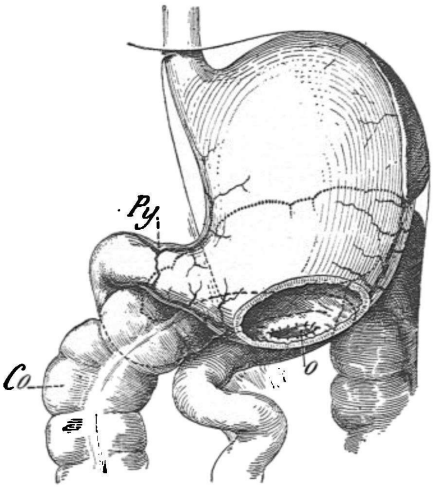

Fig. 349. — Figure schématique montrant les rapports du côlon transverse de l'estomac et du jéjunum après la gastro-entérostomie postérieure anté-colique.

du côlon transverse. Le contenu de l'estomac s'écoule indifféremment dans les deux anses du jéjunum, et la circulation descendante s'établit

grâce à l'émostase jéjuno-jéjunale dérivatrice, où une flèche indique le trajet de la bile vers le bout inférieur de l'intestin.

Cette technique spéciale n'est indiquée que dans des cas excep-

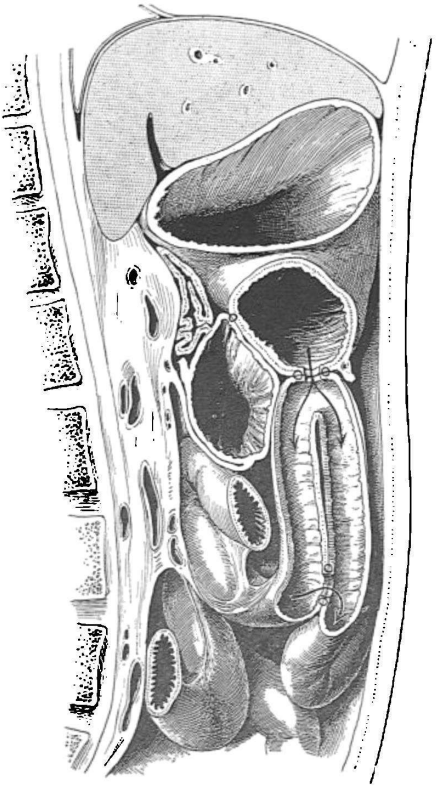

FIG. 349 *bis*. — Coupe sagittale médiane, montrant les rapports du grand épiploon et du côlon transverse dans l'arrière-cavité des épiploons et la face postérieure de l'estomac après la gastro-jéjunostomie postérieure anté-colique. Les flèches indiquent la circulation des matières dans le jéjunum.

tionnels où l'on ne peut opérer ni la gastro-entérite postérieure trans-méso-colique, ni la gastro-entérite antéro-anté-colique. Elle est donc très précieuse puisqu'elle permet de créer l'émostase dérivatrice gastro-jéjunale chez des malades atteints de lésions trop étendues pour permettre l'emploi des deux procédés les plus habituels.

RÉSECTION DU PYLORE

PYLORECTOMIE TYPIQUE

HISTORIQUE

La première opération destinée à remédier à la sténose cancéreuse du pylore a été la pylorectomie typique avec l'abouchement direct de l'estomac dans le duodénum. Cette opération a été tentée pour la première fois par Péan, en 1879. Le malade a succombé. Billroth guérit

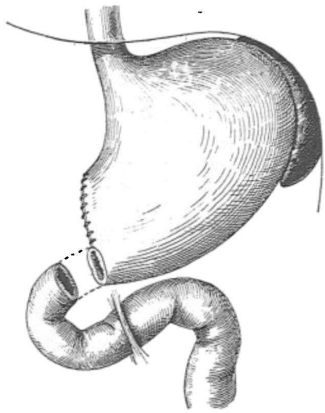

Fig. 350. — Pylorectomie typique. Schéma de la suture gastro-duodénale en raquette.

au contraire son premier opéré (28 février 1881). Les premières pylorectomies ont duré plusieurs heures; un certain nombre de ces malades ont cependant guéri. Billroth remarqua bientôt que l'abouchement direct de l'estomac dans le duodénum était très difficile dans les cas de tumeur très volumineuse, parce que la plaie gastrique se trouvait beaucoup plus étendue que l'orifice duodénal; la suture en raquette, qui est nécessaire en pareil cas, est d'ailleurs très défectueuse, car il peut arriver que le point de convergence de la suture longitudinale et de la suture circulaire se perfore, d'où une péritonite mortelle.

PYLORECTOMIE COMBINÉE A LA GASTRO-ENTÉROSTOMIE

Billroth imagina en 1885, dans un cas où la tumeur était très étendue, de fermer complètement l'estomac et le duodénum et de pratiquer, pour l'évacuation de l'estomac, la gastro-jéjunostomie.

Cette triple opération : fermeture de l'estomac, fermeture du

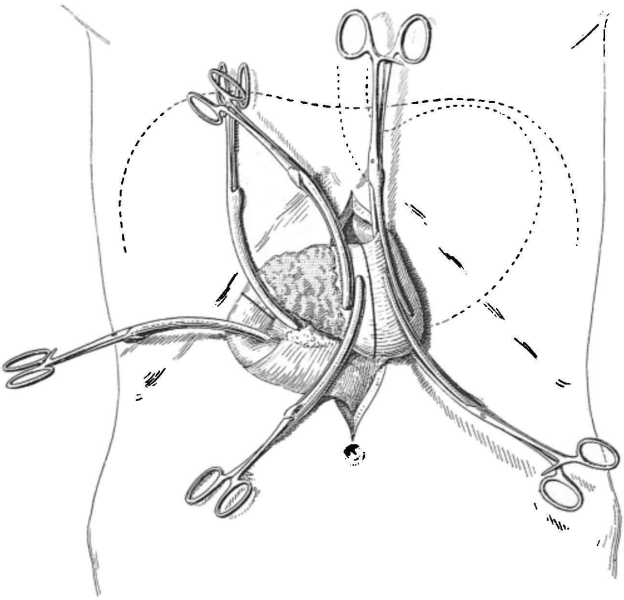

Fig. 351. — Pylorectomie combinée à la gastro-entérostomie. Schéma de la résection de la tumeur. Coprostase par les pinces élastiques de Doyen (1895).

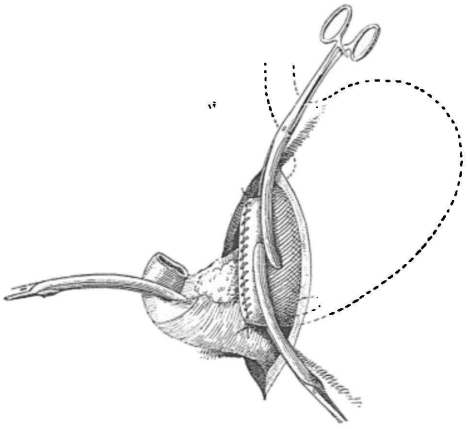

Fig. 352. — Id. L'estomac a été refermé par une double suture séro-séreuse. Le duodénum va être refermé à son tour.

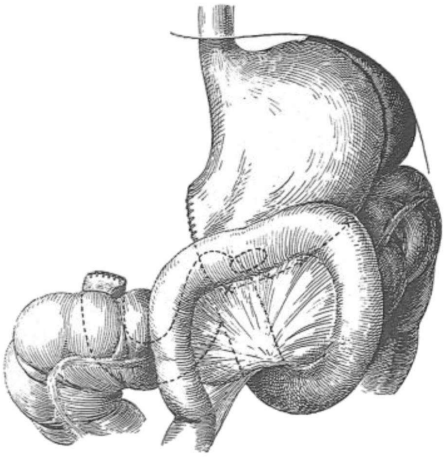

Fig. 353. — Id. L'estomac et le duodénum ont été refermés. Gastro-jéjunostomie antérieure (1895).

duodénum et gastro-jéjunostomie, était alors très longue et durait 3, 4 et jusqu'à 6 heures.

Les perfectionnements que j'ai apportés à la technique de la fermeture de l'estomac et du duodénum m'ont permis de réduire la durée de la pylorectomie, combinée à la gastro-jéjunostomie, à quarante minutes au minimum et à une heure et demie au maximum.

La pylorectomie combinée à la gastro-entérostomie, faite par le procédé que je vais décrire, est la méthode de choix pour l'extirpation du pylore. Je ne décrirai donc pas les procédés d'implantation directe

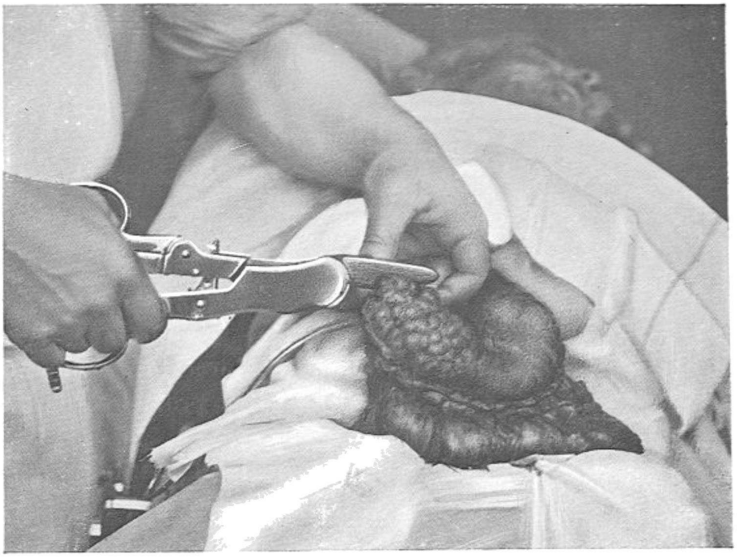

Fig. 354. — Pylorectomie pour cancer. Écrasement du duodénum.

de l'intestin dans l'estomac, cette technique étant très inférieure à l'implantation latérale.

PYLORECTOMIE COMBINÉE A LA GASTRO-JÉJUNOSTOMIE

PROCÉDÉ DE DOYEN

OPÉRATION

1er Temps. — Incision médiane sous-xyphoïdienne, descendant à 3 ou 4 centimètres au-dessous de l'ombilic.

2e Temps. — Éviscération du pylore cancéreux, du côlon transverse, de l'épiploon, et recherche de la première anse du jéjunum. Il est facile de juger si la tumeur cancéreuse est suffisamment localisée pour que l'extirpation soit justifiée. Le plus souvent, le cancer s'arrête

au niveau du pylore, et la première portion du duodénum est saine. Il faut examiner avec soin la région de la petite courbure. En effet, la

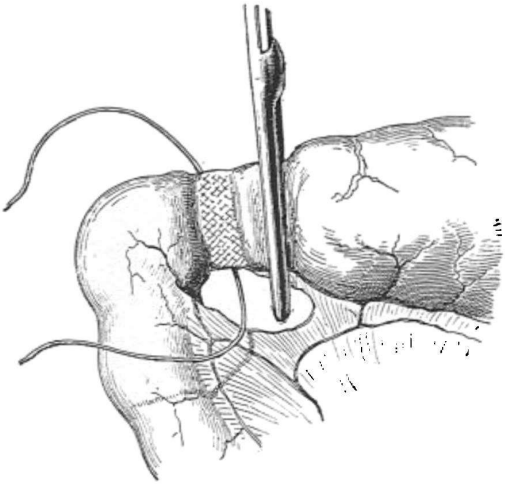

Fig. 355.
Pylorectomie avec gastro-entérostomie (Procédé de Doyen). Écrasement du duodénum.

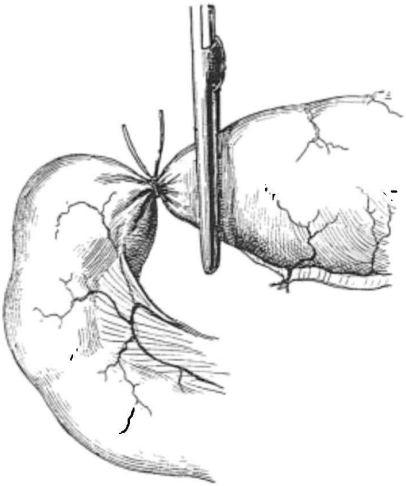

Fig. 356. — Id.
Une pince est placée au-dessous de la tumeur. Ligature du duodénum dans le sillon produit par l'écraseur.

pylorectomie est impossible si le cancer s'étend jusqu'au cardia et si l'épiploon gastro-hépatique est envahi. Au contraire, elle est possible

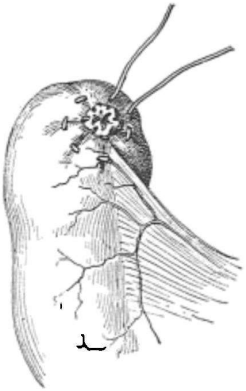

Fig. 357. — Aspect du duodénum après la pose du premier fil en cordon de bourse.

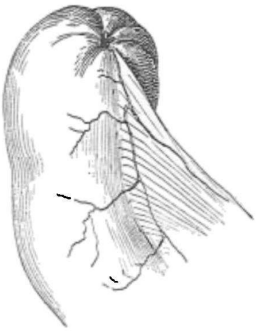

Fig. 358. — Id. La ligature en cordon de bourse est serrée ; elle recouvre le petit moignon de la ligature en masse.

si le cancer a laissé intacte la petite courbure, pour envahir une certaine étendue de la grande courbure.

Il est inutile de faire des opérations très étendues, car elles donnent une mortalité assez considérable et elles sont généralement suivies d'une recrudescence de l'infection cancéreuse.

La vaccination anti-néoplasique étant le seul traitement véritable-

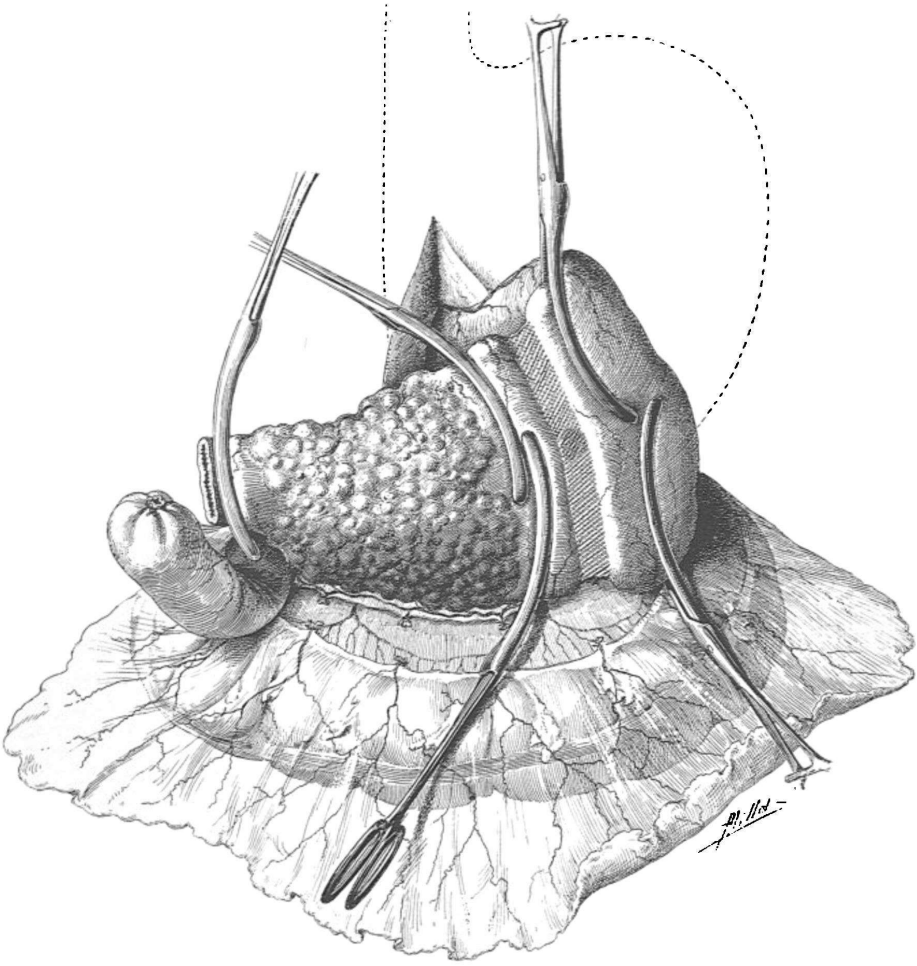

Fig. 359. — Pylorectomie avec gastro-entérostomie (Procédé de Doyen). Le duodénum a été lié et détaché de l'estomac. Écrasement de l'estomac au-dessus de la tumeur.

ment efficace du cancer gastrique, je considère comme inutile de tenter la pylorectomie quand la tumeur sténosante est très étendue; il est préférable de faire en pareil cas la gastro-jéjunostomie dérivatrice et de combattre l'extension du cancer par mon vaccin. Cette combinaison de l'anastomose dérivatrice et de la vaccination par la Cytolase donne,

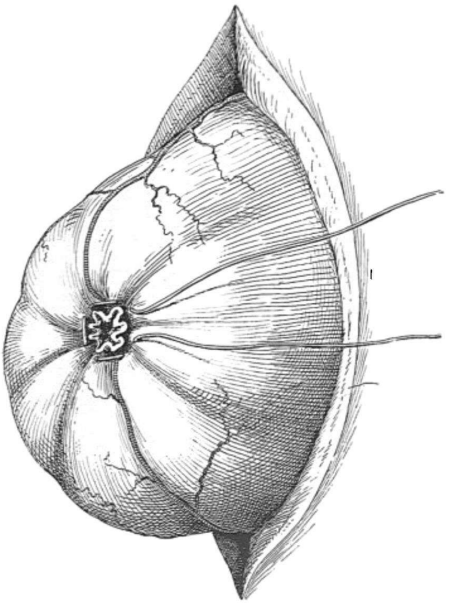

Fig. 360. — Aspect de la ligature en masse de l'estomac. Un fil de sûreté est passé au travers de la musculeuse pour fortifier la première ligature.



Fig. 361.
Coupe de la première ligature en masse de l'estomac, qui a été placée dans le sillon d'écrasement.

Fig. 362. — Id. Coupe de l'estomac au même point, après la pose de la deuxième ligature de sûreté.

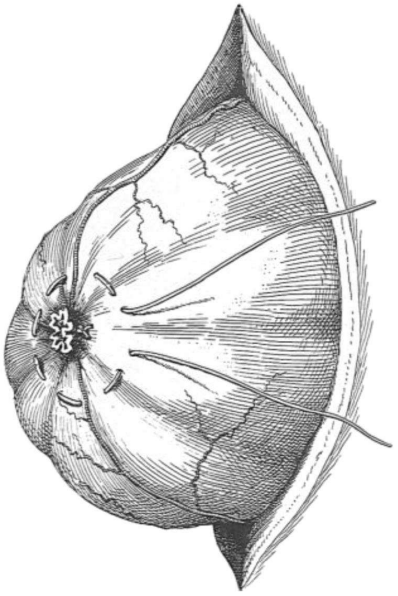

Fig. 363. — Disposition de la première ligature en cordon de bourse.

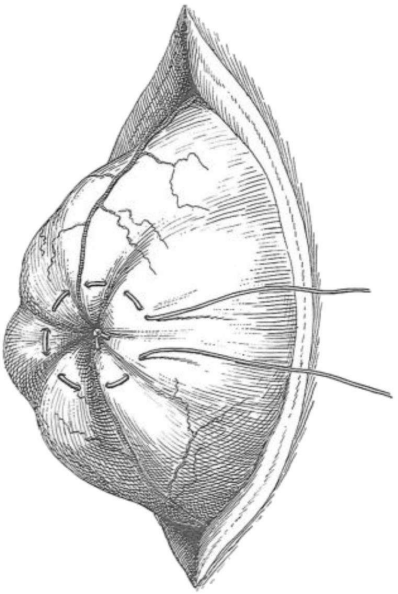

Fig. 364. — Disposition de la seconde ligature en cordon de bourse.

même dans des cas désespérés, une proportion remarquable de guérisons durables.

3e Temps. — Isolement de la tumeur. Écrasement et ligature du duodénum et de l'estomac. L'épiploon est perforé au-dessus et au-dessous de la tumeur. On écrase les pédicules vasculaires avec l'écraseur petit modèle et on les lie avec de la soie n° 5. On place sur chacun d'eux une pince du côté de la tumeur, et on coupe entre la pince et la ligature.

Le duodénum est écrasé au delà de la tumeur avec l'écraseur grand modèle, et tout près d'elle, sans trop empiéter sur le duodénum, qu'il faudra refermer au-dessus de la tête du pancréas. On fait la ligature

Fig. 365. — Coupe de l'estomac, montrant l'exclusion du moignon de la ligature en masse au-dessous des deux sutures séro-séreuses en cordon de bourse.

en masse, dans le sillon d'écrasement, et on place une pince du côté de l'estomac. On coupe entre la pince et la ligature, en prenant soin de ne pas laisser échapper le contenu de l'estomac, et on place du côté du duodénum, sur le petit moignon, une seconde ligature de sûreté. On enveloppe le moignon gastrique d'une grande compresse et on fixe cette compresse par une seconde pince.

On rejette alors l'estomac vers la gauche; on l'écrase au-dessus de la tumeur, après avoir placé au-dessus d'elle deux grandes pinces courbes à mors élastiques, et on lie dans le sillon d'écrasement.

Ce temps spécial de l'écrasement et de la ligature de l'estomac doit être fait avec une grande minutie. Seul, mon modèle d'écraseur permet de bien régler l'effort de la main et de ne pas déchirer inconsidérément la musculeuse, lorsqu'elle est hypertrophiée et friable. J'écrase progressivement de haut en bas, puis de bas en haut, et je lie dans le sillon d'écrasement, en faisant enlever les pinces élastiques à mesure que je serre le fil de soie. Il faut employer pour cette ligature de la très grosse soie. Ce fil assure, en même temps que l'occlusion

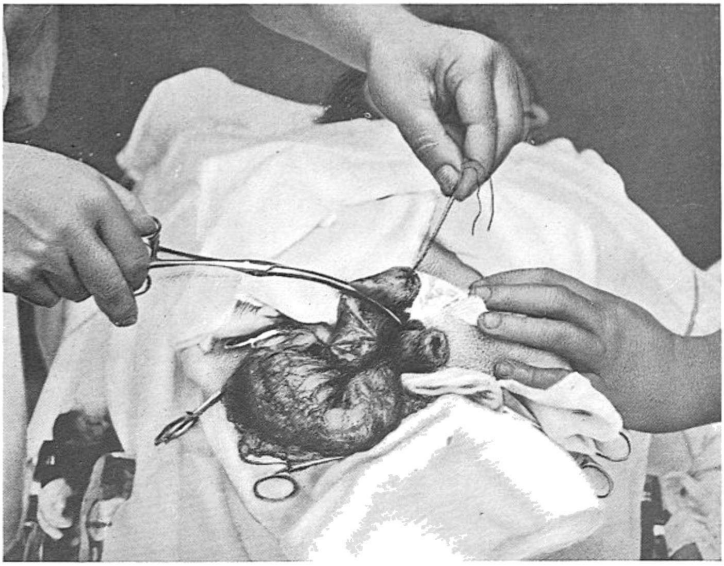

Fig. 366. — Id. Fermeture du duodénum par une suture en cordon de bourse.

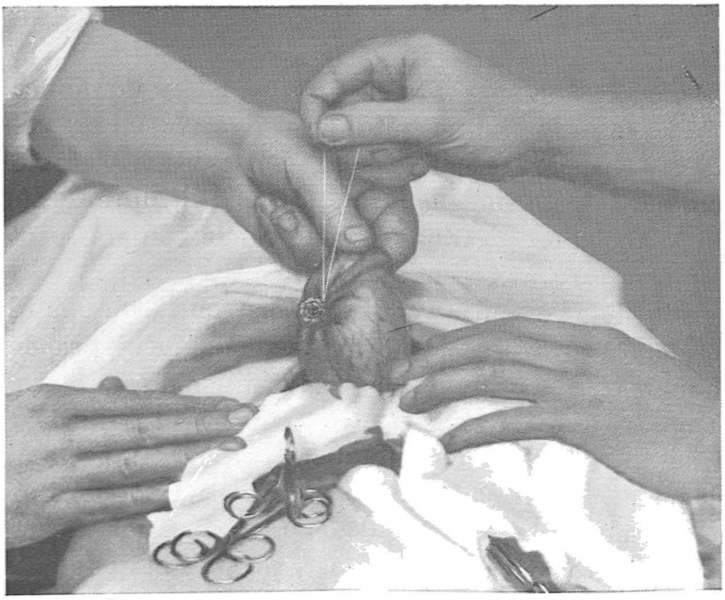

Fig. 367. — Id. Ligature en masse de l'estomac dans le sillon produit par l'écraseur.

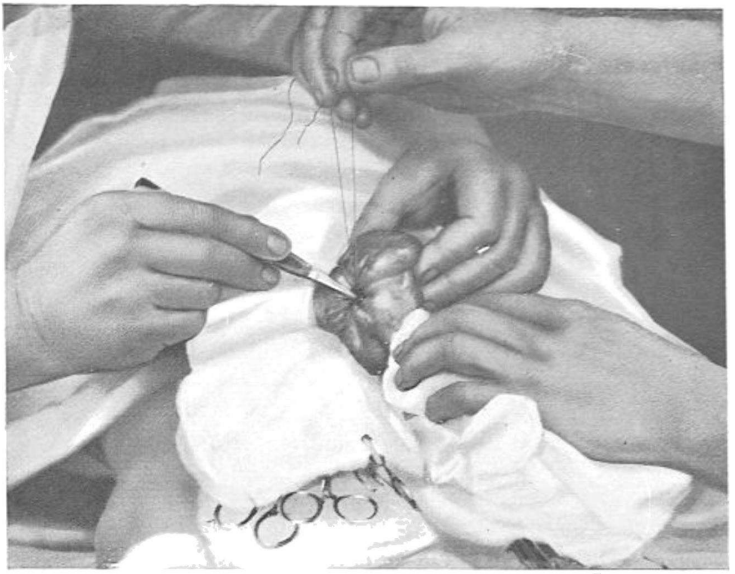

Fig. 368. — Id. Première ligature en cordon de bourse. Le moignon de la ligature en masse est repoussé avec une pince.

Fig. 369. — Id. Fermeture complète de l'estomac par la seconde suture en cordon de bourse.

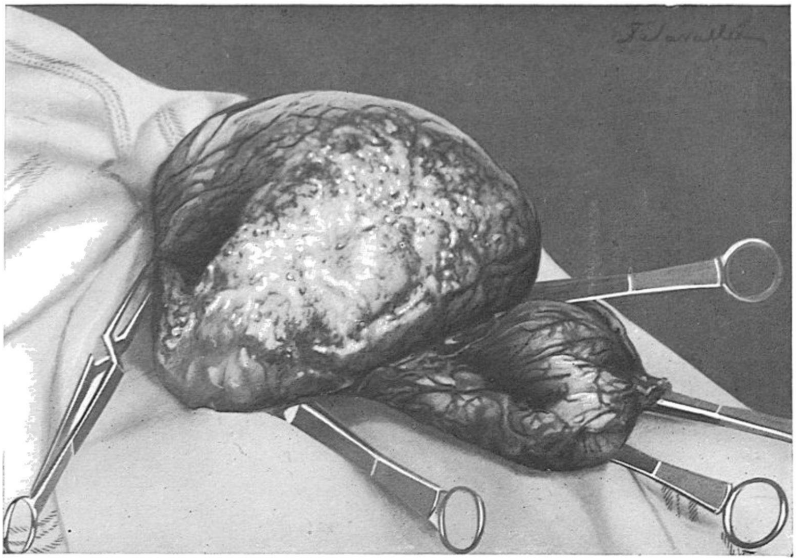

Fig. 370. — Gastrectomie presque totale pour cancer (Procédé de Doyen). Luxation de la tumeur hors du ventre.

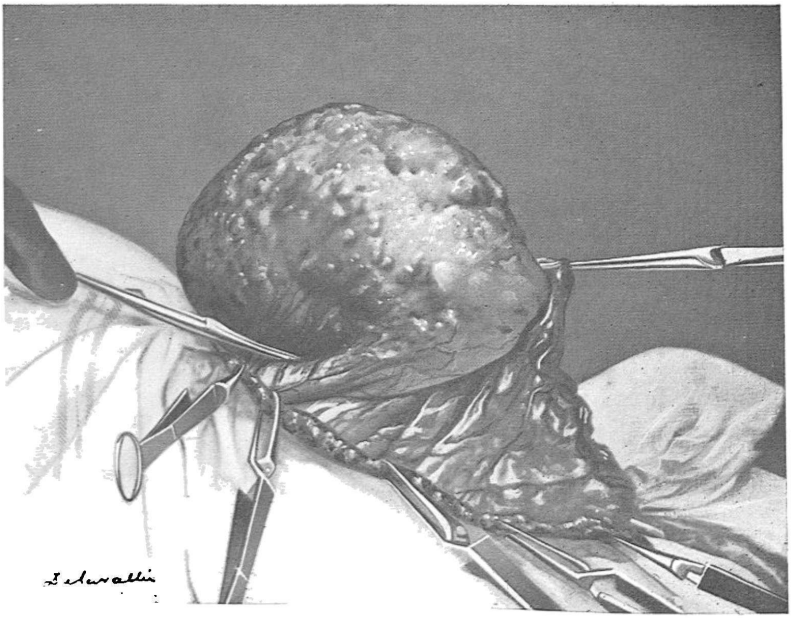

Fig. 371. — Id. Perforation de l'épiploon gastro-hépatique et isolement du duodénum, qui s'est allongé par suite du prolapsus de la tumeur.

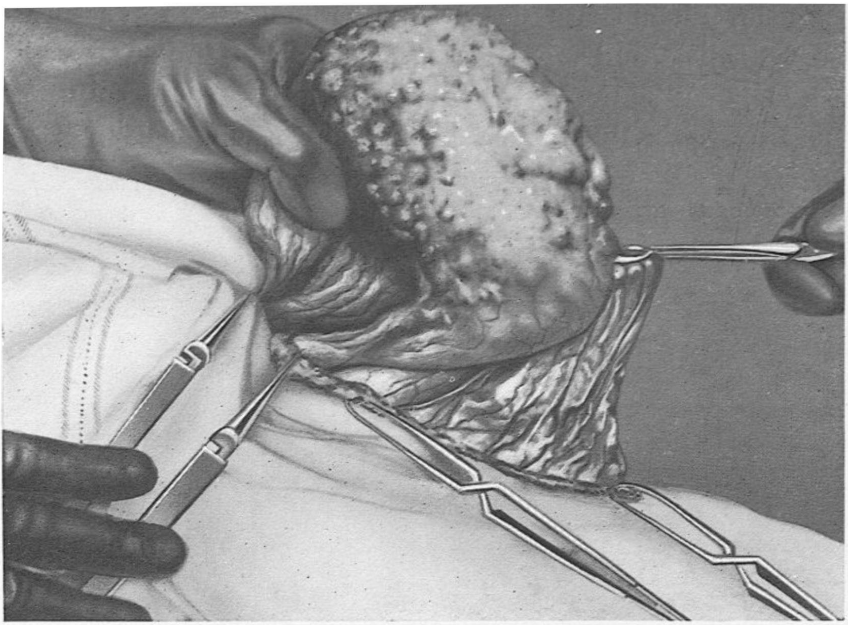

Fig. 372. — L'épiploon gastro-hépatique est effondré et lié
La main attire au dehors le cul-de-sac supérieur de l'estomac.

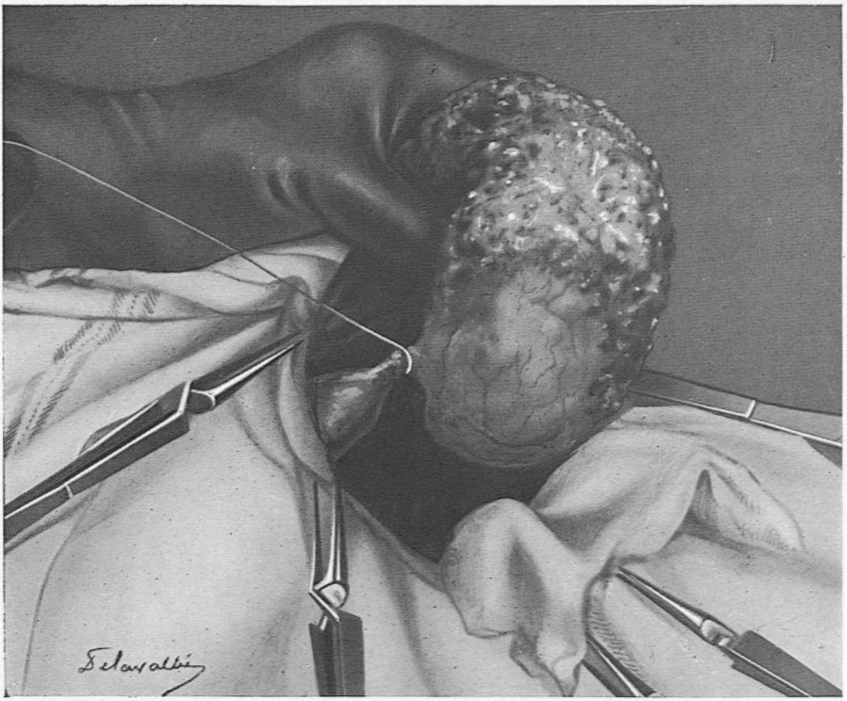

Fig. 373. — Ligature du duodénum au-dessous de la tumeur, dont l'étendue est considérable.

de l'estomac, l'hémostase des artères coronaires. Je m'assure que la ligature est satisfaisante, je place du côté de la tumeur deux pinces courbes, et je coupe au contact des pinces, en prenant soin de laisser en dehors de la ligature un assez gros moignon gastrique. On doit

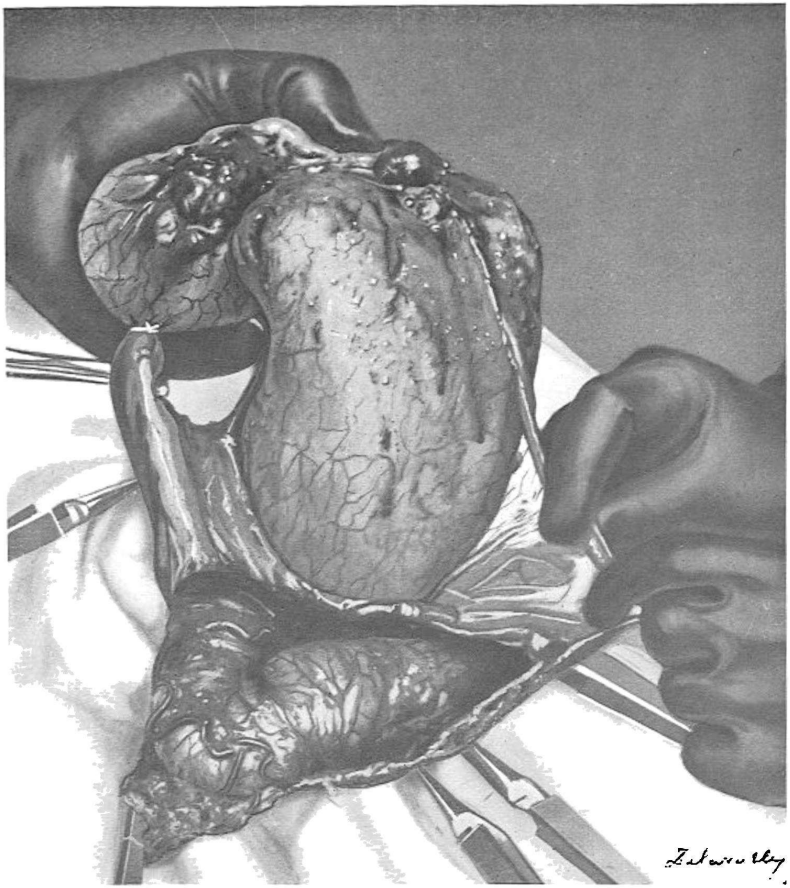

Fig. 374. — Id. Luxation de la partie supérieure de l'estomac montrant les limites supérieures du semis cancéreux.

garnir tout le champ opératoire de grandes compresses stériles avant la section de l'estomac, afin de prévenir toute contamination du champ opératoire. La première ligature étant parfois susceptible de se desserrer, on place immédiatement sur le moignon une 2e ligature circulaire. On fait ensuite une 3e ligature en prenant soin de passer le fil en 4 ou 5 points dans l'épaisseur des parois de l'estomac, afin qu'il ne puisse pas glisser. En effet la déchirure fortuite de l'estomac et la chute de la ligature provoquerait l'évacuation du viscère dans la plaie et, par

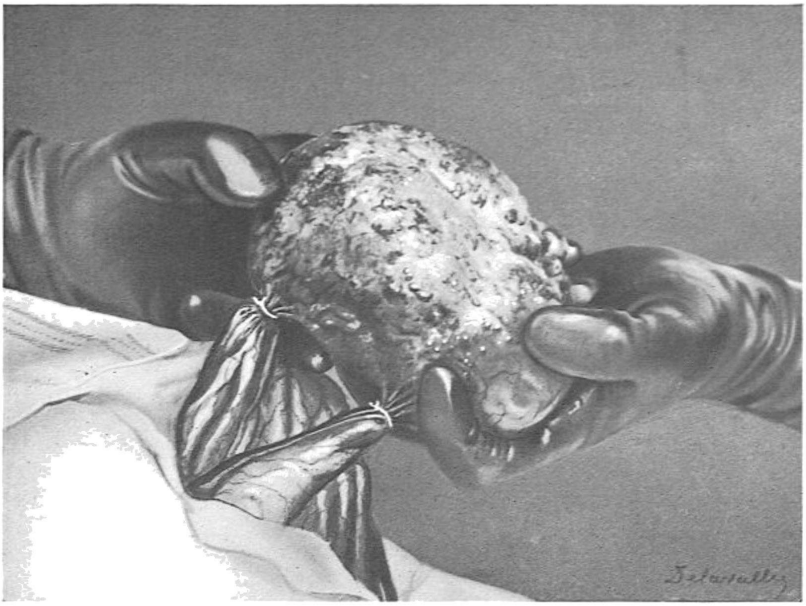

Fig. 375. — Id. Écrasement et ligature en masse de l'estomac au-dessus de la tumeur.

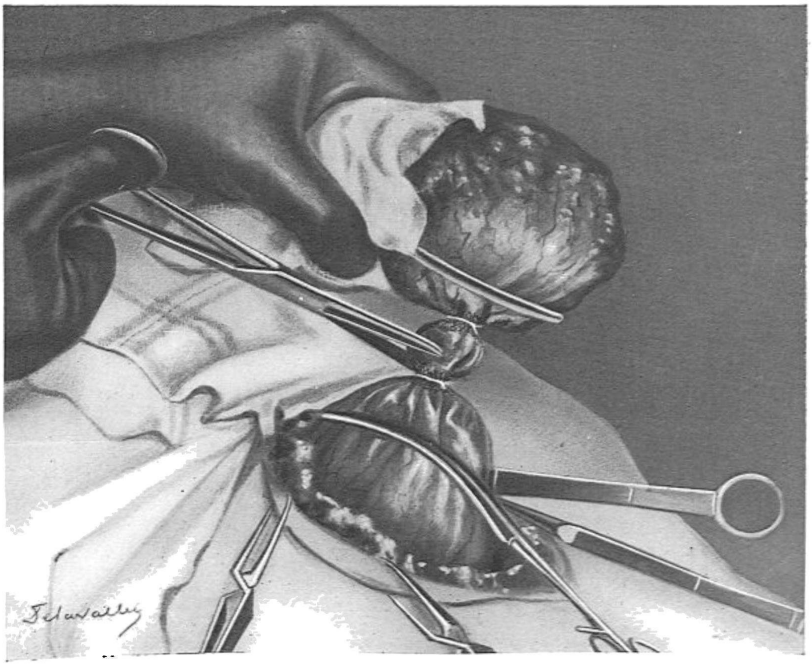

Fig. 376. — Id. Le duodénum vient d'être sectionné. Section de l'estomac entre deux ligatures en masse.

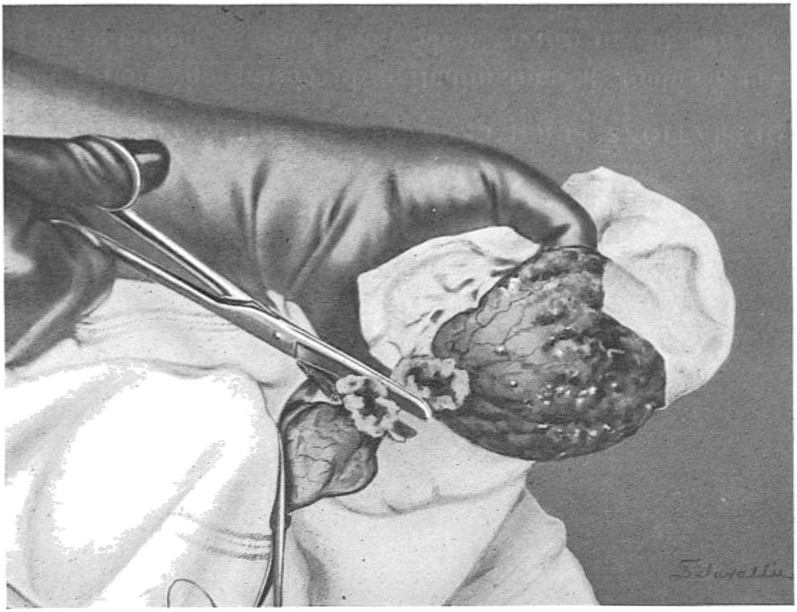

Fig. 377. — Id. La section de l'estomac est presque terminée. Le chirurgien a laissé un gros moignon musculo-muqueux au-dessous de la ligature supérieure.

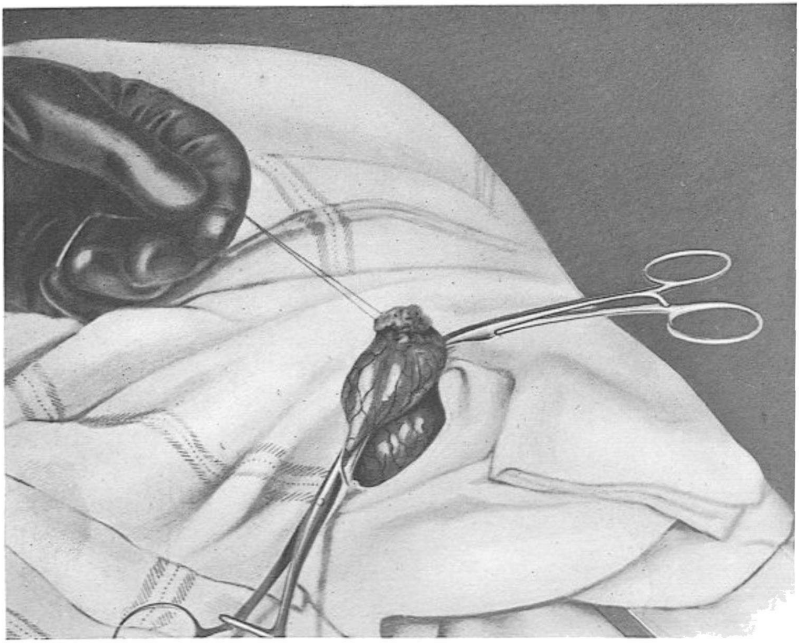

Fig. 378. — Id. Les parties exubérantes du moignon gastrique ont été réséquées. Pose de la ligature de sécurité

suite de cet accident, la contamination du champ opératoire. Le passage du dernier fil, au travers de la musculeuse, à plusieurs reprises, tel que je le pratique, est le seul moyen certain de prévenir cet accident.

4e Temps. — Fermeture de l'estomac et du duodénum. On résèque alors la partie exubérante du moignon avec les ciseaux, puis on détruit avec le thermocautère les débris de muqueuse, s'il en existe, et on enfouit tout le moignon sous une double suture en cordon de bourse.

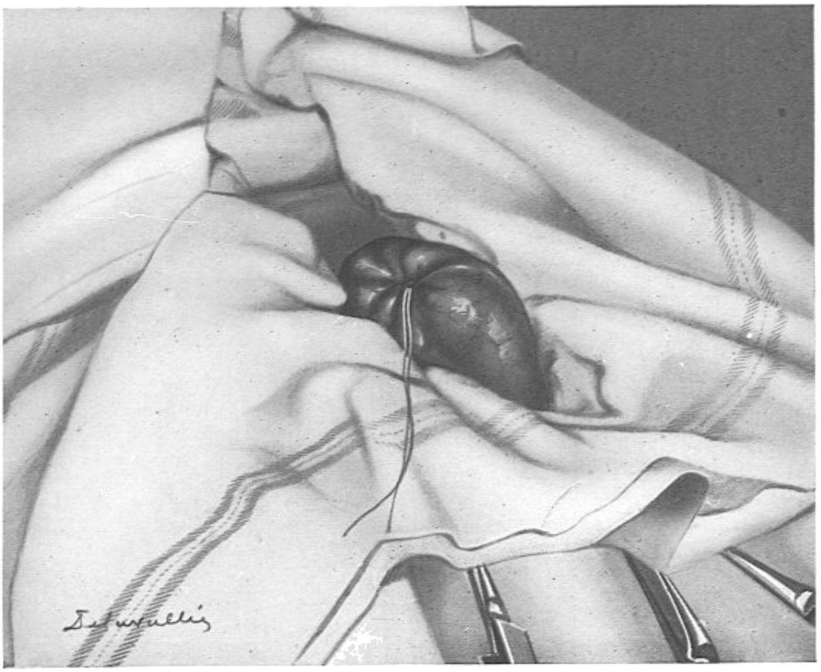

Fig. 379. — Id. Exclusion du moignon et de la ligature en masse sous une double suture séro-séreuse en cordon de bourse.

La fermeture de l'estomac par le procédé de la suture en cordon de bourse exige un gros fil de soie, n° 8 par exemple. Ce fil doit être assez solide pour ne pas se rompre au moment où on le serre. On passe le premier fil avec une aiguille tranchante, jusqu'à la limite de la musculeuse et de la celluleuse. Dès que la première ligature du cordon de bourse est faite, il devient très facile de placer la deuxième. Cette dernière peut être faite avec du fil moyen, n° 5, s'il est assez résistant. On recouvre ensuite cette double suture en cordon de bourse par une troisième suture, que l'on fait soit en cordon de bourse, soit en surjet, avec du fil plus fin, n° 3, et qui réunit minutieusement la séreuse.

On ferme ensuite le duodénum par le même procédé : vérification de la ligature du petit moignon intestinal, abrasion des débris de muqueuse, cautérisation, et enfouissement du moignon sous une double suture en cordon de bourse, avec du fil n° 2 ou n° 3.

5e Temps. — *Gastro-jéjunostomie.* On fait de préférence la gastro-jéjunostomie postérieure trans-méso-colique. Si elle est impraticable, on fait la gastro-jéjunostomie anté-colique, suivie de jéjuno-jéjunostomie.

6e Temps. — Toilette du champ opératoire. Réparation du péritoine gastro-hépatique (voir Péritonisation). Fermeture du ventre.

PYLORECTOMIE COMBINÉE AVEC LA GASTRO-DUODÉNOSTOMIE

PROCÉDÉ DE DOYEN

Dans les cas où la tumeur pylorique est très petite, on fera son ablation par la technique ci-dessus et on fermera le duodénum et l'estomac comme ci-dessus.

On fera ensuite l'abouchement vertical de l'antre pré-pylorique de l'estomac au duodénum par une technique analogue à celle de la gastro-duodénostomie (voir ci-dessus).

GASTRECTOMIE TOTALE

Cette opération est bien rarement indiquée. En effet, il est exceptionnel que le cancer soit localisé à la totalité de l'estomac, avec intégrité du cardia et de la première partie du duodénum.

La mortalité de cette opération est considérable et les rares malades qui l'ont subie avec succès sont morts de récidive.

OPÉRATION

1er Temps. — *Laparotomie médiane sous-xyphoïdienne.* L'incision descend jusqu'à 3 ou 4 centimètres en-dessous de l'ombilic.

2e Temps. — Éviscération de l'estomac, exploration de la région du cardia et de la région splénique. On reconnaît si le cancer est suffisamment limité pour que l'opération soit praticable.

3e Temps. — Écrasement et ligature du duodénum, ligature de l'estomac au niveau du pylore et section entre les ligatures. Écrasement et ligature de l'épiploon gastro-hépatique et de l'épiploon gastro-colique en plusieurs pédicules successifs. Écrasement et ligature de

l'épiploon gastro-splénique. L'estomac n'est plus adhérent qu'à l'œsophage, dont les derniers centimètres sont sous-phréniques et qui se

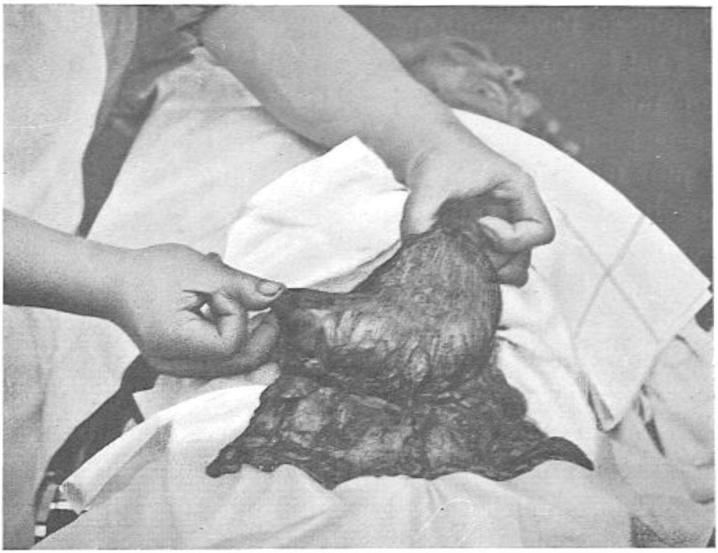

Fig. 380. — Gastrectomie totale pour cancer. Isolement de l'estomac.

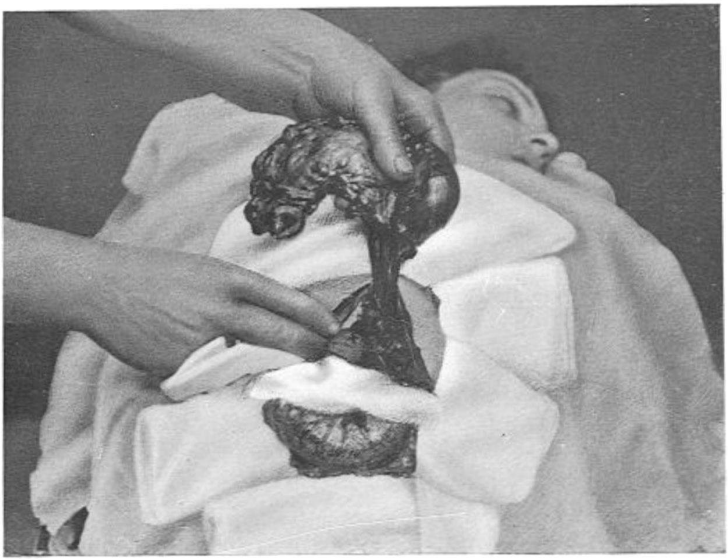

Fig. 381. — Le duodénum est refermé. L'estomac est complètement isolé et l'œsophage apparaît au dehors.

laisse attirer en bas sur une certaine longueur. Écrasement de l'insertion cardiaque de l'œsophage, ligature dans le sillon de l'écraseur,

pincement de l'estomac au-dessous de la ligature et section entre les deux ligatures. L'estomac est entièrement détaché.

4e Temps. — Fermeture du duodénum comme ci-dessus et implantation latérale de l'extrémité de l'œsophage soit dans le duodénum, soit, si cela est impossible, dans une anse très mobile du jéjunum, au travers du méso-côlon transverse. Dans ce dernier cas on fera la jéjuno-jéjunostomie dérivatrice. L'implantation jéjunale de l'œsophage m'a paru plus facile que son implantation duodénale, en raison de la fixité respective de l'extrémité de l'œsophage et de la deuxième portion du duodénum, qui sont normalement distantes l'une de l'autre d'environ 8 à 9 centimètres.

5e Temps. — Toilette du champ opératoire, pose de plusieurs sutures de renfort, destinées à prévenir tout tiraillement de l'anastomose œsophago-duodénale ou œsophago-jéjunale, et réparation méthodique des brèches péritonéales du champ opératoire. On suture à la paroi abdominale la lèvre inférieure de la brèche de l'épiploon gastro-colique, de manière à cloisonner en bas le champ opératoire, puis on place un tamponnement partiel.

6e Temps. — Fermeture du ventre, laissant passage à la compresse profonde.

RÉSULTATS ÉLOIGNÉS DES OPÉRATIONS SUR L'ESTOMAC

GASTROSTOMIE

La gastrostomie n'a jamais donné de résultats satisfaisants que dans les cas où il s'agissait d'extirper un corps étranger volumineux de l'estomac. Dans les cas de sténose de l'œsophage, même cicatricielle et non compliquée de cancer, les malades dépérissent en dépit de tous les soins, et ils succombent au bout de quelques semaines ou de quelques mois; la survie d'un an est exceptionnelle.

GASTRO-DUODÉNOSTOMIE ET GASTRO-JÉJUNOSTOMIE POUR LÉSIONS NON CANCÉREUSES

Le traitement des accidents de la sténose spasmodique ou fibreuse du pylore par l'abouchement de l'estomac avec le duodénum ou bien

avec le jéjunum donne au contraire des résultats merveilleux. Je ne saurais trop insister sur ces résultats, car cette chirurgie est appelée à un grand avenir : *Toute affection non cancéreuse de l'estomac*, écrivais-je en 1895, *est du ressort de la chirurgie, lorsque le traitement médical s'est montré impuissant à guérir le malade.*

Quelle existence plus misérable que celle de tant de malheureux, atteints de gastropathie chronique, avec hyperchlorhydrie, ulcère gastrique, dilatation compliquée de fermentations anormales, et crises douloureuses ! Ces malades souffrent jour et nuit, et ils dépérissent parce qu'il leur est impossible de bien s'alimenter. Parviennent-ils à ingérer une quantité suffisante d'aliments, ils dépérissent encore ; leur nutrition est en effet entravée par suite des fermentations anormales et de la putréfaction des aliments ingérés, qui deviennent ainsi l'origine de phénomènes toxiques.

La chirurgie des gastropathies non cancéreuses n'est cependant pas entrée dans la pratique de la chirurgie journalière. Pourquoi ? En premier lieu parce que les médecins, les spécialistes surtout, détournent leurs malades de la chirurgie, tant qu'ils peuvent les conserver sous leur direction exclusive. Le chirurgien est pour eux l'ennemi. Ils ne peuvent accepter l'idée de voir guérir en deux ou trois semaines des malades qu'ils traitent inutilement depuis plusieurs années, et ils exagèrent auprès d'eux les dangers et les risques de l'opération.

Il faut accuser aussi l'inexpérience et l'inhabileté de beaucoup de chirurgiens. Il est facile, si l'on observe rigoureusement l'asepsie, de faire la gastro-entérostomie sans trop de risques opératoires, mais l'opération, lorsqu'elle est mal faite, donne des résultats déplorables : les opérés n'éprouvent aucun soulagement et les médecins s'empressent de conclure que l'opération en elle-même est inférieure à la temporisation. En effet, il faut posséder une grande expérience de la chirurgie gastrique pour savoir remédier aux accidents de l'ulcère rond et de l'hyperchlorhydrie.

L'ablation du pylore sténosé, qui est plus difficile que la gastro-entérostomie, donne presque toujours un résultat fonctionnel satisfaisant et il en est de même de la gastro-entérostomie pour sténose complète du pylore. Bien au contraire, les opérations faites dans les cas de gastropathie rebelle, pour simple contracture du pylore, sont fréquemment suivies d'un mauvais fonctionnement du nouveau pylore, parce que l'estomac est irritable : l'orifice gastro-jéjunal fonctionne mal et le malade continue à souffrir.

J'ai observé un certain nombre de ces mauvais résultats de la

gastro-entérostomie, mal faite par d'autres chirurgiens, et j'ai dû y remédier par une nouvelle opération.

Les jeunes chirurgiens qui suivront exactement ma technique et qui profiteront ainsi de ma longue expérience seront certains d'obtenir d'excellents résultats, et leurs efforts donneront certainement à cette chirurgie encore presque inexplorée tout l'essor qu'elle devrait avoir pris depuis vingt ans.

La formule que j'ai établie de 1892 à 1895 est absolue : *On ne souffre de l'estomac que lorsqu'il se vide mal; la gastro-entérostomie est le seul remède; cette opération est toujours suivie d'un résultat satisfaisant lorsque le fonctionnement du nouveau pylore est parfait.* J'ai opéré des cas d'ulcère gastrique compliqué d'hématémèses à répétition, et qui dataient de quinze ou vingt ans. Ces malades, déjà atteints de cachexie avancée, ont commencé à digérer sans douleur, quinze ou vingt jours après l'opération, les aliments les plus variés.

J'ai guéri de nombreux cas d'hyperchlorhydrie, de gastropathie alcoolique et de dilatation dite nerveuse avec contracture spasmodique du pylore. J'ai démontré également de 1892 à 1895 que la contracture spasmodique du pylore peut aboutir à la sténose fibreuse du sphincter gastro-duodénal.

Quelle est la meilleure opération dans les cas de contracture spasmodique du pylore? La gastro-duodénostomie, telle que je l'ai imaginée, avec section du pylore, est l'opération de choix dans tous les cas où l'on peut la pratiquer; sinon on fera la gastro-jéjunostomie trans-méso-colique, ou à même la gastro-entérostomie anté-colique antérieure ou postérieure, avec jéjuno-jéjunostomie.

PYLORECTOMIE ET GASTRO-ENTÉROSTOMIE POUR CANCER

J'ai déjà dit que le cancer gastrique pouvait être efficacement combattu par la vaccination anti-néoplasique avec la *Cytolase*.

Il est possible de prévenir et d'enrayer, par l'emploi méthodique de la Cytolase, un grand nombre de cancers de l'estomac au début et même un certain nombre de ceux où il existe déjà une tumeur appréciable, sans sténose pylorique.

Dès que les accidents de sténose se manifestent, il faut faire une *anastomose dérivatrice*, sans cesser les injections de Cytolase. J'ai présenté récemment à de nombreux collègues deux cas de cancer de l'estomac opérés incomplètement en 1903 et en 1904, et traités avec succès par les injections de Cytolase. L'examen microscopique a été

fait chez ces deux malades et l'épiploon gastro-hépatique était déjà envahi. Un troisième malade, également opéré de gastro-entérostomie pour cancer du pylore inopérable et récidivé dans la cicatrice, fut atteint en 1902 de fistule cancéreuse sus-ombilicale. Il fut soumis à la vaccination par la Cytolase: la fistule se referma sous l'influence de ce traitement. Ce malade n'a pas eu de rechute: il est mort en 1909 d'une lésion valvulaire du cœur, qui le faisait souffrir depuis vingt ans.

On lira dans mes Archives et dans mes publications sur le traitement du cancer les résultats que j'ai obtenus par mon procédé de vaccination anti-néoplasique. Ces résultats sont consacrés par l'épreuve du temps. Les chirurgiens qui adopteront ma méthode de traitement du cancer de l'estomac par la vaccination et par l'opération combinées peuvent être certains d'obtenir ces guérisons inespérées et durables.

DURÉE DES OPÉRATIONS SUR L'ESTOMAC

La gastrostomie dure 10 à 15 minutes; la gastro-duodénostomie, 30 minutes, la gastro-entérostomie, 30 à 40 minutes et la pylorectomie combinée à la gastro-entérectomie, de 50 minutes à 1 heure et demie. Ces durées sont bien différentes des premières opérations de Péan et de Billroth, qui exigeaient jusqu'à 4, 5 et 6 heures.

OPÉRATIONS SUR LE DUODÉNUM

Les accidents de l'ulcère duodénal ou bien l'arrêt d'un calcul biliaire au niveau de l'orifice du canal cholédoque peuvent exiger l'intervention chirurgicale.

ULCÈRE DUODÉNAL

L'ulcère duodénal se traite par l'exclusion du duodénum.

OPÉRATION

1er Temps. — Incision médiane sous-ombilicale de la paroi abdominale.

2e Temps. — Découverte du pylore et du duodénum, et libération des adhérences s'il en existe.

3e Temps. — Fermeture du pylore et de la partie supérieure du duodénum par plicature transversale et longitudinale de la première

partie du duodénum de la région juxta-pylorique de l'estomac. On fera plusieurs surjets séro-séreux, que l'on combinera de manière à oblitérer aussi complètement que possible le canal pylorique (voir p. 329).

4° *Temps.* — Gastro-jéjunostomie trans-méso-colique, ou, si elle est impossible, gastro-jéjunostomie anté-colique avec jéjuno-jéjunos-

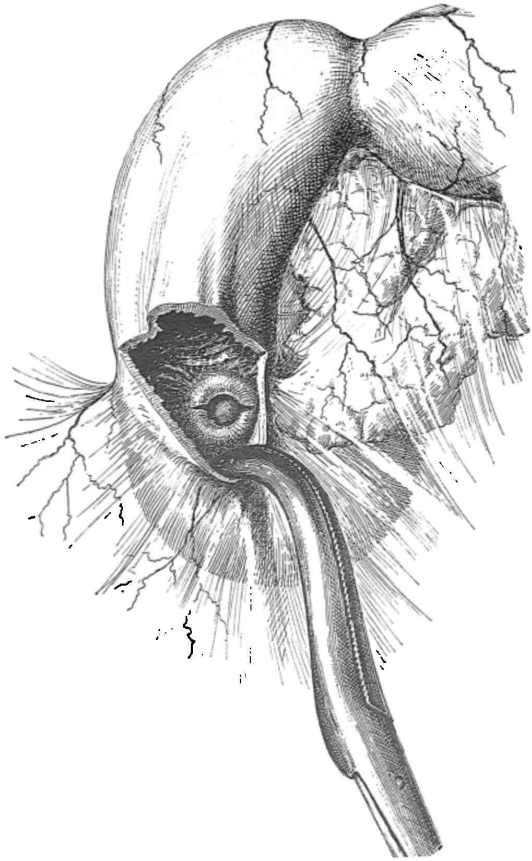

Fig. 382. — Duodénostomie transversale pour l'extraction d'un calcul de l'ampoule de Water (Procédé de Doyen).

tomie dérivatrice, pour assurer le parfait écoulement de la bile et du contenu de l'estomac.

5° *Temps.* — Toilette du champ opératoire. Fermeture du ventre.

CALCULS DE LA PARTIE TERMINALE DU CANAL CHOLÉDOQUE STÉNOSE DE L'AMPOULE DE WATER

L'oblitération calculeuse ou cicatricielle de la dernière partie du canal cholédoque ou de son orifice duodénal peuvent exiger l'incision

du duodénum. Cette opération est préférable à la cholédocotomie rétro-duodénale externe, qui exige d'assez grands délabrements et expose à des accidents infectieux secondaires.

OPÉRATION

1er Temps. — Incision verticale latérale droite sur la ligne parasternale.

2e Temps. — Découverte du duodénum et libération des adhérences s'il y en a.

3e Temps. — *Incision du duodénum.* L'incision du duodénum doit être faite, autant que possible, sur la portion intra-péritonéale. L'in-

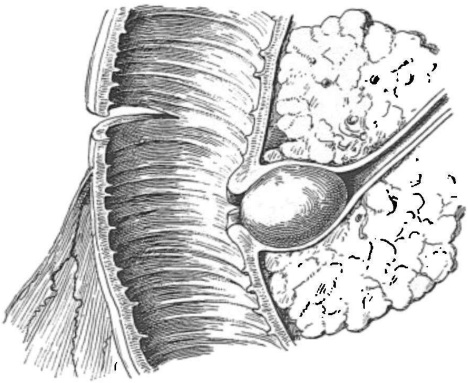

Fig. 383. — Id. Coupe verticale montrant le point où se fait la section du duodénum et l'enchatonnement du calcul dans le cholédoque.

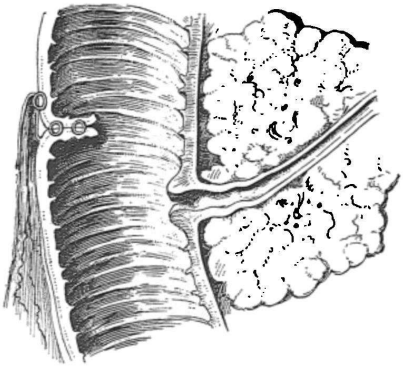

Fig. 384. — Id. Fermeture du duodénum par deux plans séro-séreux et par un 3e plan, intéressant l'origine du mésocôlon transverse.

cision transversale est préférable à l'incision verticale, parce qu'elle permet de réaliser la fermeture de l'intestin sans danger de sténose. En effet, la réunion transversale de la plaie duodénale par deux ou trois plans de suture est facile et sûre. Au contraire, la réunion longitudinale produit, quelques précautions que l'on prenne, un rétrécissement notable du conduit.

4e Temps. — Exploration de l'ampoule de Water, incision ou excision de l'extrémité terminale du canal cholédoque, extraction du calcul et cholédochoraphie duodénale. Ce temps de l'opération variera suivant les indications particulières à chaque cas.

5e Temps. — Toilette du champ opératoire. Fermeture du ventre. Pansement aseptique.

OPÉRATIONS SUR LE JÉJUNUM

RÉSECTION DU JÉJUNUM

La sténose du jéjunum peut se produire très haut. La figure 385 représente un très petit cancer sténosant de la partie supérieure du jéjunum, siégeant seulement à 12 centimètres au-dessous du ligament

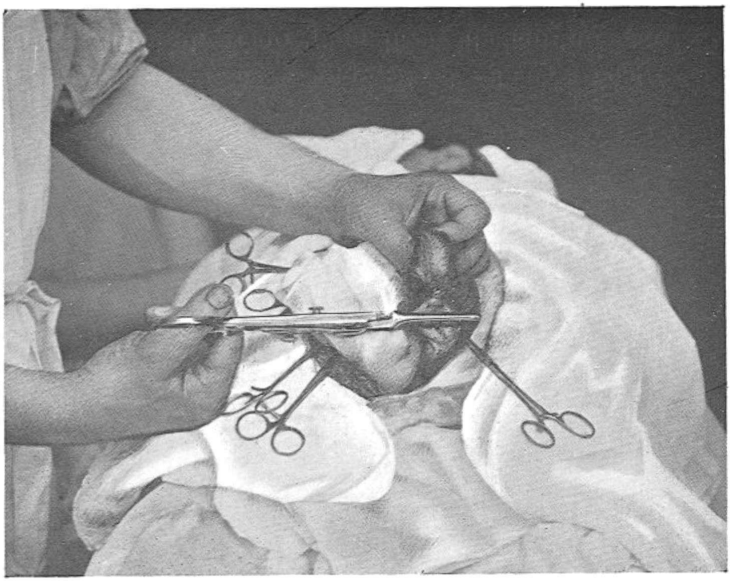

Fig. 385. — Extirpation d'un rétrécissement cancéreux nodulaire de la partie supérieure du jéjunum.

de Treitz. Ce cas a été traité par la résection du point sténosé par le procédé de l'écrasement extemporané et de la ligature en masse des deux bouts de l'intestin, suivi d'exclusion des ligatures par une double suture en cordon de bourse, et d'anastomose jéjuno-jéjunale par le procédé déjà décrit.

JÉJUNO-JÉJUNOSTOMIE PALLIATIVE

Si la résection du cancer était rendue inutile par suite de la constatation d'une généralisation péritonéale ou d'une adénopathie mésenté-

rique étendue, on se contenterait de faire une jéjuno-jéjunostomie dérivatrice et on instituerait la vaccination par la Cytolase.

ANUS CONTRE NATURE JÉJUNAL

Cette opération est indiquée dans certains cas d'obstruction intestinale vraie ou paralytique. La technique est la même que celle de la colostomie iliaque (voir ci-dessous).

VACCINATION ANTI-NÉOPLASIQUE

Que le cancer soit limité ou assez étendu, on doit instituer immédiatement le traitement spécifique par la vaccination anti-néoplasique, c'est-à-dire par les injections combinées de Leucolase et de Cytolase. Ce traitement donne des résultats remarquables dans un grand nombre de cas de cancers de l'estomac et de l'intestin, même lorsqu'il n'est pas employé dès le début de l'affection.

OPÉRATIONS SUR L'ILÉON

RÉSECTION DE L'ILÉON

La résection de l'iléon pour sténose se fait d'après la technique générale déjà décrite. On disposera l'anastomose intestinale comme l'indiquent les figures 278 à 287. Si la lésion est trop étendue, on se contentera d'exclure le segment sténosé, et on fera une anastomose dérivatrice.

La résection partielle de l'iléon et l'iléostomie peuvent être réalisées avec une asepsie parfaite. Ces opérations sont très bénignes si on les fait avec une bonne technique. Nous recommandons particulièrement de bien réparer la brèche péritonéale, et d'enfouir sous la suture séro-séreuse la plupart des ligatures et des pédicules mésentériques.

L'exclusion des ligatures et des pédicules mésentériques au-dessous d'un surjet séro-séreux ou d'une suture en cordon de bourse est indispensable, car cette méthode prévient les adhérences inflammatoires secondaires.

INDICATIONS OPÉRATOIRES

INVAGINATION. — ILEUS. — VOLVULUS ÉTRANGLEMENT INTERNE

L'arrêt complet de la circulation des matières dans l'intestin provoque des accidents graves que l'on décrit sous les noms d'obstruction intestinale, d'iléus, de volvulus et d'étranglement interne.

L'arrêt au cours des matières dans l'intestin grêle peut être causé par une cause extra-pariétale : adhérences et coudure brusque, étranglement par bride, hernie dans un orifice anormal. La cause peut être pariétale : volvulus, invagination, sténose fibreuse ou cancéreuse. Dans d'autres cas, il s'agit de l'obstruction du calibre de l'intestin par un corps étranger tel qu'un gros calcul biliaire évacué par la vésicule, après perforation inflammatoire du duodénum.

On cherchait autrefois à reconnaître, d'après la forme du ventre ballonné, si l'obstruction siégeait sur l'intestin grêle ou sur le gros intestin. Le plus souvent, le diagnostic exact n'était fait qu'à l'autopsie.

L'opération permettant de guérir presque tous les cas d'étranglement interne lorsqu'elle est faite assez à temps, il importe de faire le diagnostic assez tôt pour intervenir dès les premiers symptômes avant que le ballonnement soit établi.

Dans les cas de volvulus et d'étranglement subit par une bride ou par hernie dans un orifice anormal, le pincement de l'intestin est brusque et il provoque une douleur violente. Au contraire, dans l'invagination et dans la sténose progressive, l'obstruction débute plus insidieusement.

Le volvulus et l'étranglement par bride s'accompagnent habituellement d'une douleur locale angoissante ; le facies devient grippé, les yeux se cernent et le pouls est petit, dépressible. Le ventre n'est pas ballonné, et il ne présente pas la sensibilité exagérée que l'on observe habituellement dans la péritonite par perforation. Les symptômes subissent au bout de quelques heures une certaine accalmie, et le malade peut paraître momentanément hors de danger. Cette période d'accalmie permet de faire le diagnostic différentiel avec la péritonite par perforation, où elle n'est pas aussi accentuée.

Le ballonnement ne survient le plus souvent qu'au bout de deux à trois jours. Les urines sont rares. Un des symptômes les plus importants est l'absence complète de gaz par l'anus ; ce symptôme, toutefois, n'est pas absolu, le bout inférieur de l'intestin pouvant se vider pendant les premiers jours des matières et des gaz qu'il contient. L'absence complète de gaz par l'anus est donc un signe très important, tandis qu'au contraire l'évacuation de quelques gaz ne doit pas être interprétée contre l'obstruction. S'il y a incertitude entre le diagnostic d'étranglement interne et celui de péritonite par perforation, l'indication opératoire n'en est que plus impérieuse.

L'opération, dans l'un et l'autre cas, doit être faite, en effet, le plus près possible du début des accidents, et avant l'établissement du ballonnement.

Le ballonnement est une des conséquences de la paralysie intestinale ; il se complique bientôt d'exsudat séro-sanguinolent dans le péritoine, et il aboutit à la péritonite généralisée.

OBSTRUCTION INTESTINALE SUBAIGUË

L'obstruction complète au cours des matières est souvent précédée d'alternatives d'obstruction incomplète et de diarrhée. Ces alternatives de ballonnement par obstruction incomplète et de diarrhée fétide ou sanguinolente s'observent dans la sténose cancéreuse de l'intestin, qui s'établit lentement. Il en est de même dans un certain nombre de cas d'invagination. Il n'y a cependant là rien d'absolu : un petit cancer sténosant de l'intestin peut ne se manifester par aucun symptôme précis avant le jour où éclatent les accidents d'obstruction.

TECHNIQUE OPÉRATOIRE

1° LE BALLONNEMENT EST CONSIDÉRABLE

Si le ballonnement existe, et s'il est très accentué, on limitera l'intervention à la création d'un anus artificiel.

La création d'un anus artificiel comportant à peu près la même technique, quel que soit le segment de l'intestin grêle ou du gros intestin où on le pratique, nous renvoyons, pour cette opération, à la description de la création de l'anus iliaque. Nous déterminerons seu-

lement, dans ce chapitre, quel est le point le plus favorable à la création de l'anus temporaire.

En présence des phénomènes d'obstruction grave, on commencera par pratiquer le toucher rectal ; on explorera ensuite, avec le rectoscope, la partie supérieure du rectum, afin de rechercher s'il existe en ce point une sténose quelconque. Si la sténose siège sur le rectum, on fera un anus artificiel iliaque.

Si l'obstruction siège, au contraire, sur la partie supérieure du gros intestin ou sur l'intestin grêle, il faut pratiquer l'anus artificiel sur l'iléon ou même sur le jéjunum. J'ai déjà signalé, à propos du traitement de la paralysie intestinale produite par la péritonite subaiguë, que, de deux anus artificiels créés simultanément, l'un à l'extrémité terminale de l'iléon, dans la fosse iliaque droite, et l'autre sur une anse supérieure du jéjunum, dans le flanc gauche, ce dernier seul fonctionnait bien.

Cette prédominance des mouvements antipéristaltiques de l'intestin sur les mouvements péristaltiques est constante. Si le siège de l'étranglement est inconnu, j'estime que l'on doit faire une incision iliaque droite, pour examiner la terminaison de l'iléon. On attire au dehors l'iléon, s'il est distendu, et on perfore le mésentère avec une pince, pour fixer l'anse par transfixion de l'orifice mésentérique avec une compresse. On perfore ensuite l'intestin, et on place un gros tube de caoutchouc dans le bout supérieur, que l'on aura reconnu en repérant le segment qui aboutit au cæcum. Si l'iléon n'est pas considérablement distendu et si les mouvements antipéristaltiques sont nettement prédominants, on fait une seconde incision verticale dans le flanc gauche, sur la ligne axillaire antérieure, pour y attirer une anse supérieure du jéjunum. On la fixe au dehors, par transfixion du mésentère avec une compresse, et on place deux tubes pour l'écoulement des matières, l'un dans le bout supérieur, l'autre dans le bout inférieur. Ces tubes doivent pénétrer à 8 ou 10 centimètres de profondeur, afin de franchir la paroi musculo-aponévrotique de l'abdomen, où pourrait se produire une coudure de l'intestin.

Si l'on ne fait pas dans la même séance l'anus iliaque droit et l'anus jéjunal gauche, on devra se tenir prêt à faire le second dans le cas où le premier ne fonctionnerait pas d'une manière satisfaisante.

SUITES OPÉRATOIRES

On vérifie l'écoulement des matières. On préviendra la péritonite par des injections répétées de Mycolysine, soit sous-cutanées, soit intra-

veineuses, et on soutiendra les forces du malade en lui faisant absorber du thé au rhum.

On couvrira le ventre de vessies de glace. On injectera de l'eau salée isotonique et de l'huile camphrée. Si l'évacuation des matières se fait bien et s'il ne survient aucun accident, on enlèvera la compresse qui perfore le mésentère au bout de 6 à 8 jours, et on se contentera de panser à plat. On fera plus tard la laparotomie pour remédier à l'obstruction, si la cause existe encore, et pour fermer la ou les fistules intestinales. Dans les cas compliqués, il est prudent de rétablir d'abord le cours des matières au niveau de l'obstruction et de remettre à une troisième intervention l'occlusion des fistules intestinales.

Ces différentes interventions varient avec chaque malade et il suffit, pour les pratiquer dans de bonnes conditions, de se rapporter à la technique générale des opérations sur l'intestin, que l'on adaptera au cas particulier.

2° LE BALLONNEMENT EST TRÈS PEU MARQUÉ

Lorsque le ballonnement est très peu marqué, on doit tenter de remédier immédiatement, non plus aux seuls accidents d'obstruction, mais à leur cause.

OPÉRATION

1er Temps. — Ouverture du ventre. S'il y a doute pour le diagnostic et si l'on peut songer à une appendicite, il est préférable de faire d'abord une incision iliaque droite, parallèle à l'arcade crurale.

Cette incision permet en effet d'explorer le cæcum, l'appendice, l'extrémité inférieure de l'iléon et, si l'on soulève la lèvre interne de la plaie avec une grande valve, on découvre une partie des organes de l'abdomen.

Je recommande d'autant plus l'incision iliaque droite que cette incision ne présente aucune gravité. Il faut donc la faire s'il y a le moindre doute, ne devrait-elle donner qu'une indication précise sur le siège le meilleur de l'incision principale.

L'incision iliaque droite est également recommandable parce qu'elle est la meilleure pour le drainage capillaire du péritoine par la méthode du tamponnement.

On peut la prolonger en haut vers le foie, si l'on doit se donner accès vers l'hypochondre droit.

Si l'incision iliaque droite ne suffit pas, on la tamponne provisoire-

ment et on fait, d'après la technique déjà décrite dans la laparotomie médiane, une incision sous-ombilicale, ou bien une incision un peu plus étendue, et dépassant l'ombilic de 4 ou 5 centimètres.

2e *Temps.* — *Exploration du péritoine.* On éponge la sérosité, s'il en existe et on éviscère les anses intestinales ballonnées. La périphérie de l'incision doit être garnie de serviettes aseptiques, de manière à protéger l'intestin contre toute infection extérieure et contre le contact des pinces-érignes, qui fixent les serviettes aseptiques aux lèvres de l'incision cutanée.

Si l'on ne tombe pas directement sur le point où siège l'arrêt des matières, il faut éviscérer d'un seul coup la masse intestinale, y compris les anses pelviennes, afin de reconnaître l'iléon jusqu'à la valvule iléo-cæcale. On juge immédiatement si l'obstruction siège sur l'intestin grêle ou sur le gros intestin, et on découvre en quelques instants le siège de la lésion.

3e *Temps.* — *Volvulus. Bride.* S'il s'agit d'un volvulus, l'index reconnaît la corde mésentérique; de même, dans l'étranglement par bride, on reconnaît la bride sténosante. Le volvulus est réduit en faisant exécuter aux anses tordues une rotation en sens contraire; la bride, s'il en existe une, est sectionnée, après écrasement entre deux ligatures. On vérifie l'état des tuniques intestinales et on fait circuler par de douces pressions descendantes les matières du bout supérieur jusqu'au delà du point rétréci ou étranglé. S'il existe une hernie anormale, on la recherche et on extrait l'anse herniée, après divulsion de l'orifice avec une pince courbe (voir *Hernie étranglée*).

On ferme ensuite cet orifice par une suture en cordon de bourse.

Corps étrangers. — Lorsqu'il s'agit d'un calcul biliaire enclavé, on l'extrait par une incision transversale de l'intestin, après avoir assuré la coprostase par des pinces à mors élastiques.

L'incision transversale est préférable à l'incision longitudinale, parce qu'elle permet de réunir l'intestin sans le moindre risque d'en rétrécir le calibre.

Diverticule intestinal. Sténose fibreuse ou cancéreuse. — S'il existe un diverticule ou bien une sténose fibreuse ou cancéreuse, on procède à la résection du diverticule ou de la tumeur sténosante; si la tumeur n'est pas extirpable, on fait une anastomose dérivatrice.

4e *Temps.* — Toilette du champ opératoire.

5e *Temps.* — Fermeture du ventre.

MALFORMATIONS CONGÉNITALES ET ACQUISES

MALFORMATIONS CONGÉNITALES

On remédie à ces malformations, si l'occasion se présente, en

Fig. 386. — Cure radicale d'une fistule intestinale. Dissection du trajet intestino-pariétale.

observant la technique générale des interventions sur l'intestin. On rencontre de préférence la sténose congénitale ou des diverticules.

MALFORMATIONS ACQUISES

FISTULES INTESTINALES

1° Fistules intestinales cutanées.

Ces fistules sont consécutives soit à une suppuration herniaire, soit à la création d'un anus contre nature. Que la fistule soit unique ou qu'il y ait plusieurs orifices, la technique opératoire est la même. Toute fistule intestinale peut être fermée lorsqu'il n'y a pas d'obstacle au dessous d'elle, et lorsque la paroi de l'intestin est suffisamment saine.

Supposons le cas le plus simple, une fistule inguinale consécutive

à la gangrène d'une hernie étranglée; il est certain qu'il n'y a pas d'obstacle au-dessous de l'anneau herniaire.

La fistule est simple.

OPÉRATION

1er Temps. — Incision ovalaire circonscrivant l'orifice fistuleux et fermeture de l'orifice soit entre les mors d'une pince à anneaux, soit avec une ligature.

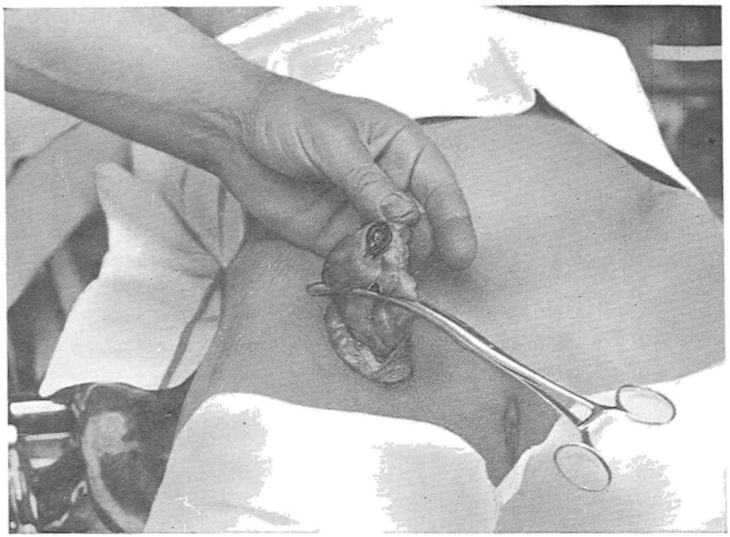

Fig. 387. — Id. Le trajet a été réséqué. Aspect de l'orifice intestinal.

2e Temps. — Dissection du trajet fistuleux jusqu'au péritoine et libération des adhérences.

3e Temps. — L'anse fistuleuse est attirée au dehors. On applique une pince élastique au delà du trajet fistuleux et on résèque celui-ci au contact de l'intestin.

4e Temps. — Suture en cordon de bourse ou suture en surjet à deux plans superposés. La suture en cordon de bourse est la meilleure si l'orifice est très petit. Sinon, je préfère la double suture transversale en surjet. La suture transversale est préférable à la suture longitudinale parce qu'elle ne rétrécit pas le calibre de l'intestin.

La fistule est compliquée par une sténose intestinale.

OPÉRATION

1er Temps. — Incision ovalaire circonscrivant l'orifice fistuleux, qui est fermé par une pince ou par une ligature.

2e Temps. — Dissection du trajet jusqu'au péritoine et libération des adhérences.

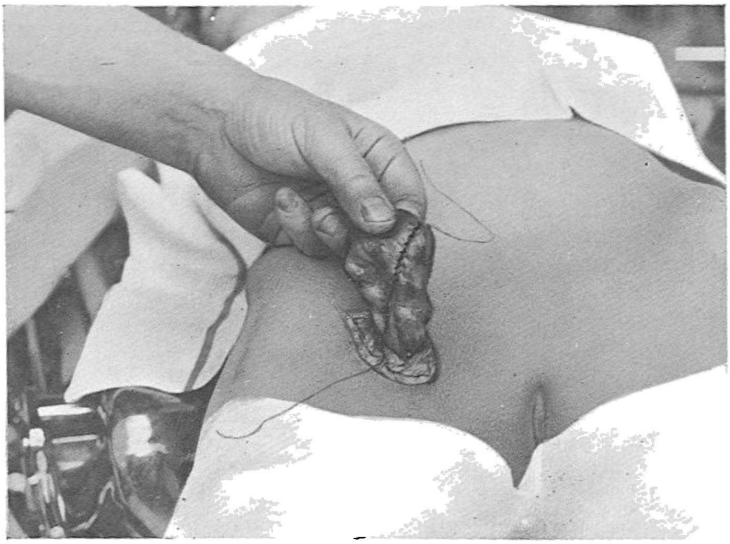

Fig. 388. — Id. Double surjet transversal. L'opération est terminée.

3e Temps. — L'anse fistuleuse est attirée au dehors; on ferme l'orifice comme ci-dessus et on tamponne la plaie.

4e Temps. — *Recherche du point sténosé.* Si la fistule est compliquée par une sténose située en aval, c'est le plus souvent le cas lorsqu'il s'agit de fermer un anus contre nature pratiqué pour remédier à un étranglement interne, il faut procéder à l'exploration de tout le bout inférieur. Le chirurgien se désinfecte de nouveau et il change de gants de caoutchouc.

La compresse est d'abord enlevée et on attire dans la plaie, que l'on peut agrandir, le bout inférieur de l'intestin. Si l'on n'atteint pas par cette voie le point sténosé, on fait la laparotomie médiane, on recherche le siège de l'obstruction et l'on procède à la libération des adhérences, à la section des brides, à la résection du point rétréci, qui

peut être cancéreux, ou bien simplement à une anastomose dérivatrice.

5e Temps. — Réduction de l'intestin. Toilette du champ opératoire et fermeture de l'incision médiane.

6e Temps. — Suture de la première incision.

La technique de cette opération sera appropriée à chaque cas particulier.

SUITES OPÉRATOIRES

Injections sous-cutanées de Mycolysine pour prévenir la péritonite. Glace sur le ventre. Thé au rhum. La circulation des matières peut ne se rétablir qu'au bout de 2 ou 3 jours, en raison de la parésie intestinale. Il ne faut pas s'inquiéter de ce retard si la température est normale, si le pouls est satisfaisant, et s'il n'y a ni ballonnement, ni tendance aux vomissements.

2° Fistules intestino-vésicales.

Ces fistules sont exceptionnelles. J'ai guéri un de ces cas, chez une femme de 72 ans, qui perdait presque toutes ses matières par l'urètre, avec quatre injections sous-cutanées de Mycolysine.

L'opération consisterait dans une laparotomie avec résection du trajet fistuleux intermédiaire aux deux orifices anormaux et fermeture de ces orifices par la double suture en cordon de bourse. De telles opérations sont très délicates, et il faut prendre de grandes précautions pour ne pas infecter la séreuse.

OPÉRATIONS SUR LE CÆCUM

RÉSECTION DE L'APPENDICE VERMICULAIRE

CONSIDÉRATIONS ANATOMIQUES

L'opération de l'appendicite est devenue une des plus fréquentes de la chirurgie. Nous allons en étudier les différents temps, comme on peut le faire dans les exercices de médecine opératoire.

Incision de la paroi abdominale.

La meilleure incision est celle qui est parallèle à l'arcade crurale. Cette incision permet en effet d'aborder aussi bien le péritoine que la

loge sous-péritonéale de la fosse iliaque ou la loge du muscle lui-même. On incise successivement l'aponévrose, les trois plans musculo-

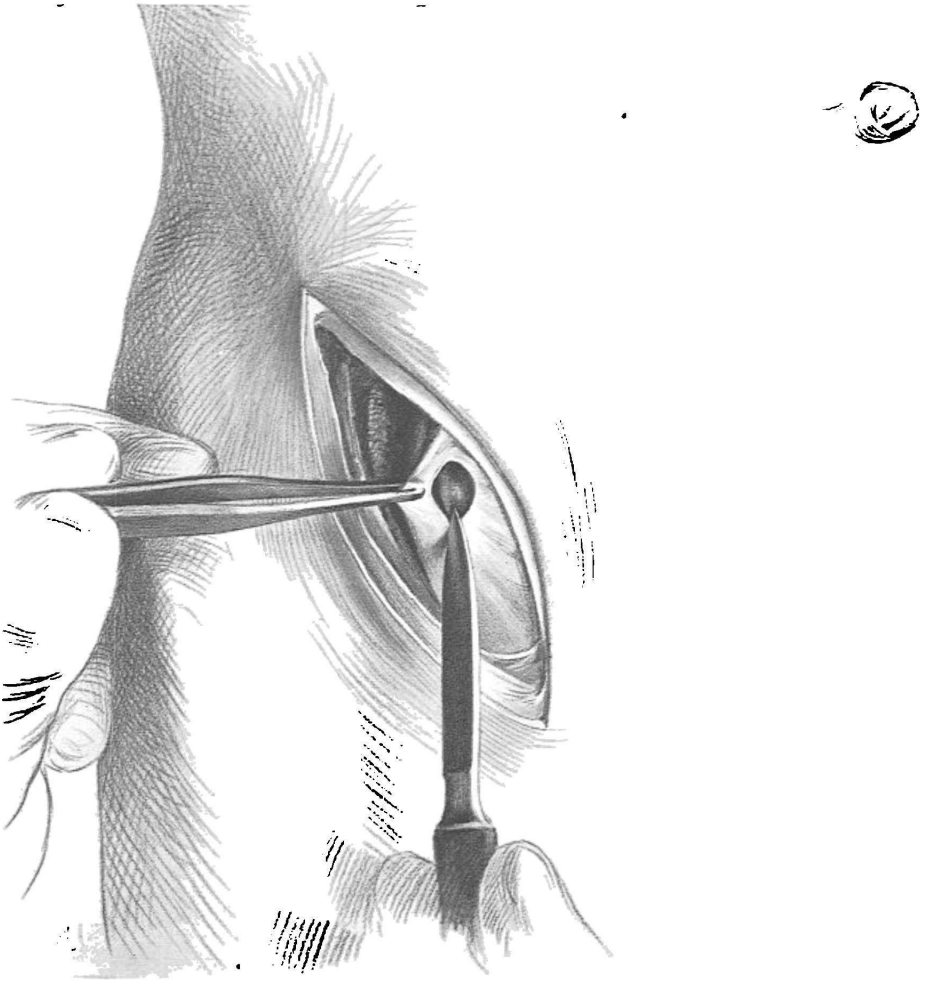

Fig. 389. — Appendicectomie iliaque. Ouverture du péritoine (exercice de médecine opératoire).

aponévrotiques et le péritoine. L'orifice péritonéal est agrandi soit par incision, soit par divulsion.

Découverte de l'appendice.

La plaie péritonéale est agrandie par des tractions sur deux fortes pinces-érignes, fixées à chacune de ses lèvres; on aperçoit le cæcum et, parfois, au-devant de lui, l'appendice.

Si le cæcum seul apparaît, on le saisit entre les mors d'une pince à anneaux, on l'attire au dehors et on reconnaît très vite le point d'implantation de l'appendice, que l'index découvre et attire au dehors.

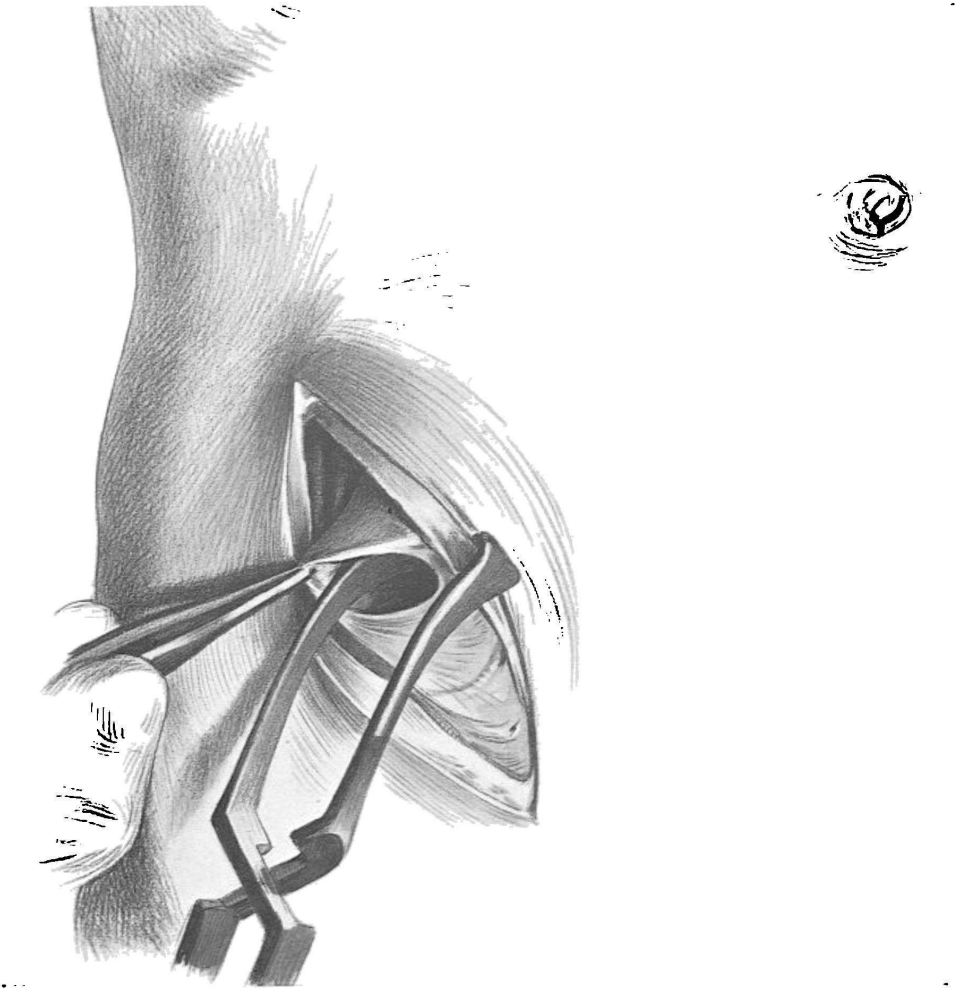

Fig. 390. — Id. Application d'une première pince-érigne sur la lèvre interne de la plaie.

Résection de l'appendice.

L'appendice présente un mésentère de dimensions très variables. On commence par perforer ce mésentère au contact de l'appendice et près de sa base, on l'écrase avec l'écraseur petit modèle, et on le lie avec de la soie n° 3. On coupe au delà de la ligature et on en fait une

seconde dans le sillon de la première, par mesure de sécurité. On écrase alors l'appendice à quelques millimètres de son insertion cæcale, on lie dans le sillon de l'écraseur et on coupe au delà de la

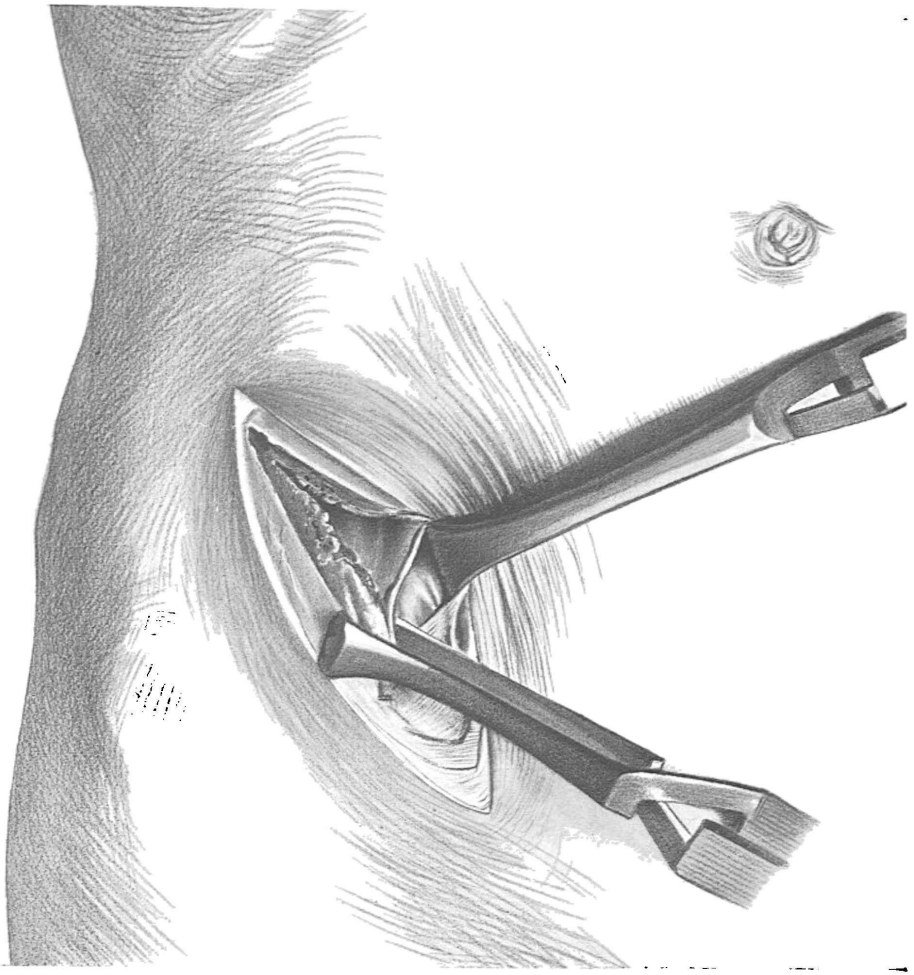

Fig. 391. — Id. Application de la seconde pince-érigne sur la lèvre externe de la plaie.

ligature, en prenant soin de ne pas laisser échapper son contenu au dehors.

On exclut le moignon appendiculaire du péritoine en l'enfouissant sous une double ligature en cordon de bourse, et on réduit le cæcum.

Suture de la paroi.

Je commence le surjet de catgut à la partie inférieure de l'incision, en réunissant, par ma méthode habituelle, les plans musculo-aponé-

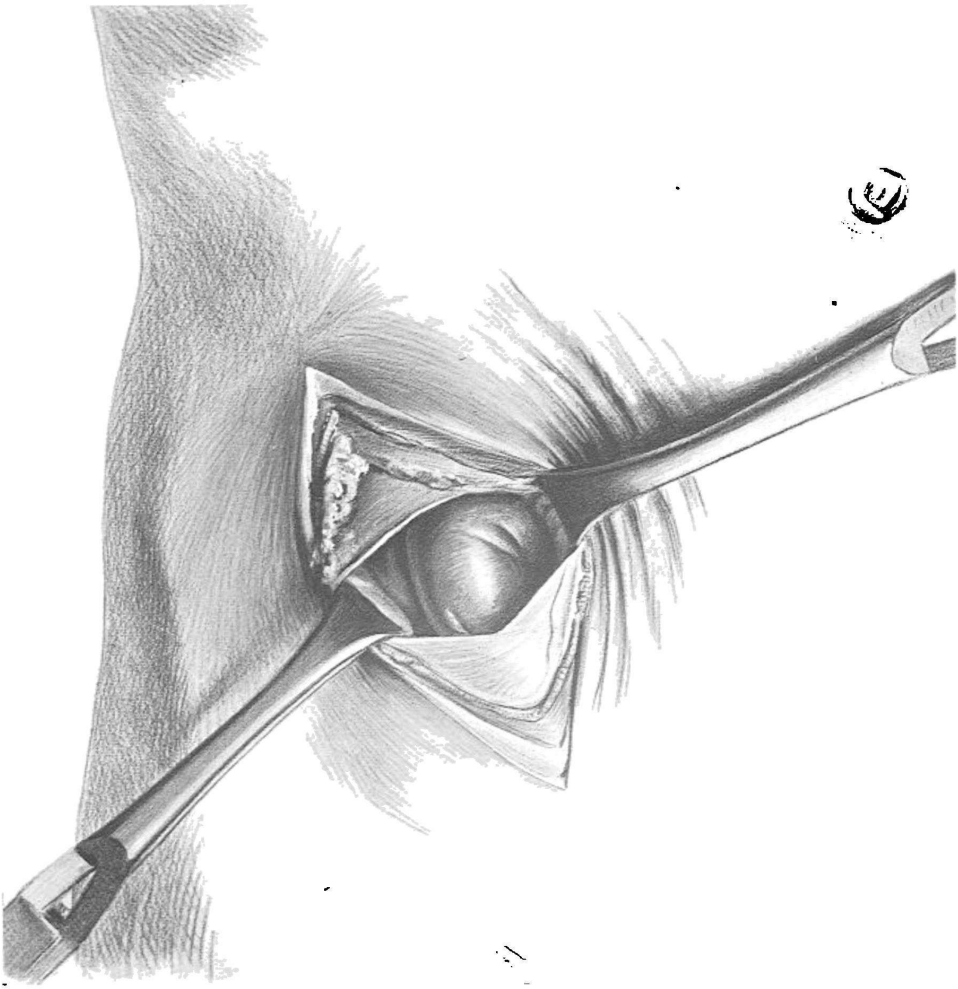

Fig. 392. — Id. Traction sur les pinces-érignes et découverte du cæcum.

vrotiques et le péritoine, à l'exception de l'aponévrose superficielle du grand oblique; dès que le surjet a atteint la partie supérieure de la plaie musculaire, je réunis l'aponévrose du grand oblique et je continue cette suture aponévrotique de haut en bas. Le chef terminal du fil de

catgut sera noué, en bas de la plaie, au chef initial. Cette suture donne une réunion parfaite. Réunion de la peau avec les agrafes.

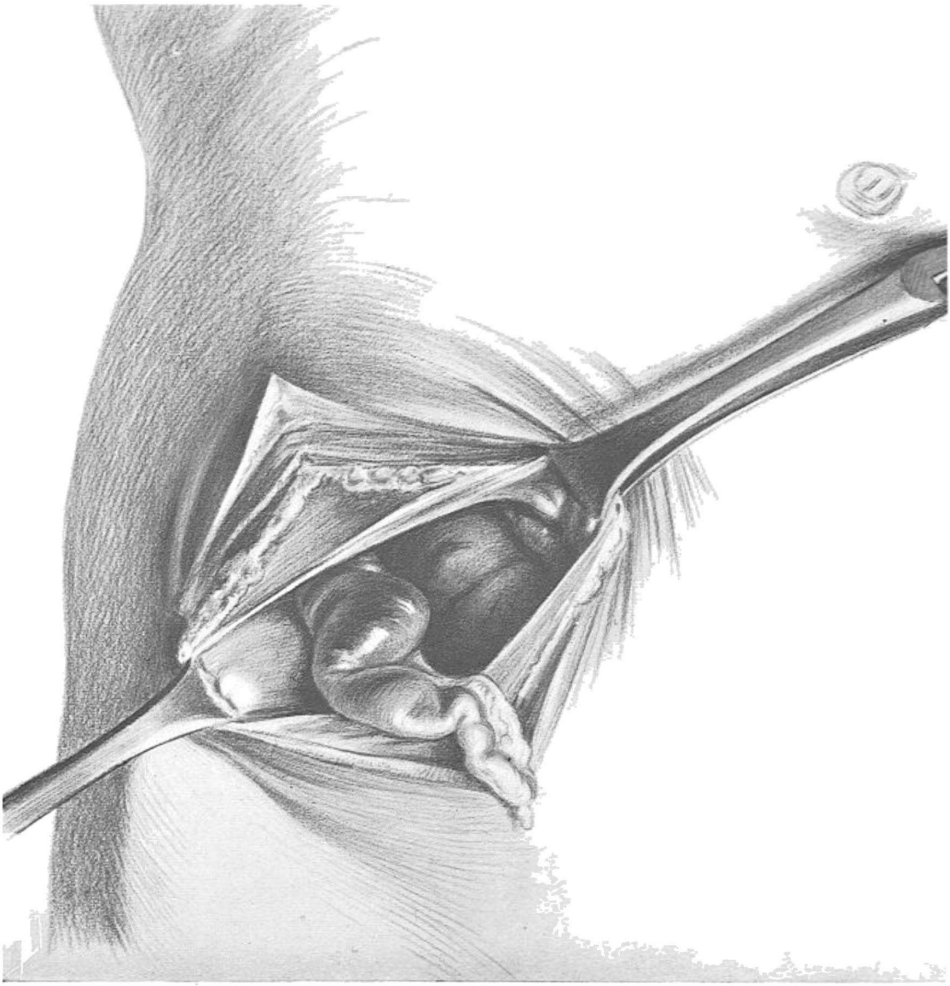

Fig. 393. — Id. Des tractions plus fortes mettent à découvert l'appendice.

OPÉRATION DE L'APPENDICITE

Nous allons maintenant décrire l'opération telle qu'elle se pratique sur le vivant. On extirpe l'appendice tantôt de propos délibéré, pour remédier à des symptômes précis, tantôt comme temps complémentaire d'une laparotomie pratiquée pour une autre affection.

APPENDICECTOMIE ILIAQUE

OPÉRATION

1er Temps. — Incision cutanée parallèle à la crête iliaque, disposition des serviettes aseptiques, qui sont fixées aux lèvres de la plaie

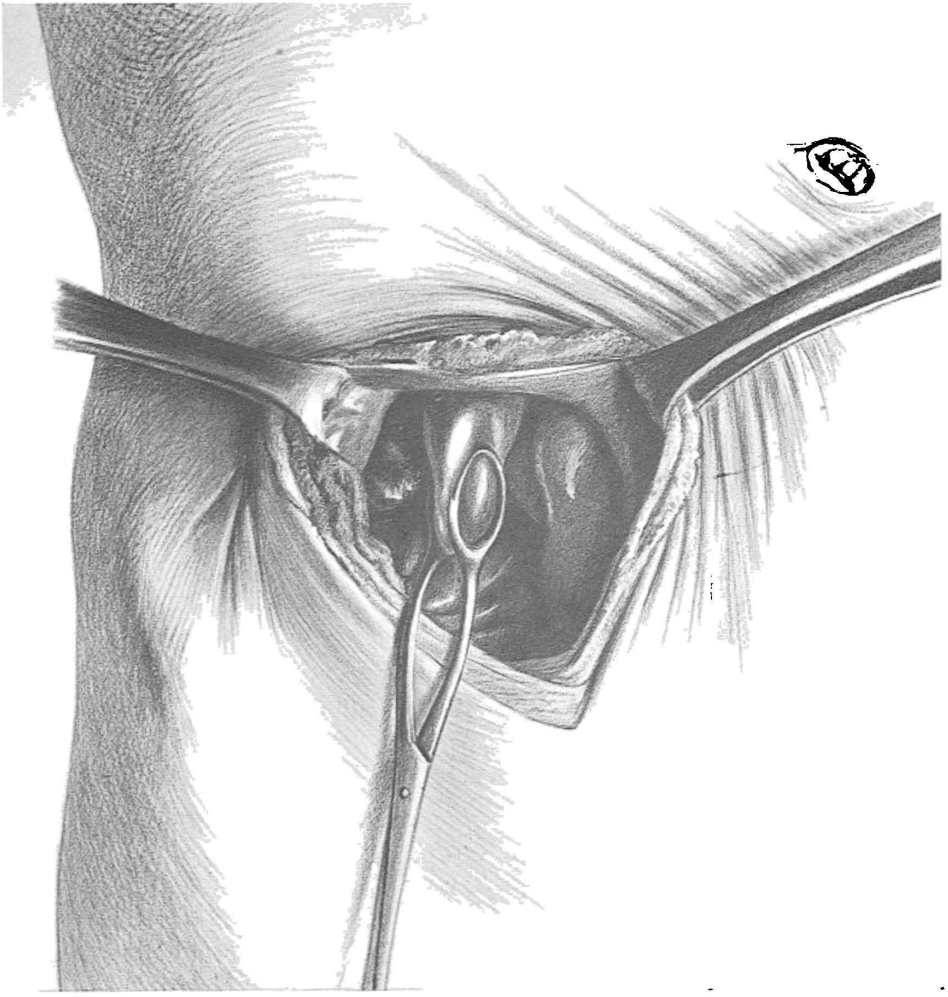

Fig. 394. — Id. Découverte de la vésicule biliaire abaissée.
La vésicule et l'intestin sont flasques (Sujet anatomique).

avec des pinces-érignes, incision des couches musculo-aponévrotiques et du péritoine.

2e *Temps*. — Agrandissement de la plaie péritonéale par divulsion et application de deux ou plusieurs pinces-érignes sur ses lèvres interne et externe.

3e *Temps*. — On éponge, s'il y a lieu, la sérosité. Le cæcum est

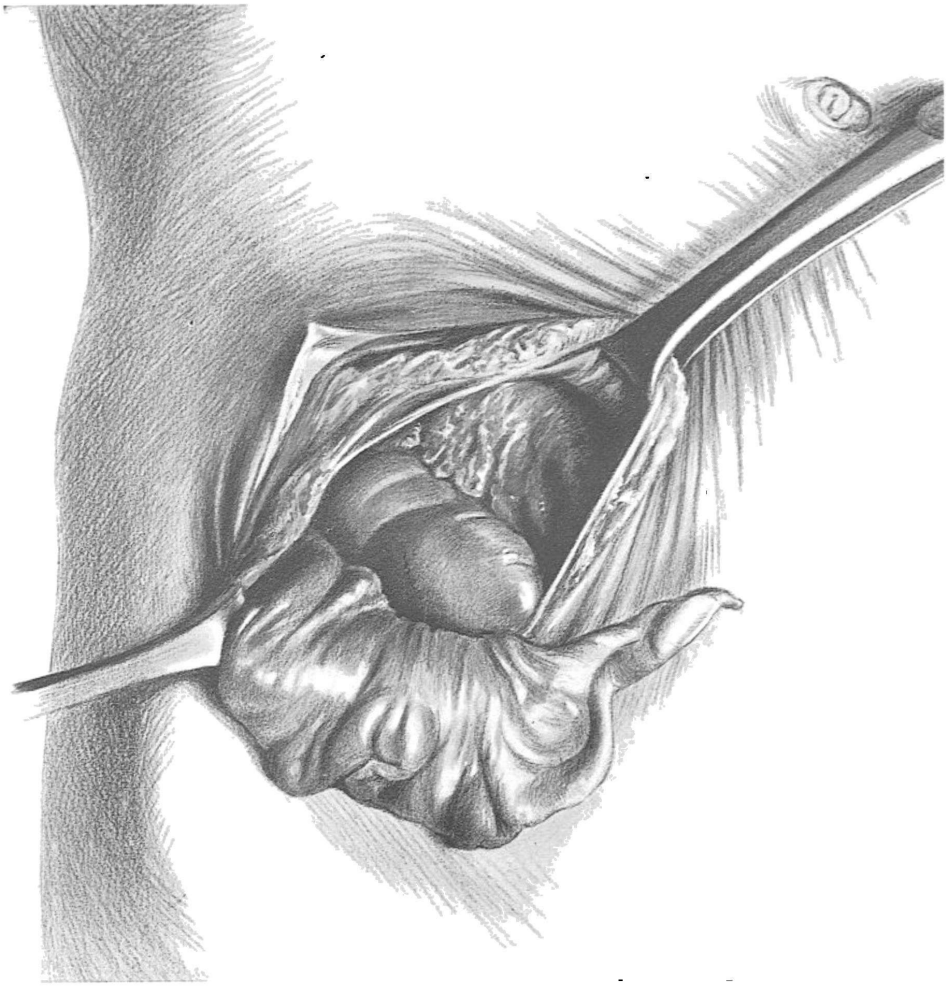

Fig. 395. — Id. L'appendice et son mésentère sont attirés au dehors. On voit en haut l'épiploon.

saisi avec une pince à anneaux et on l'attire doucement au dehors. On reconnaît le point d'implantation de l'appendice et on l'extrait avec l'index gauche, s'il n'est pas adhérent. S'il est adhérent, on garnit avec soin le péritoine en bas, en dedans et en haut, pour éviter sa contamination éventuelle par le pus, qui pourrait faire irruption au dehors

d'un petit abcès enkysté. On extrait alors l'appendice et, s'il vient du pus, on éponge avec soin.

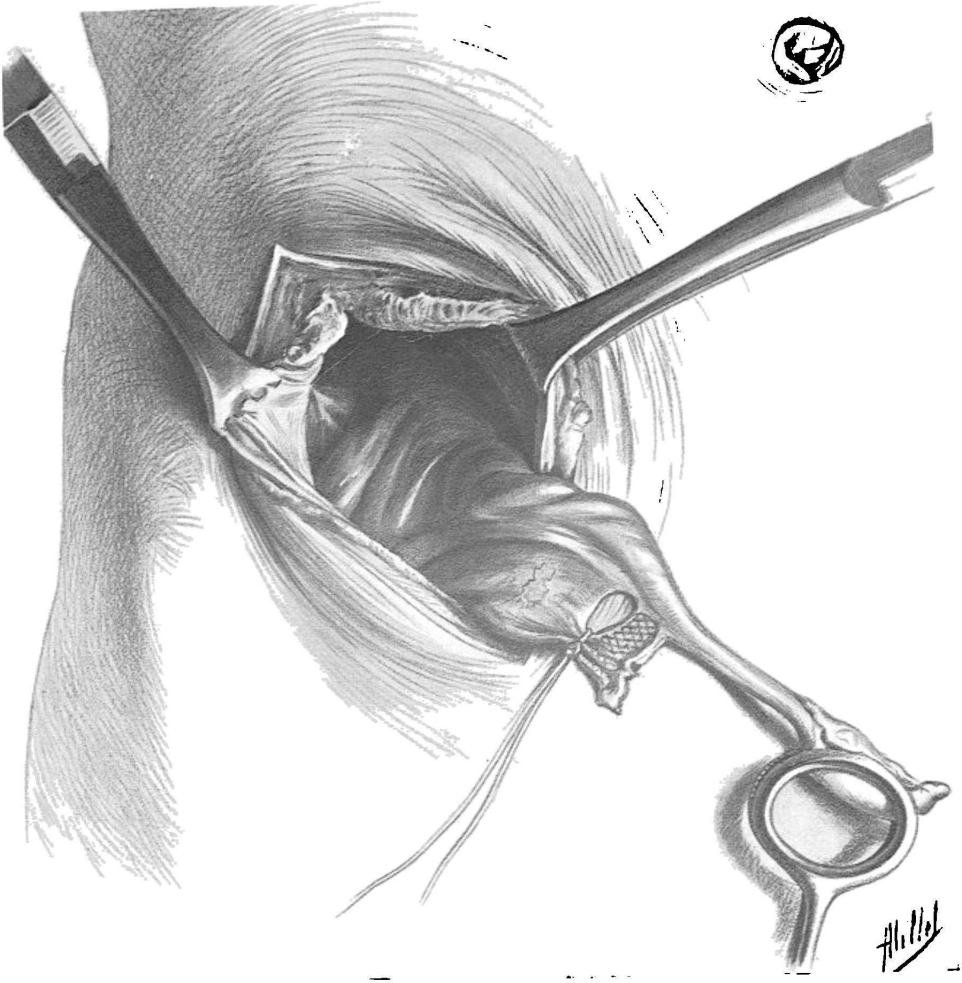

Fig. 396. — Id. Écrasement et ligature du mésentère de l'appendice.

La recherche du cæcum peut être délicate, si cet intestin est demeuré ectopié dans la position fœtale. Dans ce cas, on ne le trouve pas dans la fosse iliaque, et il faut le rechercher à la partie supérieure de l'incision, vers le foie. La recherche de l'appendice peut être elle-même difficile si son implantation est très postérieure, et s'il se trouve en situation pelvienne ou fœtale, le cæcum étant d'autre part peu mobilisable. Il faut connaître ces particularités, pour ne pas hésiter

lorsqu'elles se présentent. La reconnaissance du cæcum est le point capital; on doit s'assurer de la présence des bandelettes longitudinales,

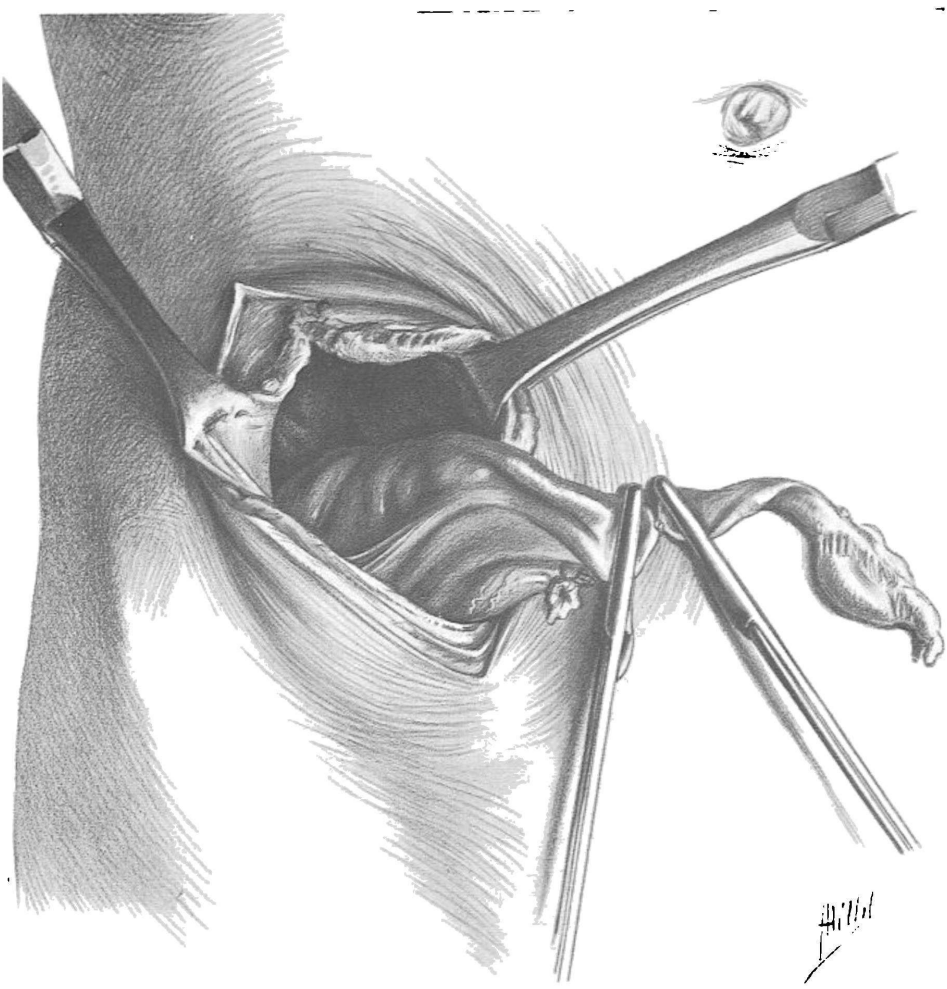

Fig. 397. — Id. Écrasement et ligature de l'appendice.

puis on attire au dehors le cul-de-sac cæcal, à la suite duquel apparaît l'appendice.

Cæcum et appendice en situation sous-hépatique. Absence de colon ascendant. Coalescence pariétale du mésentère de la terminaison de l'iléon.

Nous avons opéré un de ces cas exceptionnels : la malade présentait les signes d'une appendicite suppurée enkystée latérale. L'incision

de la paroi, faite à un travers de doigt au-dessus de l'arcade crurale, ne me permit pas de découvrir le cæcum. Une anse du gros intestin se présenta, bien caractérisée par ses bandelettes musculaires longi-

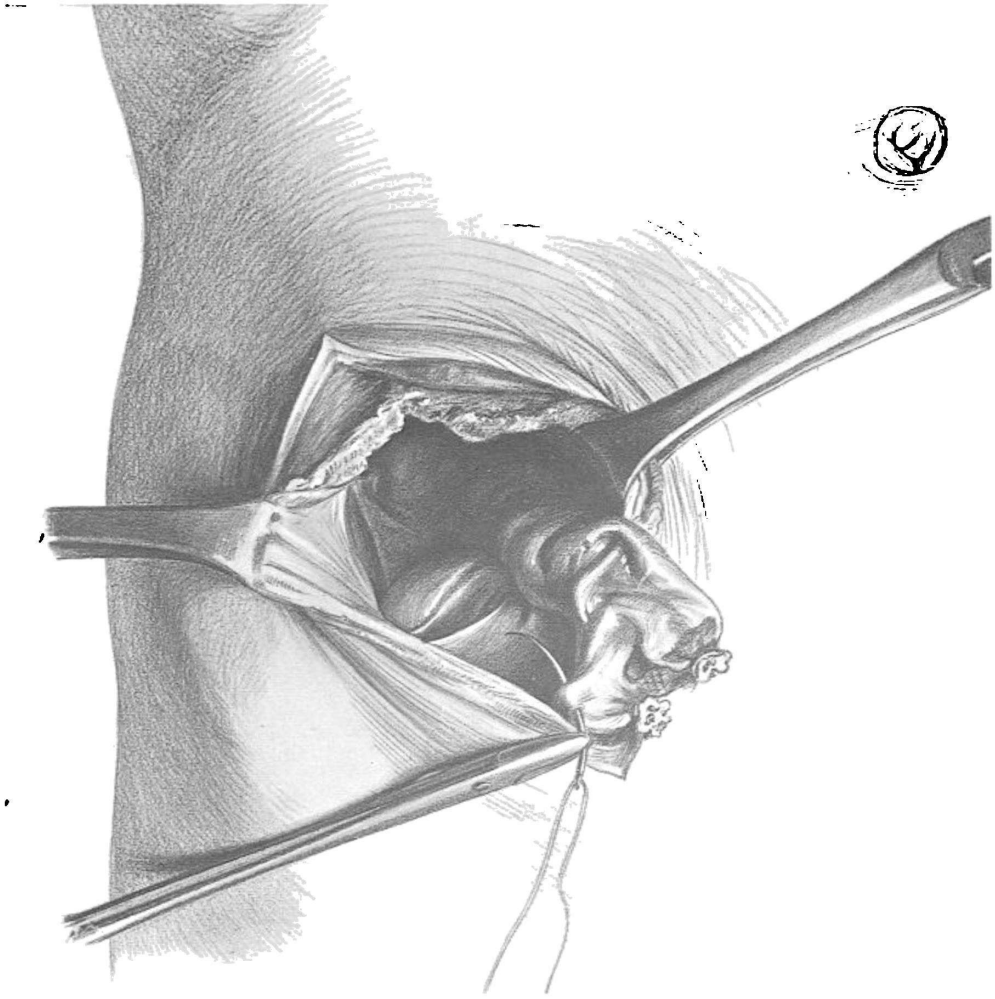

Fig. 398. — Id. Premier passage du fil de soie qui exclura du péritoine les deux petits moignons.

tudinales. Je l'attirai au dehors; nous nous aperçûmes alors, le Dr Bouchon et moi, que, loin d'aboutir au cæcum, cette anse du gros intestin était l'origine du côlon transverse. Je la réduisis et je cherchai l'iléon ; je m'aperçus qu'il parcourait la fosse iliaque en situation sous-séreuse, et j'arrivai ainsi à son implantation dans le cæcum, qui se trouvait au contact du rein, en position fœtale. Le côlon transverse

était prolabé en V au-dessous de l'ombilic, et c'est ainsi qu'il s'était trouvé en face de l'incision iliaque.

L'appendice et le foyer purulent enkystés furent mis à découvert.

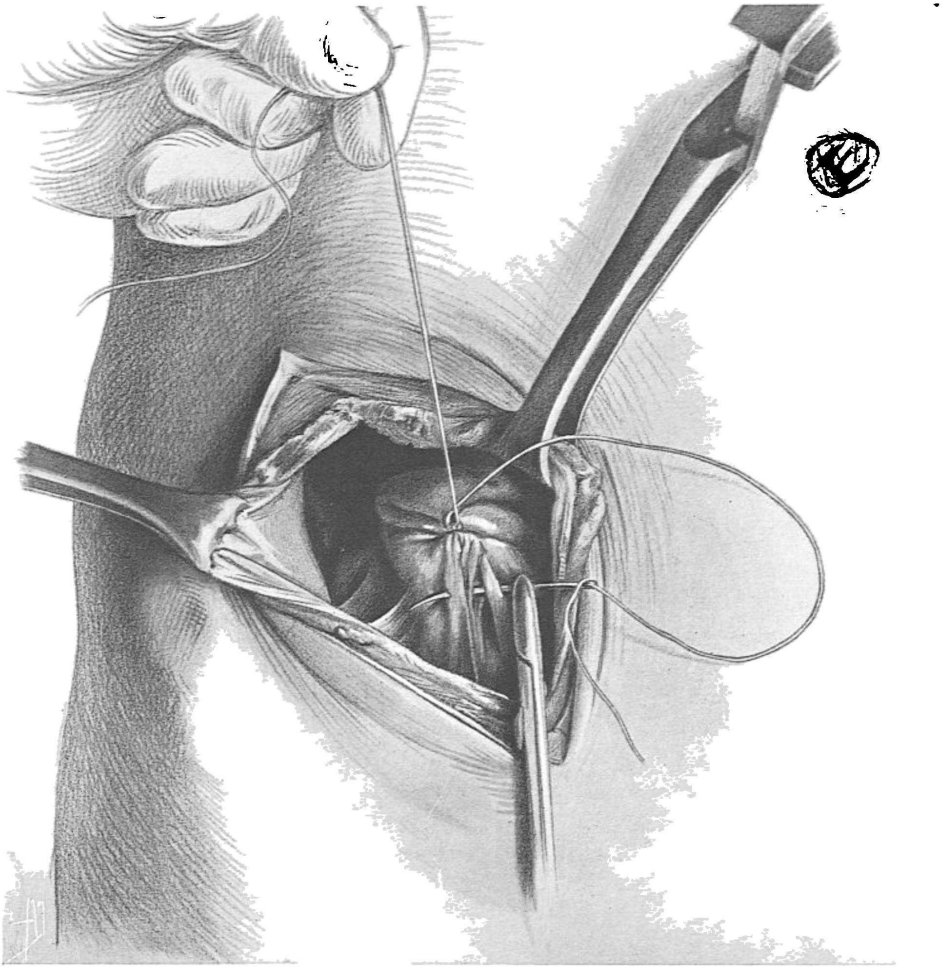

Fig. 399. — Id. La première suture en cordon de bourse est terminée. On commence la seconde avec le même fil.

L'appendice fut extirpé après toilette de la plaie, qui fut traitée par le tamponnement.

Cette opération montre combien il faut être prudent dans les interventions en apparence les plus simples, et où l'on peut rencontrer inopinément une anomalie rare.

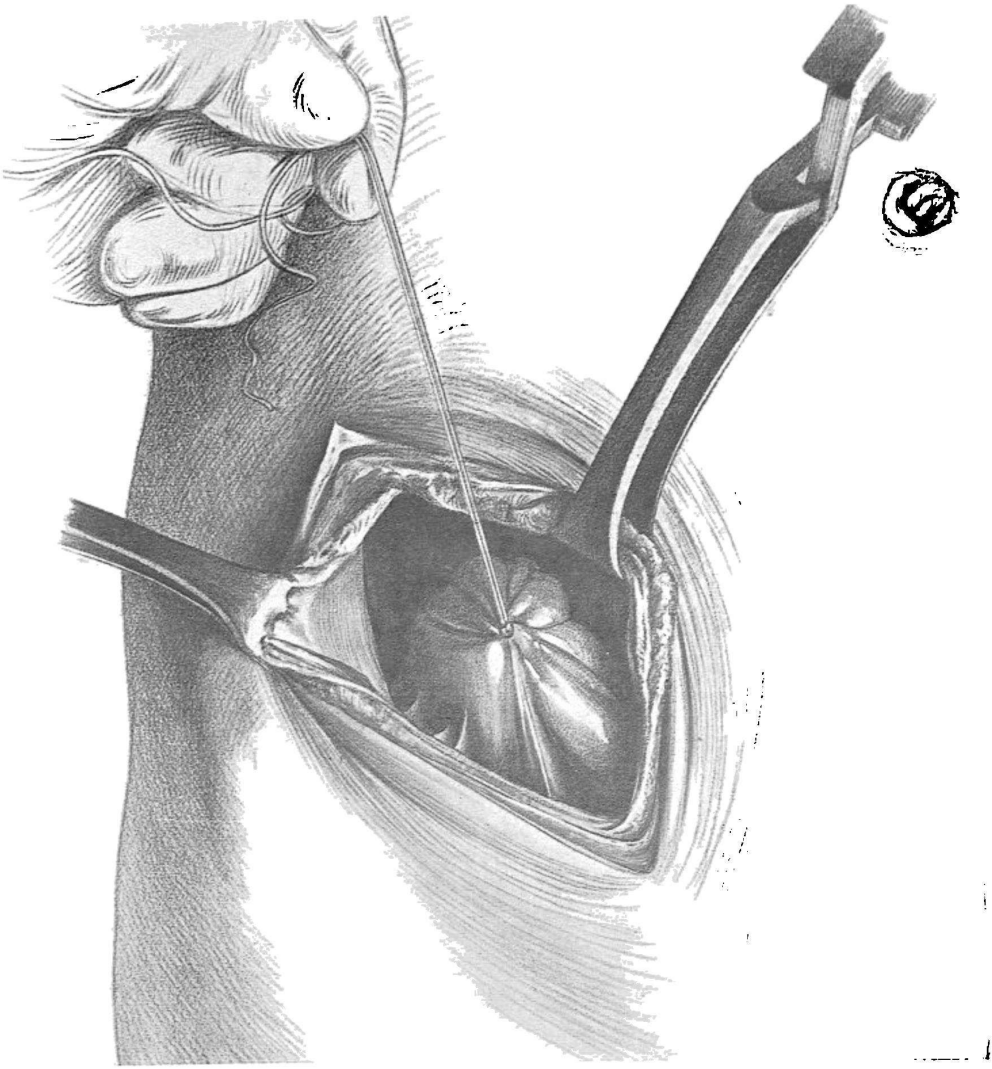

Fig. 400. — Id. Terminaison de la seconde suture en cordon de bourse.

tangentiellement à la paroi du diverticule cæcal, et tout près de son origine. Le mésentère est écrasé avec l'écraseur petit modèle et on lie dans le sillon de l'écraseur ; le méso-appendice est coupé au delà de la ligature et on fait une seconde ligature de sûreté dans le sillon de la première.

L'appendice est écrasé à son tour, tout près du cæcum. Une ligature

est placée dans le sillon d'écrasement. On place au-dessous de la ligature, de bas en haut, une première pince à mors allongés, puis au delà de cette pince, de haut en bas, une seconde pince, de manière à chasser

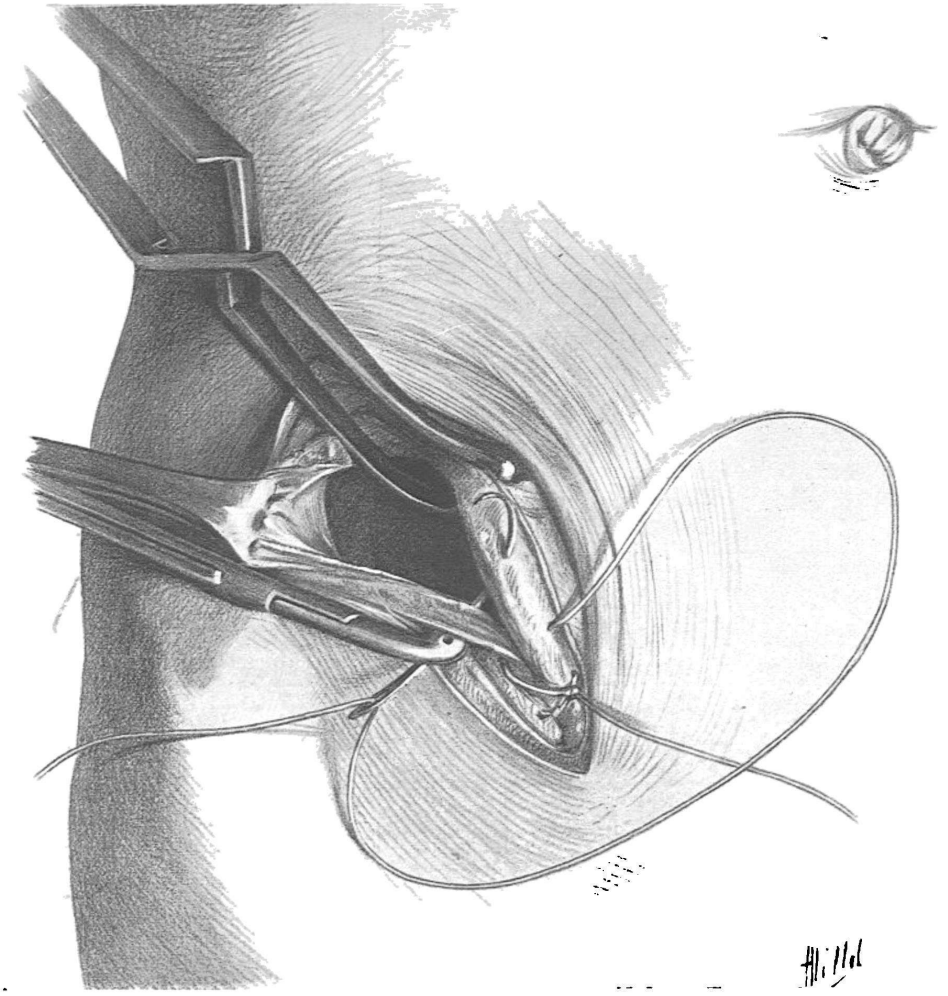

Fig. 401. — Id. Suture séro-musculaire profonde, de bas en haut.

les matières septiques vers le bout de l'appendice. On enlève la première de ces deux pinces; on sectionne tout près de la seconde, et on cautérise le moignon avec le thermocautère. Bien que ce petit moignon soit aseptique, il est nécessaire de l'exclure du péritoine en l'enfouissant sous une double suture en cordon de bourse. On passe le premier fil circulairement, à 6 ou 10 millimètres de la ligature, on le serre, en

prenant soin d'enfouir le moignon au-dessous de l'ombilic ainsi formé, et on noue. On fait immédiatement une seconde suture en cordon de bourse, superposée à la première. On peut enfouir également

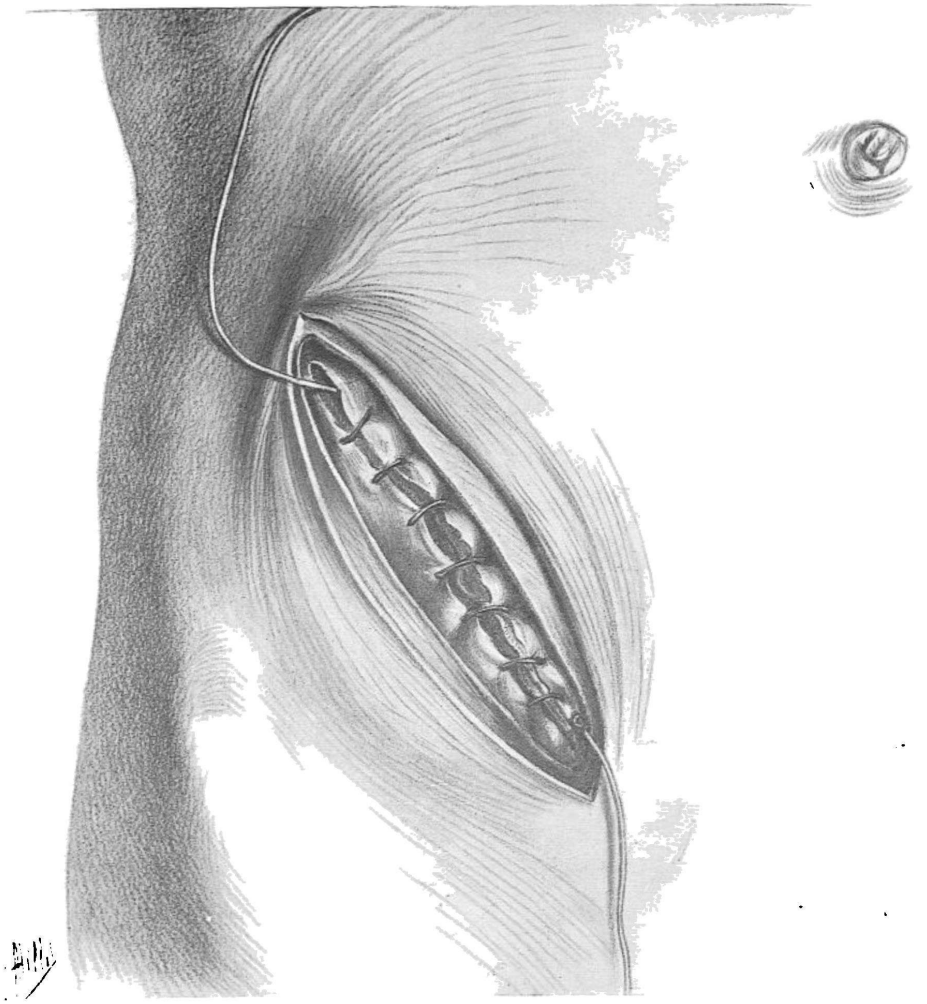

Fig. 402. — Id. Le surjet séro-musculeux profond est terminé.

sous les sutures en cordon de bourse la ligature du méso-appendice.

5e *Temps*. — Toilette du champ opératoire avec des compresses stériles, réduction du cæcum et suture de la paroi, par deux surjets superposés, le premier péritonéo-musculaire, le second aponévrotique (voir plus haut).

Suture de la peau avec les agrafes.

Modification au 5e Temps.

La fermeture du péritoine ne doit être réalisée que dans l'appendicectomie aseptique. Si l'appendice est atteint de sphacèle aigu ou bien

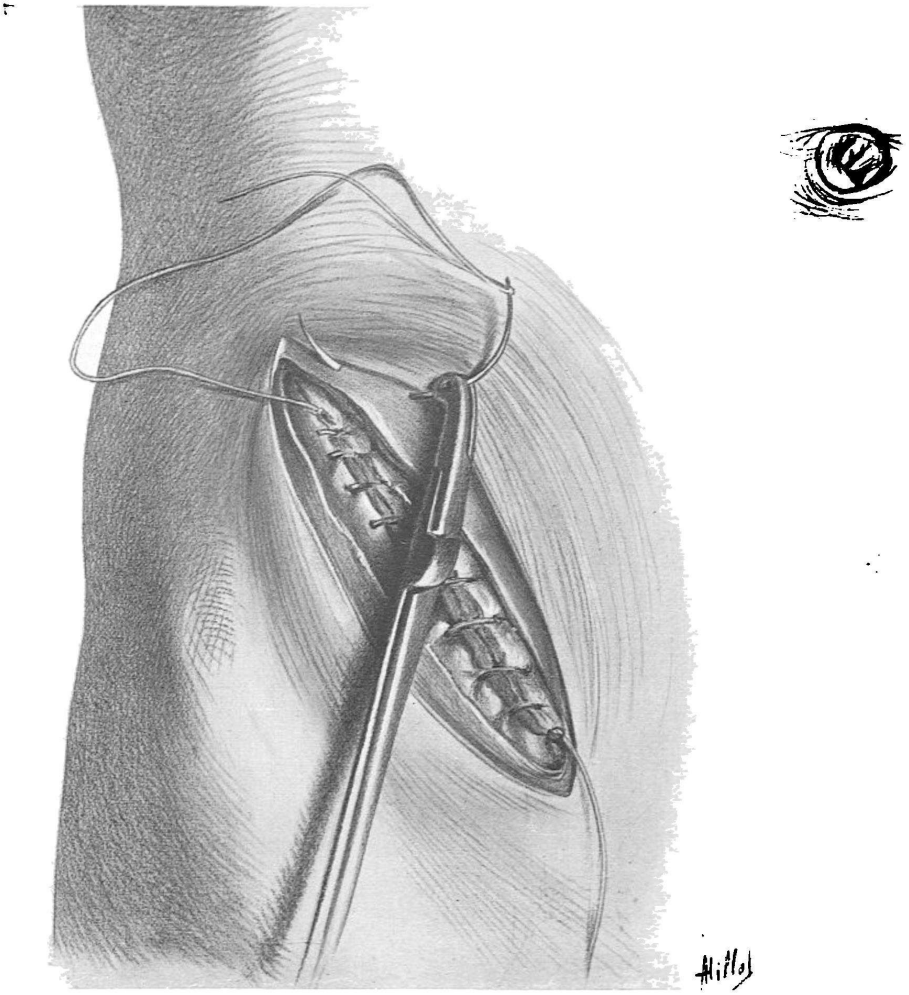

Fig. 403. — Id. Commencement du surjet superficiel descendant, qui réunira l'aponévrose du grand oblique.

si l'on a évacué un petit abcès péritonéal enkysté, il est indispensable de laisser au point correspondant une mèche de gaze stérilisée. On place deux sutures à la soie au-dessus et au-dessous de la mèche, et on ferme les parties supérieure et inférieure de l'incision par deux surjets au catgut. Un peu de pus peut se former sous la mèche. On la laisse

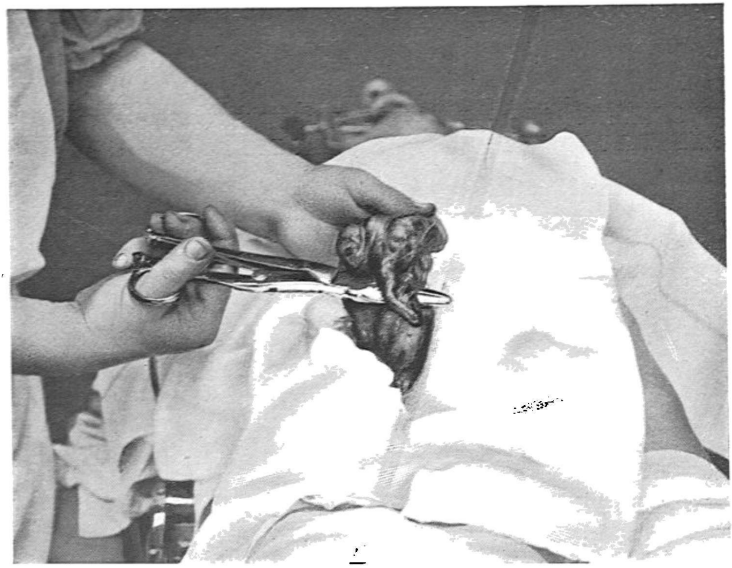

Fig. 404. — Opération de l'appendicite, 4e temps. Le cæcum vient d'être attiré en dehors. Le péritoine est protégé par des compresses aseptiques. Écrasement du mésentère de l'appendice.

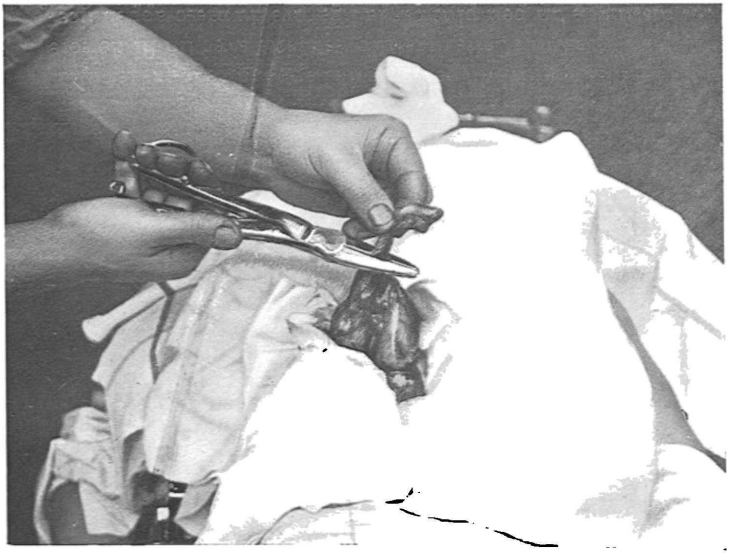

Fig. 405. — Id. Suite du 4e temps de l'opération. Le méso-appendice vient d'être écrasé, lié et sectionné. Écrasement de l'appendice avec l'écraseur petit modèle.

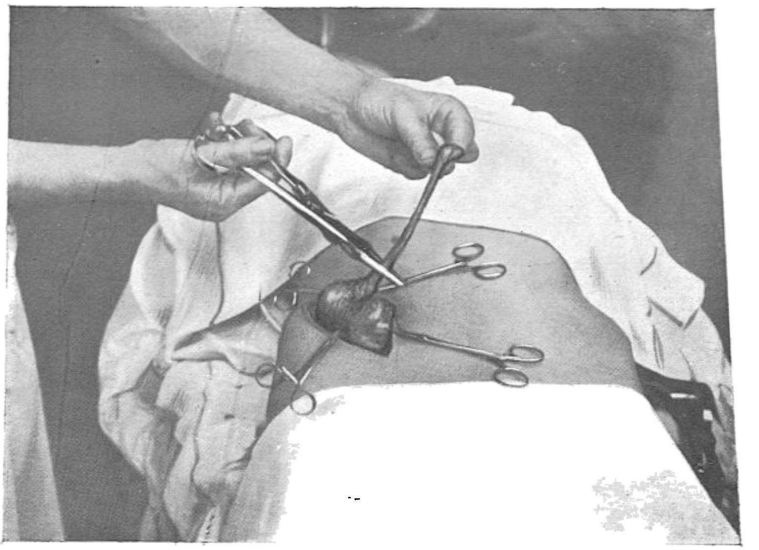

FIG. 406. — Autre cas. 4e temps de l'opération. Écrasement du pédicule d'un appendice en battant de cloche, dont l'extrémité se trouvait au fond du cul-de-sac de Douglas.

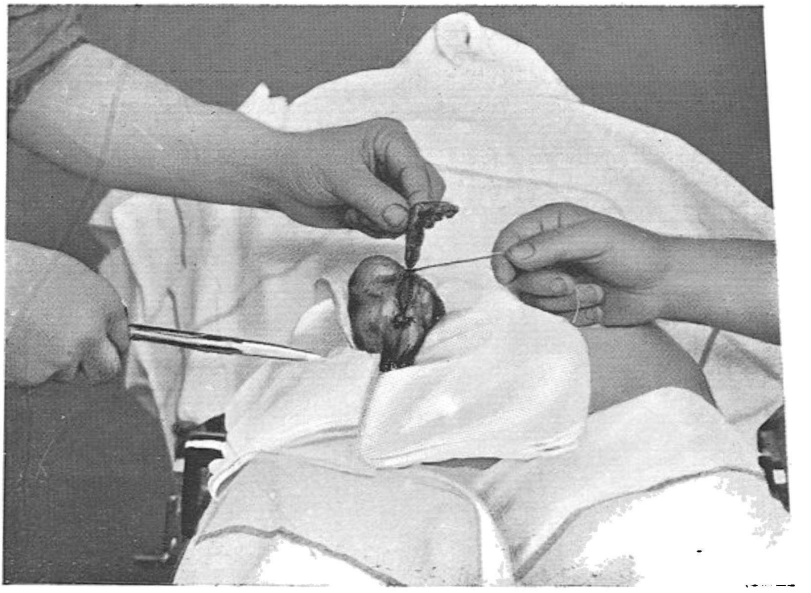

FIG. 407. — Id. Ligature du pédicule de l'appendice, dans le sillon produit par l'écraseur. Cette ligature est faite avec un fil de soie n° 2. On distingue un peu plus bas la ligature du méso-appendice.

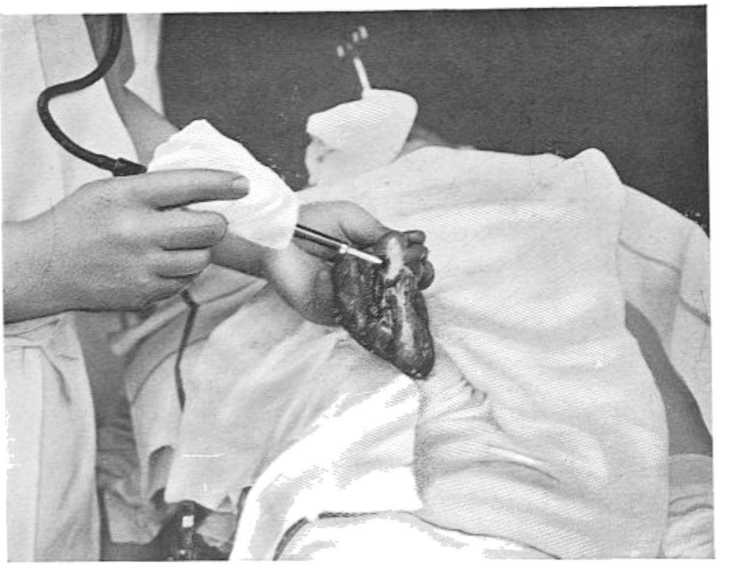

Fig. 408. — Id. Suite du 4e temps de l'opération. Le pédicule de l'appendice vient d'être sectionné. Bien qu'on n'aperçoive aucune trace de muqueuse, il est prudent de cautériser le petit moignon avec le thermocautère.

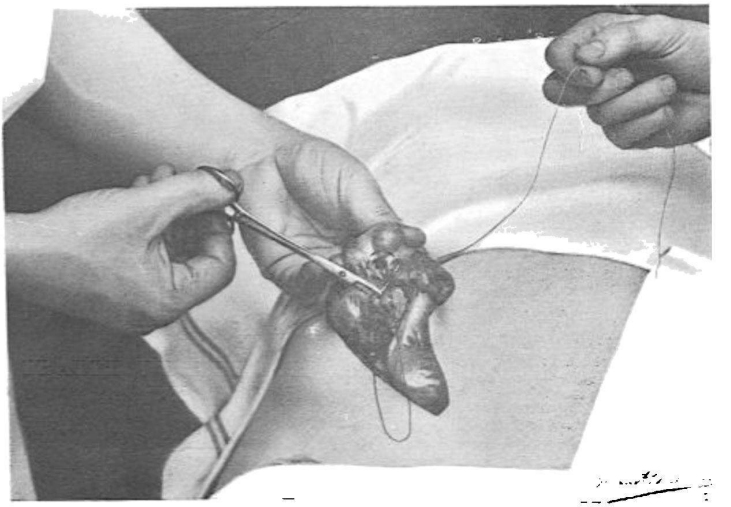

Fig. 409. — Id. Suite du 4e temps de l'opération. Le moignon appendiculaire doit être exclu du péritoine par une double suture séro-séreuse. Pose du premier fil en cordon de bourse.

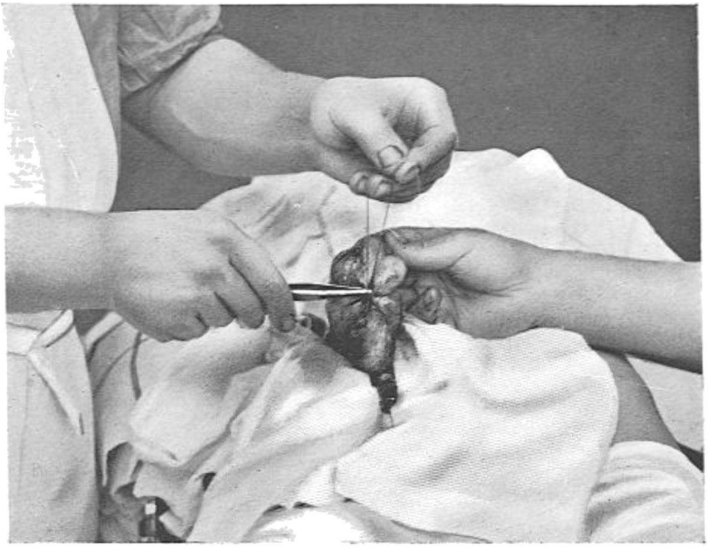

Fig. 410. — Id. Suite du 4e temps. Le premier fil vient d'être passé tout autour du moignon appendiculaire. Le chirurgien tire sur les deux anses du fil afin de le serrer.

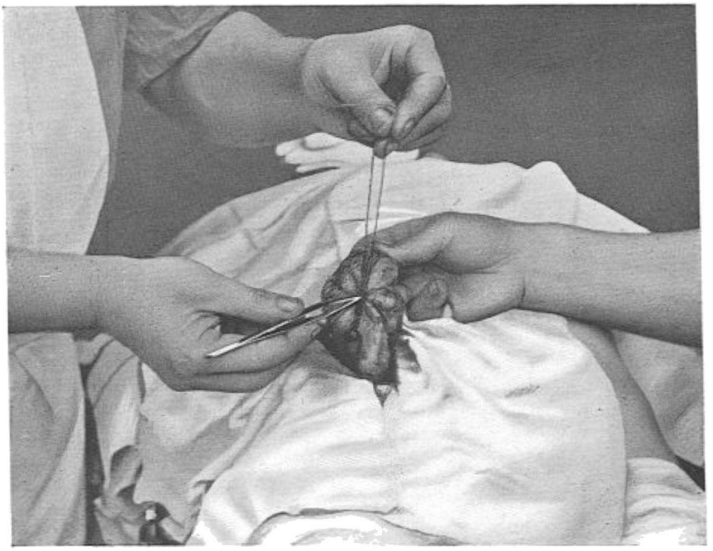

Fig. 411. — Id. Le petit moignon appendiculaire faisait hernie au centre de la suture en cordon de bourse, incomplètement serrée. Une pince le refoule dans la profondeur.

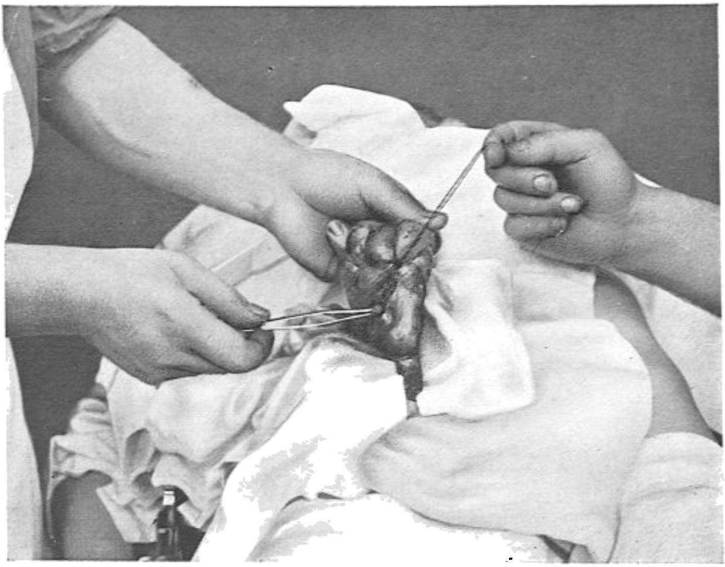

Fig. 412. — Id. La première suture en cordon de bourse vient d'être terminée. Le fil est noué et on distingue l'ombilic séro-séreux au-dessous duquel est enfoui le moignon appendiculaire.

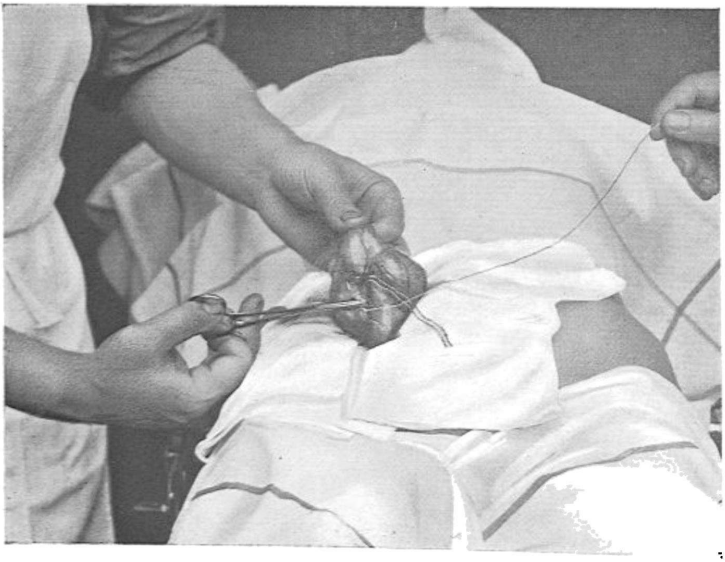

Fig. 413. — Id. Le chirurgien commence à passer le second fil séro-séreux, circulairement, à 6 ou 8 millimètres autour de l'ombilic formé par la première ligature en cordon de bourse.

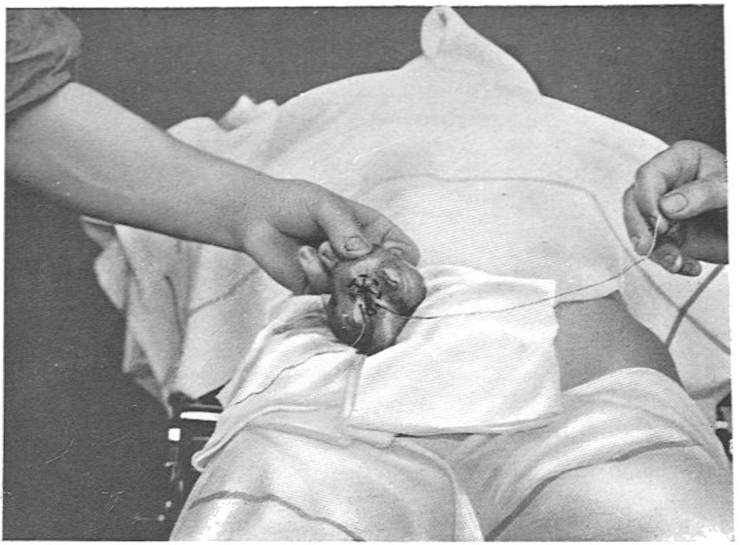

Fig. 414. — Id. Aspect du champ opératoire après la pose du second fil en cordon de bourse. Il est facultatif d'enfouir le moignon du méso-appendice sous cette ligature.

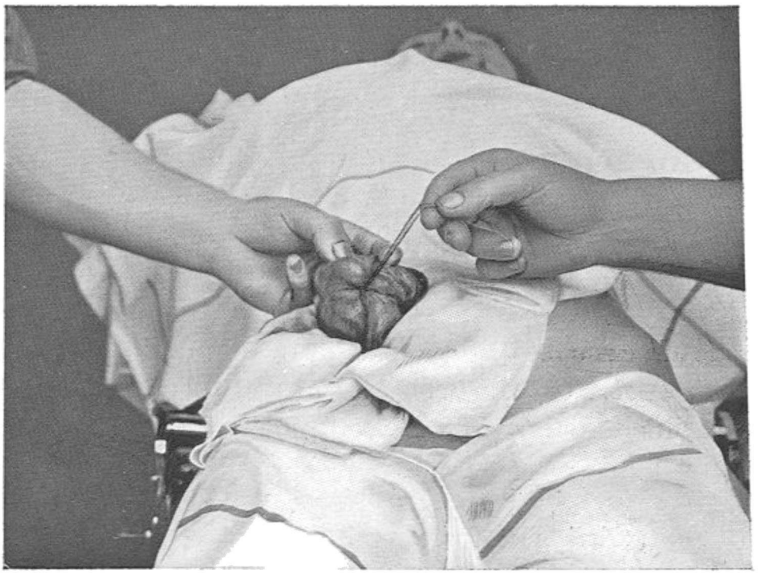

Fig. 415. — Id. Fin du 4e temps. Les pédicules de l'appendice et de son mésentère sont entièrement exclus du péritoine par la seconde suture en cordon de bourse.

généralement deux ou trois jours, s'il n'y a ni fièvre, ni ballonnement. Si la mèche est aseptique au moment où on l'enlève, il est inutile de la remplacer, et la petite ouverture se ferme très vite. S'il y a un peu de pus, on remplace la mèche chaque jour, en la diminuant, jusqu'à cicatrisation complète.

Abcès péri-appendiculaires.

Il est prudent, avant de refermer le ventre, de rechercher s'il n'existe pas un abcès extra-appendiculaire sous-péritonéal. J'ai observé

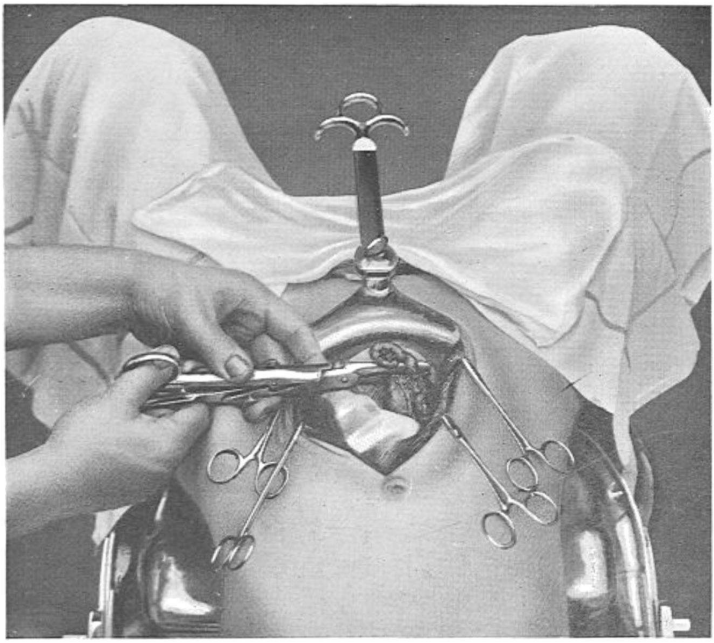

Fig. 416. — Appendicectomie après ablation d'un kyste de l'ovaire; écrasement du méso-appendice.

plusieurs de ces cas consécutifs à une lymphangite sous-séreuse. Il faut vider le petit abcès, contourner sa cavité et l'exclure sous une double suture en cordon de bourse. On placera une mèche de gaze par mesure de sécurité.

APPENDICECTOMIE AU COURS D'UNE LAPAROTOMIE MÉDIANE

L'appendicectomie est assez souvent un temps accessoire d'une laparotomie pratiquée pour une autre affection abdominale. Il peut

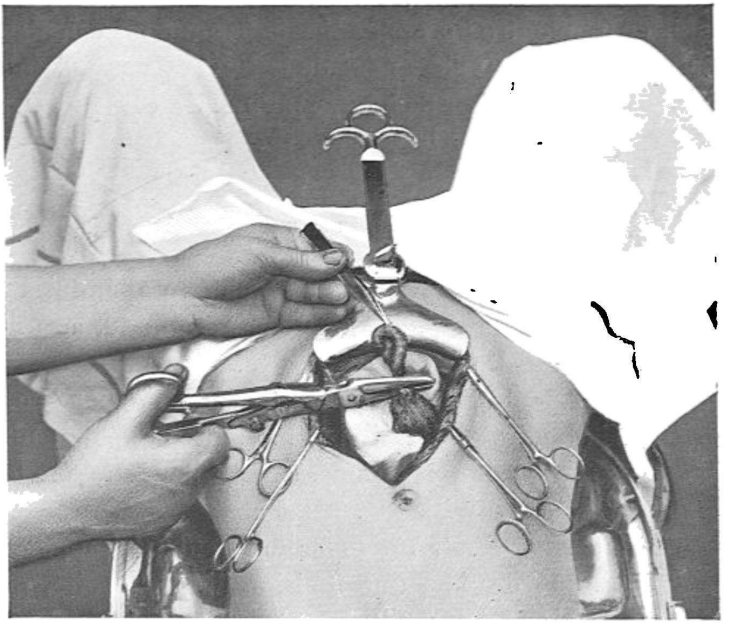

Fig. 417. — Id. Le mésentère de l'appendice vient d'être lié et sectionné. Le chirurgien procède à l'écrasement du pédicule de l'appendice.

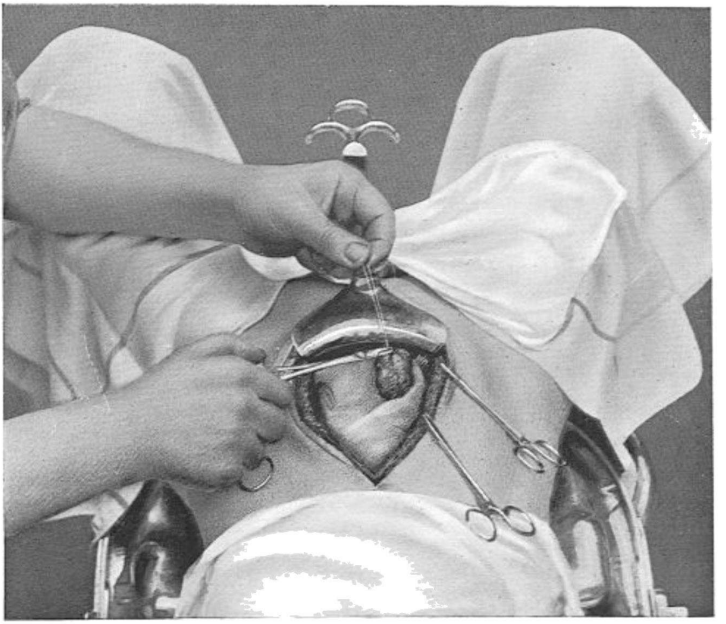

Fig. 418. — Id. Le pédicule de l'appendice vient d'être lié, sectionné et cautérisé avec le thermocautère. Pose de la suture en cordon de bourse.

arriver que, pendant une opération d'ovariotomie ou d'hystérectomie abdominale, on rencontre un appendice enflammé ou calculeux.

Ma technique de l'enfouissement de la ligature appendiculaire sous une double suture en cordon de bourse permet de réséquer l'appendice sans aucun risque d'infecter la séreuse.

OPÉRATION

L'opération principale est terminée. Le champ opératoire est garni de compresses aseptiques fixées par des pinces-érignes et au milieu desquelles émergent le cæcum avec l'appendice.

L'écrasement et la ligature du mésentère de l'appendice, puis de l'appendice, ainsi que l'exclusion du petit moignon appendiculaire sous une double suture en cordon de bourse, se font par la même technique que dans l'appendicectomie iliaque.

Si l'on venait à découvrir un foyer purulent péri-appendiculaire, il serait indispensable de faire une incision iliaque droite, pour tamponner directement la région infectée.

COMPLICATIONS DE L'APPENDICITE SUPPURÉE

LA PLEURÉSIE PURULENTE ET LES AGGLOMÉRATIONS ILÉO-CÆCALES PÉRI-APPENDICULAIRES

J'ai observé une complication de l'appendicite suppurée : un certain nombre de pleurésies purulentes droites, un cas de pleurésie purulente localisée à la plèvre gauche et un cas de pleurésie purulente bilatérale ; je citerai ces observations exceptionnelles.

Cette complication de l'appendicite chronique, que j'ai décrite en 1899, est caractérisée par la formation d'une tumeur iliaque droite, constituée par les dernières anses de l'iléon et le cæcum. Ces anses intestinales se trouvent soudées entre elles par des adhérences fibreuses. On rencontre généralement au centre de la masse l'appendice calculeux, suppuré ou fistuleux. J'ai observé plusieurs de ces cas.

1° LA PLEURÉSIE PURULENTE D'ORIGINE APPENDICULAIRE

Péritonite par perforation de l'appendice. Laparotomie. Pleurésie purulente gauche. Empyème. Guérison.

Le jeune C..., âgé de 18 ans, fut pris, le 15 octobre 1899, à cinq heures du matin, d'une violente douleur abdominale. Il s'agissait d'une appendicite gangreneuse. L'opération, proposée le 18 octobre, ne fut pratiquée que le 20, en raison des hésitations de la famille. Le pouls, qui était jusqu'alors plein et bien frappé, commençait à devenir dépressible et à prendre le caractère « péritonéal ». Il battait 120. La température était de 40°. On percevait une induration manifeste dans la fosse iliaque droite et le long du côlon ascendant.

Dès que le péritoine fut incisé, et que le cæcum adhérent à la paroi eut été détaché du péritoine iliaque, un flot de pus épais et fétide fit irruption au dehors. Ce foyer était enkysté entre le cæcum, le côlon ascendant et le péritoine iliaque et il s'étendait en haut jusqu'au voisinage du rein. Dès que ce premier foyer fut évacué et tamponné, les adhérences profondes du cæcum furent détruites avec le doigt. Une notable quantité de liquide louche s'échappa de la cavité péritonéale, dont la toilette fut pratiquée avec des compresses stérilisées, en commençant par la cavité pelvienne.

Il s'agissait d'une de ces infections péritonéales qui, primitivement généralisée, au moment de la perforation, s'était d'abord localisée au bout de 8 à 10 heures pour se propager secondairement à toute la cavité péritonéale. Le cæcum fut attiré au dehors; l'appendice, qui avait près de 15 centimètres de longueur, était situé entre le côlon ascendant et la paroi abdominale. Il était énorme et présentait à l'union de son tiers terminal et de son tiers moyen une large perte de substance, par laquelle s'étaient échappés plusieurs calculs fécaloïdes. L'appendice fut extirpé par mon procédé habituel.

Le foyer purulent rétro-cæcal fut tamponné et l'incision iliaque fut suturée dans sa moitié inférieure. Le ventre fut recouvert de compresses stérilisées, d'une feuille de gutta-percha laminée et de cinq longues vessies de glace. La température tomba le 21 à 37°,8, pour atteindre le soir 38°,5. Le 23, 37°,8 le matin, 38°,4 le soir, pouls 90. Le ventre était souple, la langue humide, l'état général satisfaisant. Dans la nuit du 31 survint subitement, à minuit, un point de côté violent à gauche. La température atteignit 39°. Le 1er novembre, à 8 heures du matin, le malade respirait péniblement.

Le lendemain, la température rectale était de 40°, l'anxiété respiratoire avait augmenté. On me téléphone à Reims, où j'avais une série d'opérations, que le malade se cyanosait et qu'on avait dû appliquer des ventouses. Aucun symptôme abdominal. Je le trouvai, à 7 heures du soir, dans un état alarmant. Le cœur battait à droite du sternum. La sonorité était exagérée à gauche, et le murmure vésiculaire se trouvait à peu près imperceptible. Le pouls, très irrégulier, battait à 130. Le cœur était faible et il y avait menace de syncope. Je diagnostique un pyopneumothorax à marche suraiguë (le début des accidents pleuraux remontait à moins de 36 heures).

Une ponction aspiratrice donna une petite quantité de sérosité louche : une large incision fut immédiatement pratiquée dans le sixième espace intercostal; elle donna issue à trois litres et demi de liquide sanieux et fétide, contenant du bacterium coli et de nombreux microcoques. (Les préparations étaient identiques à celles du pus péritonéal.) Quatre gros drains de caoutchouc, fixés sur une même épingle double, furent placés dans l'incision et la plèvre fut lavée avec plusieurs litres de sérum artificiel à la température de 40°. Injections d'éther, de caféine et de sérum artificiel.

L'opération fut bien supportée et le cœur reprit son rythme normal à mesure qu'il se reporta vers la gauche. La respiration demeura gênée pendant plusieurs semaines. Le 13 novembre, il se produisit spontanément au niveau de la plaie iliaque une petite fistule stercorale, qui s'agrandit les jours suivants.

L'appétit était redevenu satisfaisant, et la cavité pleurale n'admettait plus qu'une centaine de grammes de liquide.

Le 26 novembre, il existait trois fistules cæcales, deux assez larges dans l'angle inférieur de la plaie, et une autre très petite, à sa partie supérieure. Les bourgeons charnus étaient devenus rouges et vivaces. Le malade réclamait la fermeture des fistules.

L'opération fut pratiquée le 28 novembre : le péritoine fut ouvert à la partie supérieure de l'incision primitive et le cæcum, entièrement libéré de ses adhérences, fut attiré au dehors. La suture en bourse, faite au-dessus du moignon de l'appendice, avait très bien tenu. Les trois perforations s'étaient produites au point où le cæcum, en contact direct avec le foyer, s'était recouvert de fausses membranes jaunâtres et épaisses. Chacune des perforations fut refermée par un surjet séro-séreux, et un surjet longitudinal superficiel assura leur occlusion définitive.

Le ventre fut refermé en étages, après résection des surfaces bourgeonnantes; le malade se levait quinze jours après.

La fistule pleurale était complètement refermée le 15 mars dernier.

Cette observation démontre que :

1° Une pleurésie purulente gauche gazeuse peut éclater dix jours après une opération d'appendicite gangreneuse, et après que l'infection péritonéale a presque disparu.

2° L'évolution de cette pleurésie, quinze jours après le début de l'appendicite et dix jours après l'opération, prouve qu'il peut exister une période assez longue de microbisme latent, et qu'après la toilette d'un péritoine rempli de sérosité louche et en pleine évolution de péritonite généralisée, il peut persister dans les lymphatiques du centre phrénique des bactéries virulentes, susceptibles de cheminer lentement vers la plèvre et d'y déterminer au bout de huit ou dix jours une infection plus aiguë encore que l'infection primitive.

3° La guérison du malade après cette triple opération d'appendicite gangreneuse avec péritonite généralisée, d'empyème pour pyopneumothorax gauche et de laparotomie secondaire pour fermeture des fistules intestinales, démontre ce que l'on peut obtenir de la chirurgie dans des cas presque désespérés, si l'on subordonne exactement les indications opératoires aux données de l'examen clinique.

Appendicite purulente enkystée. — Pleurésie purulente gauche interlobaire et pleurésie droite séro-purulente. — Pleurotomie bilatérale.

Dans un autre cas, chez un malade âgé de 35 ans[1], atteint d'appendicite purulente enkystée, une double infection pleurale se produisit quinze jours après la laparotomie, qui avait été pratiquée le 4 mars 1912. Le malade fut atteint de diarrhée et de vomissements bilieux, la langue devint sèche et le facies grippé.

Le 17 mars, toilette du foyer péritonéal; il n'y a pas de rétention.

Le 20, frottements pleuraux à gauche et en arrière, au niveau du 4° espace intercostal.

Le 22, dyspnée croissante, pleurésie droite : la ponction donne un liquide séro-fibrineux riche en streptocoques.

Le 23, pleurotomie droite postérieure : on recueille un litre et demi d'une sérosité trouble. Une ponction exploratrice du 5° espace intercostal gauche, où il y a de la matité, donne issue à du pus crémeux, contenant le streptocoque à l'état de pureté.

1. *Revue critique de médecine et de chirurgie*, n° 4, p. 65. 1912.

La plaie thoracique droite est suturée, l'air contenu dans la plèvre est aspiré avec une trompe à vide, de manière à assurer l'expansion du poumon, encore libre d'adhérences.

L'auscultation montre immédiatement que tout le poumon droit respire.

L'incision du 5e espace intercostal gauche est alors faite sans risque d'asphyxie; elle donne issue à 100 centimètres cubes de pus, provenant d'un foyer interlobaire enkysté. Toilette du foyer. Pansement.

2° LES AGGLOMÉRATIONS ILÉO-CÆCALES PÉRI-APPENDICULAIRES

J'ai décrit, en 1899, une autre complication encore peu connue de l'appendicite, et l'ai présentée à la Société de Chirurgie sous le titre : *Des agglomérations cæcales péri-appendiculaires.*

Ces agglutinations intestinales se produisent au niveau du foyer principal, et elles réunissent en une masse parfois inextricable les 60 et 80 derniers centimètres de l'iléon et le cæcum.

De même que la pleurésie appendiculaire, les agglomérations iléo-cæcales péri-appendiculaires doivent être considérées comme une complication directe de l'infection microbienne; elles sont à la péritonite ce que sont à la pleurésie purulente les adhérences pleuro-pulmonaires consécutives à l'empyème. La pleurésie purulente et les agglomérations iléo-cæcales présentent cette particularité que chacune de ces complications correspond à l'une des deux grandes variétés anatomiques de l'appendicite ; l'appendicite à type ascendant et l'appendicite à type pelvien.

1° L'appendicite à type ascendant, où le foyer gangreneux se produit dans l'angle dièdre qui sépare le côlon ascendant de la paroi abdominale postérieure, détermine l'évolution d'un abcès latéral, qui se limite assez facilement et se propage vers le diaphragme. Dans ces cas, la péritonite généralisée est assez exceptionnelle et elle ne se produit guère que secondairement, par extension de l'infection primitive.

Ce sont ces appendicites à type latéral et ascendant qui exposent le plus aux complications sus-diaphragmatiques et particulièrement à la pleurésie purulente qui, dans tous les cas publiés jusqu'ici, était une pleurésie droite.

2° Les appendicites pelviennes ont une évolution plus insidieuse encore, et lorsque la perforation se produit avant l'évolution d'adhérences protectrices, on voit le plus souvent éclater une péritonite foudroyante. Lorsque le foyer inflammatoire demeure circonscrit, la

péritonite secondaire est d'autant plus à redouter que l'abcès enkysté entre le mésentère et les boucles adhérentes de l'iléon ne se trouve pas en rapport avec le péritoine pariétal. Les anses intestinales se recouvrent de fausses membranes et elles perdent complètement leur revêtement épithélial. Quand l'inflammation a atteint un certain degré, la *restitutio ad integrum* est impossible et les anses intestinales enflammées ou adhérentes sont destinées à se souder entre elles.

La circulation des matières se fait d'abord librement dans les anses intestinales agglutinées autour du foyer purulent. Dès que le pus s'est évacué, soit par suite de l'ouverture spontanée de l'abcès dans l'intestin, soit par une opération chirurgicale, la cavité de l'abcès se rétrécit, puis elle se cicatrise. C'est à ce moment que se produisent les agglomérations iléo-cæcales; plus les surfaces intestinales en contact avec le pus ont été étendues, et plus est menaçante cette rétraction cicatricielle qui les agglomère en un point limité, et qui fixe autour de l'appendice calculeux, comme je l'ai observé dans deux cas d'évolution spontanée de la collection pelvienne, 60 ou 80 centimètres des anses terminales de l'iléon, le cæcum et le côlon ascendant.

Chez plusieurs malades, dont j'ai résumé les observations à la Société de Chirurgie, j'ai dû réséquer de véritables tumeurs intestinales, formées par l'agglomération autour de l'appendice devenu scléreux, du cæcum, du côlon ascendant et de 8 ou 10 larges boucles de l'iléon. L'abcès primitif avait évolué spontanément, et il s'était ouvert dans l'intestin.

Voici ces observations :

Observation n° 1[1].

Mlle T..., âgée de 19 ans, souffre de douleurs vives dans la fosse iliaque droite. Ces accidents, dont le début est très ancien, remonte à sept ans, époque à laquelle la malade a dû garder le lit pendant plusieurs semaines, pour une affection typhoïde mal déterminée,

On perçoit au palper, dans la région du cæcum, une masse indurée et sonore, qui présente tous les caractères d'une tumeur de l'intestin. La circulation des matières se fait difficilement en ce point et la malade présente fréquemment des phénomènes manifestes d'obstruction.

1. Communication à la Société de Chirurgie le 16 décembre 1899. *Revue critique de médecine et de chirurgie*, n° 15, 1er mars 1900.

L'opération est pratiquée le 19 novembre 1896.

Une incision parallèle à l'arcade crurale droite permet d'atteindre une tumeur intestinale formée par l'agglomération étroite du cæcum et des dernières anses de l'iléon. Le péritoine est protégé par des compresses stérilisées et je procède à l'isolement de la masse iléo-cæcale, dont l'extrémité inférieure plonge dans la cavité pelvienne. Un flot de pus sort de la profondeur. La malade accusait, en effet, une douleur pelvienne droite très tenace et l'extrémité inférieure de ce foyer avait été perçue sous le chloroforme, avant l'opération, par le toucher vaginal.

Le foyer purulent est épongé avec des compresses stérilisées et désinfecté. La masse iléo-cæcale, libérée en bas, se détache petit à petit de la fosse iliaque, et bientôt il devient possible de reconnaître, en amont, l'anse afférente de l'iléon, en aval, le côlon ascendant. L'iléon et le côlon sont sectionnés entre des pinces courbes à mors élastiques et réunis à plein canal par l'entérorraphie circulaire. Tamponnement du foyer pelvien.

Les suites opératoires furent excellentes, Mlle T... se rétablit rapidement, mais elle présenta pendant quelques mois une tendance à la diarrhée. Cet inconvénient disparut petit à petit et depuis plus de deux ans la santé est parfaite.

L'examen de la pièce a démontré qu'elle était constituée par une agglomération du cæcum et des six ou huit derniers décimètres de l'iléon, autour de l'appendice, qui contenait un gros calcul sphérique. L'iléon et le cæcum, étroitement unis par de véritables nœuds cicatriciels, présentaient une série de rétrécissements qui m'ont paru tout d'abord consécutifs à des ulcérations de la muqueuse.

Un examen histologique minutieux a démontré que la muqueuse elle-même s'était plissée et indurée par suite des lésions sous-jacentes de la celluleuse et de la musculeuse, qui étaient converties en tissu de cicatrice, mais que son revêtement épithélial était intact. L'examen histologique a permis également de reconnaître, au milieu des tissus scléreux, l'appendice vermiculaire calculeux et la trompe droite, dont le pavillon s'est trouvé extirpé au moment de l'isolement du pôle inférieur de la tumeur.

Observation n° 2.

M. B..., âgé de 40 ans, se présente à mon examen à la fin d'août 1899. Il se plaint d'une douleur constante du côté du cæcum. On

reconnaît en ce point une tumeur sonore du volume du poing, dont l'origine remonte à plusieurs mois.

Cette tumeur, qui ne présente pas les caractères du cancer de cette région, paraît être plutôt de nature tuberculeuse.

M. B... est alité depuis trois mois. Il dit avoir été atteint, il y a six ans, d'une fièvre typhoïde. C'est depuis cette époque qu'il souffre dans la fosse iliaque droite.

L'opération est pratiquée le 11 septembre 1899.

La masse iléo-cæcale, qui est très adhérente au niveau de la fosse iliaque, est libérée; l'iléon, puis le côlon ascendant sont écrasés, liés en masse et sectionnés entre la ligature et une pince placée du côté du cæcum; puis la tumeur est extirpée, après écrasement et ligature du pédicule mésentérique.

Je pratique ensuite la fermeture isolée des deux bouts de l'intestin, du côté de l'iléon et du côlon ascendant, et une entéro-anastomose latérale, avec ligature du double orifice sur un œillet d'ivoire. Guérison apyrétique.

L'examen de la pièce démontre qu'il s'agissait d'un cas identique à celui de l'observation n° 1. La tumeur était formée par une étroite agglomération cicatricielle de l'iléon et du cæcum autour de l'appendice. La pièce fut disséquée avec soin. Le microscope seul pouvait permettre de déterminer l'état de la muqueuse.

L'examen histologique des nœuds fibreux les plus caractéristiques et où la muqueuse paraissait altérée à l'œil nu démontra, comme dans le cas précédent, qu'elle n'était que plissée et rétractée, par suite du processus cicatriciel qui avait aggloméré les anses intestinales, mais que l'épithélium était intact.

L'interprétation exacte de ces deux pièces aurait été presque impossible sans l'examen histologique. J'avais, en effet, considéré tout d'abord la masse iléo-cæcale de l'observation n° 1 comme consécutive à une péritonite adhésive survenue au niveau d'ulcérations typhiques profondes de l'iléon et du cæcum, ayant atteint jusqu'au voisinage de la séreuse. La localisation de cette péritonite adhésive à l'extrémité terminale de l'iléon et du cæcum concordait, en effet, avec la localisation classique des ulcérations typhiques les plus accentuées. Le diagnostic rétrospectif de l'affection survenue sept ans auparavant ne pouvait être précisé et le médecin traitant avait cru à l'existence d'une dothiénenterie.

Lorsque, plusieurs mois après l'opération, je fis l'examen minutieux de la pièce fixée et durcie par le formol, la découverte du

calcul appendiculaire au centre des boucles intestinales agglomérées me donna la clé du problème.

Ces deux observations sont dignes d'intérêt à plusieurs points de vue.

1° Elles démontrent l'existence d'une nouvelle complication de l'appendicite : complication éloignée, il est vrai (7 ans dans notre première observation, et 6 ans dans la seconde) et dont il faudra tenir compte désormais dans le diagnostic des tumeurs du cæcum.

2° Pour ce qui concerne la technique opératoire, le procédé que j'ai employé dans le second cas : écrasement et ligature en masse, puis fermeture en cordon de bourse de l'iléon et du côlon ascendant, suivie d'entéro-anastomose latérale, est très supérieur à l'entérorraphie circulaire ou latérale par les procédés antérieurs; ce procédé assure en effet l'asepsie parfaite du champ opératoire où l'irruption du contenu de l'intestin n'est à craindre à aucun moment de l'intervention.

Ajoutons que l'écrasement des pédicules mésentériques, qui sont ensuite liés à la soie, simplifie considérablement ce temps de l'isolement de la tumeur et permet d'éviter, dans le champ opératoire, les ligatures en chaînes et les gros moignons épiploïques, qui sont d'une résorption lente et difficile.

CONCLUSIONS

Nous conclurons donc qu'à côté des formes bien connues de l'appendicite aiguë et subaiguë, il existe une appendicite chronique et une appendicite prolongée que nous pouvons comparer à ces cas d'ostéomyélite chronique où un abcès osseux s'enkyste au centre d'une diaphyse et devient presque indolent pendant deux, quatre, six et même quinze années.

Cette appendicite prolongée est caractérisée anatomiquement par l'agglomération, autour du processus vermiforme enflammé, du cæcum et des dernières anses de l'iléon. Cette agglomération iléo-cæcale péri-appendiculaire peut évoluer sans suppuration appréciable au moment de l'intervention (obs. n° 2), mais elle peut aussi coïncider avec l'évolution d'un abcès appendiculaire. Cet abcès s'ouvrira, dans certains cas, au niveau du cæcum, mais il peut également s'enkyster dans l'excavation pelvienne, plus particulièrement peut-être chez la femme (obs. n° 1), à la manière de certaines suppurations péri-utérines.

La rétraction cicatricielle progressive qui rapproche les anses intestinales adhérentes peut, à la longue, déterminer toute une série de coudures brusques et de rétrécissements.

Le traitement chirurgical est la résection de la masse iléo-cæcale, avec abouchement de l'iléon dans le côlon ascendant.

Observation n° 3.

Dans un autre cas, j'ai assisté à la formation des adhérences et de l'agglomération iléo-cæcales. Il s'agissait d'un étudiant en médecine atteint de péritonite appendiculaire généralisée, à type pelvien, avec foyers purulents multiples s'étendant jusqu'au voisinage de la rate. J'avais dû faire une double laparotomie, iliaque droite et médiane. Au bout de quelques jours, l'abcès s'ouvrit spontanément au niveau de la ligne blanche, entre deux points de suture. Cet abcès donna issue à une grande quantité de pus : les accidents d'obstruction apparurent dès que la suppuration commença à se tarir, par suite de la rétraction des parois du foyer, qui s'était formé au milieu des adhérences intestinales.

Une seconde laparotomie fut pratiquée pour obvier à ces accidents d'obstruction ; cette opération me permit de constater que les accidents étaient survenus par suite de l'agglomération des anses intestinales enflammées.

Ces adhérences étaient tellement intimes qu'il était impossible de les rompre sans déchirer la tunique musculeuse et même les muqueuses. Plusieurs petites perforations m'obligèrent à pratiquer des sutures séro-séreuses et à abandonner dans le bassin les masses iléo-cæcales agglutinées, pour pratiquer en amont une anastomose dérivatrice iléo-colique.

Le côlon ascendant était rempli de matière dures et volumineuses ; au bout de deux jours je dus inciser le côlon ascendant et l'iléon en aval et en amont de l'entéro-anastomose. La fistule du côlon ascendant me permit de dissocier avec une longue pince et d'évacuer par de grands lavages les matières retenues dans le côlon transverse. Au bout de 48 heures les selles se produisirent par l'anus et les fistules iléo-coliques ne laissèrent échapper que les matières les plus liquides. Une petite fistule intestinale se produisit au niveau de la ligne blanche.

Ces trois fistules furent fermées par une quatrième opération. L'anastomose iléo-colique fut agrandie et la masse iléo-cæcale inextricable, qui s'étendait de la ligne blanche à la fosse iliaque, demeura définitivement exclue du circuit intestinal.

Le malade guérit après avoir présenté, pendant plusieurs mois, par suite du raccourcissement du circuit intestinal et de la suppression du cæcum, une tendance à la diarrhée.

Observation n° 4.

Le 13 février 1900[1] j'ai extirpé, chez un vieillard de soixante-dix ans, opéré le 22 janvier précédent d'une péritonite appendiculaire à type pelvien, et pour remédier à plusieurs rétrécissements cicatriciels compliqués de fistules, vingt centimètres de l'iléon.

L'opération, faite par mon procédé habituel d'écrasement et de fermeture en cordon de bourse, suivie d'entéro-anastomose latérale, a été de très courte durée, et elle a très bien réussi, malgré le grand âge et la faiblesse du malade.

RÉSECTION DU CÆCUM

Les tumeurs du cæcum et du côlon ascendant sont assez fréquentes. La masse indurée jouit habituellement d'une certaine mobilité, malgré ses connexions pariétales et mésentériques. Il n'est pas exceptionnel, si la lésion remonte jusqu'à l'angle du côlon ascendant, que le néoplasme soit en contact direct avec la troisième portion du duodénum, qui pourrait être blessé au cours de l'opération.

Les tumeurs du cæcum et du côlon ascendant donnent lieu presque sans exception à une sténose assez marquée du calibre de l'intestin et à des symptômes d'obstruction chronique. Le diagnostic se fait au palper abdominal. La nature de la lésion est variable. Chez l'enfant on observe fréquemment la tuberculose, et dans l'âge mûr le cancer. Il faut ajouter les agglomérations intestinales inflammatoires péri-appendiculaires, qui se compliquent habituellement de sténose par coudures multiples.

L'opération comporte la résection de tout le segment altéré y compris les derniers centimètres de l'iléon.

L'opération, en effet, qu'il s'agisse de tuberculose, de cancer ou de sténose cicatricielle, doit être faite très largement, et la disposition du cæcum et du côlon ascendant ne se prête guère à la conservation du cul-de-sac cæcal.

OPÉRATION

1er Temps. — Incision de la paroi abdominale. Incision latérale droite, sur la ligne axillaire antérieure. Cette incision sera commencée au niveau du point culminant de la tumeur. Au voisinage de l'épine iliaque antéro-supérieure, l'incision deviendra parallèle à l'arcade

1. *Revue crit. de méd. et de chir.*, 15 avril 1900, p. 87.

crurale. On dispose les serviettes aseptiques et on incise la paroi musculo-aponévrotique, puis le péritoine.

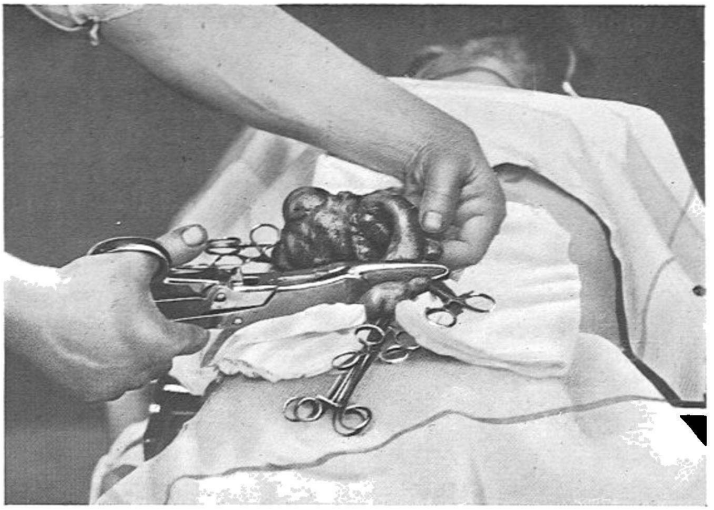

Fig. 419. — Résection du cæcum. Écrasement de la partie terminale de l'intestin grêle.

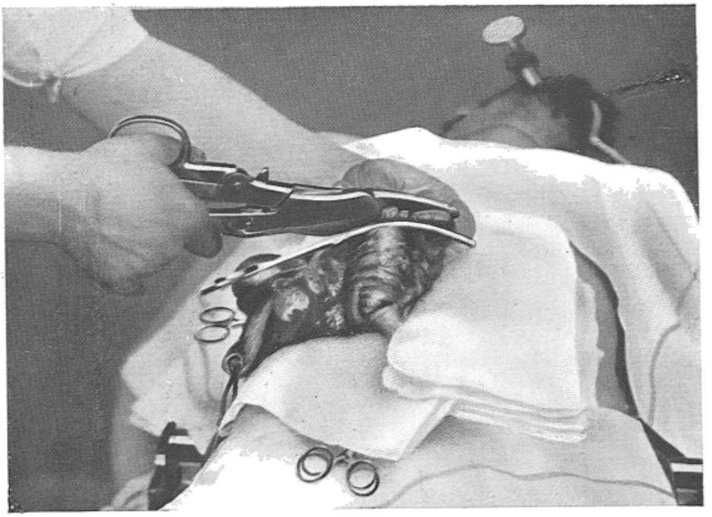

Fig. 420. — Id. Écrasement du côlon ascendant au-dessus de la tumeur.

2e *Temps.* — *Découverte de la tumeur.* Le péritoine est saisi avec quatre ou cinq pinces à mors courts, et la tumeur est attirée au

dehors. Si son volume est considérable, il faut prolonger sans hésiter l'incision jusqu'au voisinage de la 12e côte et en bas jusqu'au milieu de l'arcade crurale. Le champ opératoire est garni de compresses stérilisées et les connexions de la tumeur sont examinées avec soin.

3e Temps. — Extirpation de la tumeur. Aucune tentative d'extirpation de la tumeur ne doit être faite si le chirurgien n'a pas acquis, par une première exploration, la certitude qu'il peut la mener à bien. On se rend compte de la possibilité d'enlever le néoplasme à la mobilité de sa limite supérieure, qui est en rapport direct avec le rein,

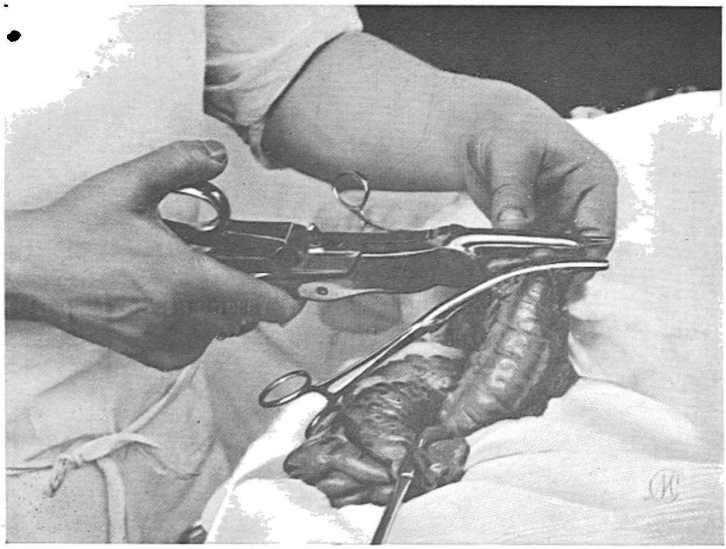

Fig. 421. — Autre cas. Écrasement du côlon ascendant entre deux pinces à mors élastiques.

le foie et la 3e portion du duodénum. Là est en effet la clef de l'opération, et moins la tumeur remonte sur le côlon ascendant, plus son ablation est aisée.

Il n'y a en effet aucune difficulté à isoler le cæcum. On commence, s'il adhère à la paroi abdominale, par en détacher la tunique externe dans toute l'étendue suffisante pour permettre d'attirer au dehors la masse néoplasique. Le péritoine pariétal est détaché avec le cæcum et le côlon ascendant aussi loin qu'il est nécessaire. Il est rare qu'on ait à faire en ce point une ou deux ligatures.

Le décollement du cæcum est bientôt effectué aussi complètement que possible ; l'iléon est ensuite isolé de son mésentère à quelques centimètres en amont du cæcum, puis cet intestin est écrasé et lié.

On sectionne en aval de la ligature, après avoir pris soin d'assurer de ce côté la coprostase, et on rejette hors de la plaie le moignon intes-

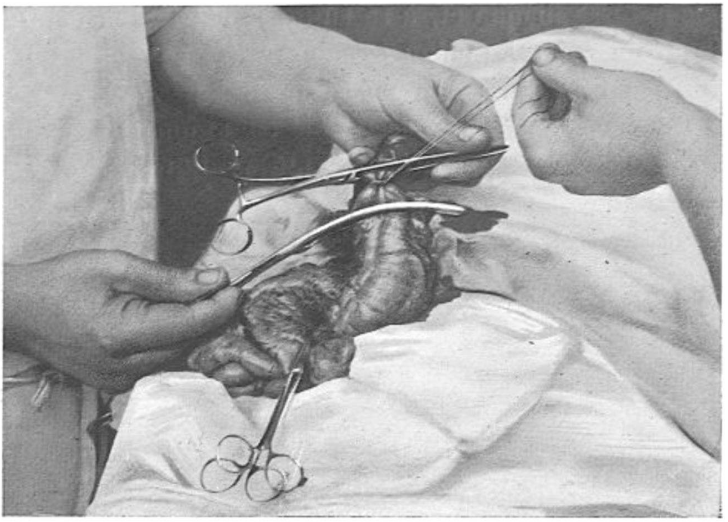

Fig. 422. — Id. Ligature en masse du côlon ascendant, dans le sillon produit par les mors de l'écraseur.

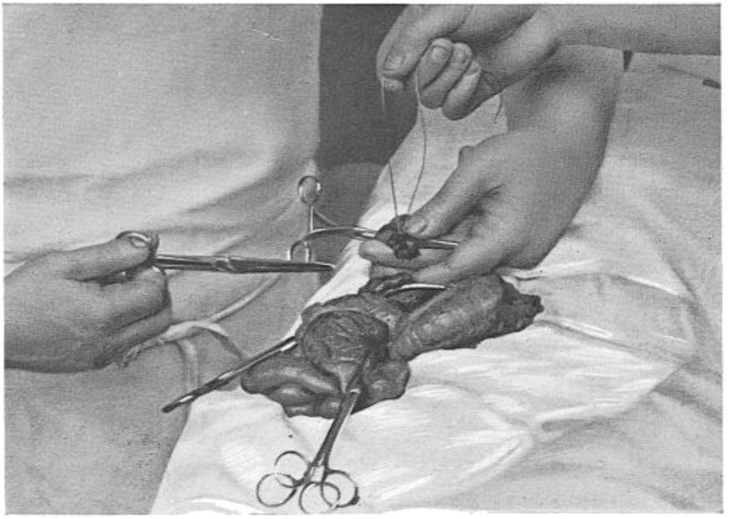

Fig. 423. — Id. Section du côlon ascendant en amont de la ligature en masse.

tinal, enveloppé d'une compresse stérilisée, qui est fixée par les mors d'une pince courbe. Le petit moignon de la ligature de l'iléon est exa-

miné, la muqueuse qui persiste encore est abrasée avec les ciseaux et on cautérise avec le thermo-cautère.

On complète aussitôt l'isolement du cæcum, qui est détaché de bas en haut de la fosse iliaque et, à sa suite, le côlon ascendant, jusqu'au-dessus du néoplasme. Le côlon est alors isolé au point où sa section semble le plus favorable; son mésentère est perforé avec l'index, et l'intestin est écrasé, lié, puis sectionné en amont de la ligature, en prenant soin d'assurer la coprostase. On pratique immédiatement la

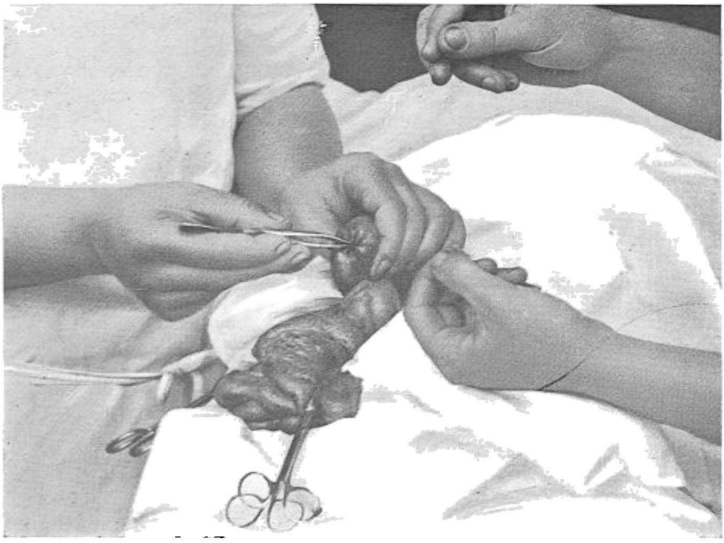

Fig. 424. — Id. Exclusion du moignon intestinal hors du péritoine sous une double ligature en cordon de bourse.

cautérisation du moignon. Le bout central est enveloppé d'une compresse stérilisée, qui est maintenue par une pince courbe.

La tumeur n'a plus comme attaches que ses connexions mésentériques. Une, deux ou trois ligatures, après action de l'écraseur, permettent de la libérer entièrement.

Dès que la tumeur est enlevée, on vérifie la ligature en masse du côlon, puis celle de l'iléon et on les enfouit chacune au-dessus d'une double suture en cordon de bourse.

4e Temps. — Réparation de la brèche péritonéale. Les sutures de l'iléon et du côlon sont vérifiées.

On répare immédiatement les pertes de substance de la séreuse. On place sur le feuillet antérieur du mésentère réséqué des sutures en cordon de bourse ou bien un surjet longitudinal. Puis on réunit

en haut le péritoine postérieur sous-hépatique au péritoine pariétal latéral, de manière à ce qu'il ne reste en ce point aucun orifice.

On rapproche en bas les deux bouts de l'intestin par de nouvelles sutures, faites sur le même feuillet antérieur du mésentère, et on réunit en bas le péritoine de la fosse iliaque et le mésentère de la dernière anse de l'iléon au péritoine pariétal. On parvient aussi à rejeter au-dessous de la séreuse, entre elle et le fascia iliaca, toutes les ligatures des pédicules mésentériques.

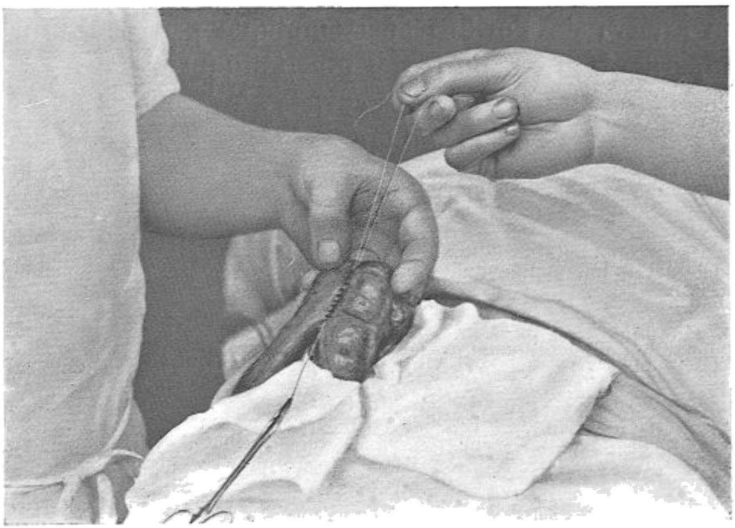

Fig. 425. — Id. L'anastomose latérale iléo-colique est terminée.

La cavité péritonéale est ainsi presque refermée, sans qu'il persiste la moindre perte de substance de la grande séreuse. Il n'y a plus qu'à rétablir le cours des matières par une entéro-anastomose iléo-colique.

5e *Temps*. — *Anastomose latérale iléo-colique*. L'iléon est fixé au côlon ascendant ou, s'il a été réséqué, au côlon transverse, au point le plus propice, par une suture longitudinale séro-séreuse de 40 à 50 millimètres.

On pratique sur la même étendue un deuxième surjet séro-séreux.

On applique alors en amont sur l'iléon et en aval sur le côlon deux pinces élastiques pour assurer la coprostase, on garnit le champ opératoire de compresses stérilisées, et on incise le côlon, puis l'iléon au thermocautère, à 3 ou 4 millimètres du 2e plan de suture.

On éponge avec soin les matières intestinales qui pourraient souiller

le champ opératoire et on procède au 3e plan de suture. On emploie pour ce 3e plan de suture un fil un peu plus fort : le n° 2.

Le 3e surjet est effectué sur toute l'étendue de l'orifice anastomotique : le fil traverse successivement la muqueuse et la musculeuse de l'iléon, puis la musculeuse et la muqueuse du côlon.

Dès que ce surjet a atteint l'autre commissure de l'orifice anastomotique, on noue le fil, on coupe le chef terminal près du nœud, et on commence le premier séro-séreux antérieur. On enlève les pinces à coprostase et on exécute le 2e surjet séro-séreux antérieur.

Il résulte de cette technique que l'affrontement séro-séreux est assuré en arrière de l'orifice anastomotique par deux surjets séro-séreux superposés et par un surjet muco-muqueux ; il n'y a, en avant de l'orifice iléo-colique, que deux surjets séro-séreux.

Nous retrouvons ici la technique générale des opérations sur l'intestin.

6e Temps. — Fermeture du ventre. La fermeture de l'abdomen se fait avec du fort catgut. Dans les cas exceptionnellement graves, on fera des points séparés à la soie.

La petite cavité rétro-péritonéale iliaque, qui a été considérablement réduite par les sutures péritonéales, pariétales et mésentériques, sera traitée par le tamponnement.

La peau sera suturée au-dessus et au-dessous de la compresse.

DILATATION FORCÉE DE L'ANUS

Il nous a paru utile de procéder immédiatement à la dilatation de l'anus avec un spéculum Cusco, afin de prévenir la rétention éventuelle des matières sur ce point par suite d'une contraction du sphincter.

RÉSECTION TRÈS ÉTENDUE DU GROS INTESTIN

La résection très étendue du gros intestin a été tentée dans le but de remédier aux accidents de l'entérite chronique invétérée. Cette opération a été faite, en Angleterre, par le célèbre chirurgien Lane. La technique est identique à celle de la résection de l'extrémité de l'iléon, du cæcum et du côlon ascendant. La libération du côlon antéro-postérieur sous-hépatique est généralement facile. Il en est de même de la libération du côlon transverse, qui nécessite toutefois, du côté du méso-côlon et de l'épiploon, un assez grand nombre de ligatures.

La portion du côlon la plus fixe et la plus difficile à réséquer est le

segment postéro-antérieur sous-splénique, qui se trouve étroitement fixé à la paroi abdominale postérieure par son ligament suspenseur.

La résection du côlon sous-splénique et celle du côlon descendant exigeant une technique analogue à la résection du cæcum et du côlon ascendant, je crois qu'il serait préférable, pour enlever le cæcum et tout le côlon, y compris l'S iliaque, de faire d'abord l'incision verticale latérale droite sur la ligne axillaire antérieure. Après avoir isolé par cette voie le cæcum, le côlon ascendant et le côlon sous-hépatique, on ferait une incision verticale gauche symétrique, pour attirer par cette voie le cæcum, le côlon ascendant et le colon transverse, déjà libérés; on détacherait alors le côlon sous-splénique, le côlon descendant et l'S iliaque.

Double incision verticale sur la ligne axillaire antérieure d'abord à droite, puis à gauche, sans incision de la ligne blanche, telle est la double voie d'accès la meilleure pour la résection presque totale du gros intestin, du cæcum à la partie supérieure du rectum.

L'iléon et l'extrémité supérieure du rectum étant fermés en cul-de-sac par mon procédé habituel, on rétablirait le cours des matières en créant une anastomose latérale entre l'iléon et la partie supérieure du rectum.

EXCLUSION DU GROS INTESTIN

S'il existe sur le trajet du gros intestin des lésions multiples compliquées d'adhérences et si la résection paraît impraticable, on se contentera d'anastomoser, par le procédé déjà décrit de l'entéro-anastomose latérale, une des dernières anses de l'iléon avec l'S iliaque ou bien avec la partie supérieure du rectum.

TUMEURS DE L'S ILIAQUE

Si la tumeur est petite et très mobile, on peut tenter l'extirpation, suivie de la fermeture des deux bouts et d'une entéro-anastomose latérale entre le bout supérieur et le bout inférieur de l'S iliaque. La réunion des deux bouts du gros intestin étant moins sûre que celle de l'intestin grêle au gros intestin, je crois préférable d'aboucher le bout supérieur à la peau, et de faire une anastomose iléo-rectale supérieure.

TUMEURS DE LA PARTIE SUPÉRIEURE DU RECTUM

Les tumeurs de la partie supérieure ou sous-péritonéale du rectum peuvent se traiter par l'extirpation complète du rectum, avec abouche-

ment de l'S iliaque à la peau et création d'un anus iliaque définitif.

L'ablation de la moitié supérieure du rectum n'est pas une opération difficile; mais ses suites sont généralement très sévères. On peut aussi tenter d'attirer l'S iliaque suffisamment libéré par l'anus, et de cloisonner le péritoine au niveau du détroit supérieur, par une technique analogue à celle que j'emploie dans l'hystérectomie abdominale totale, et qui a été décrite à propos de la chirurgie du péritoine. Ces opérations sont exceptionnelles, et la technique varie suivant chaque

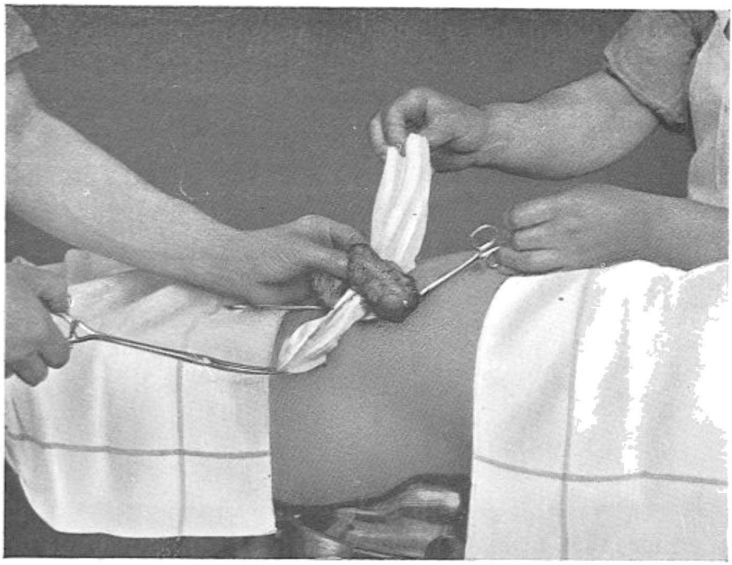

Fig. 426. — Opération de l'anus contre nature sur l'S iliaque. Transfixion du méso-côlon par une compresse.

cas particulier. Nous étudierons la résection de la partie supérieure du rectum chez la femme, avec drainage vaginal, dans la Gynécologie.

COLOSTOMIE ILIAQUE GAUCHE

La colostomie iliaque gauche est destinée à créer un anus artificiel dans les cas de sténose infranchissable du rectum. Cette opération se fait en quelques minutes, et elle peut être exécutée, chez les malades affaiblis, sous l'anesthésie locale.

L'anus iliaque peut être définitif ou temporaire. Il faut toujours le pratiquer sur l'anse la plus mobile de l'S iliaque, de manière à laisser en aval un segment intestinal libre et assez long pour permettre la cure radicale de la fistule, si sa fermeture venait à être indiquée

OPÉRATION

1er Temps. — Incision iliaque de 5 à 6 centimètres, parallèle au tiers moyen de l'arcade crurale.

2e Temps. — Section de l'aponévrose. Les plans musculaires sont incisés sur une petite étendue et on écarte leurs faisceaux par divulsion. Le péritoine, mis à découvert, est saisi avec une pince à griffes. On l'incise et on agrandit l'orifice par divulsion. On découvre l'S iliaque, dont

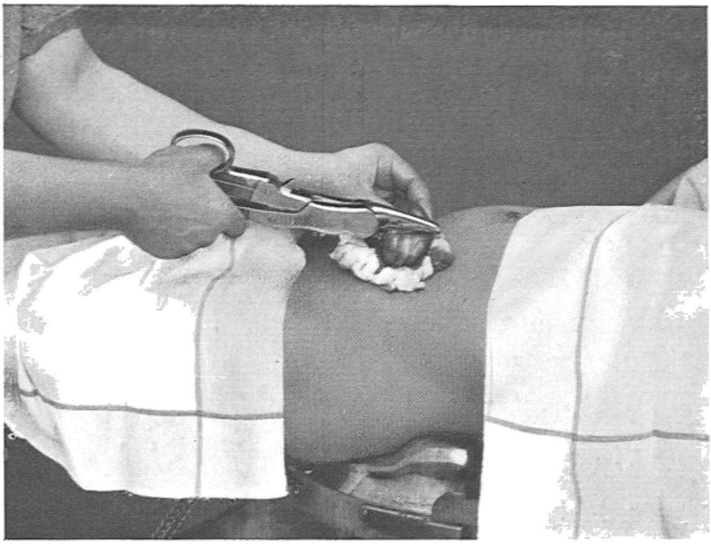

Fig. 427. — Les extrémités de la compresse ont été enroulées autour de l'S iliaque hernié. Écrasement des tuniques intestinales.

on attire l'anse la plus accessible au dehors avec une pince à anneaux.

3e Temps. — Perforation du mésentère avec une pince courbe et transfixion du mésentère avec une compresse aseptique, dont les extrémités sont ensuite enroulées autour de l'anse herniée, de manière à tamponner la plaie.

4e Temps. — Écrasement des tuniques intestinales avec l'écraseur de grand modèle. L'intestin, s'il n'y a pas urgence, sera ouvert dans le sillon d'écrasement le deuxième ou le troisième jour, après formation des premières adhérences péritonéales. Si les accidents d'obstruction sont très graves, on introduit immédiatement dans le bout supérieur un gros tube de caoutchouc, qui conduira les matières hors du pansement, et on lie l'intestin sur ce tube.

Tamponnement de la plaie. Pansement à plat.

CURE RADICALE DE L'ANUS ILIAQUE

La cure radicale de l'anus iliaque est indiquée lorsque l'anus artificiel a été créé pour obtenir la cicatrisation de plaies ou de fistules intéressant le rectum et dans les cas où la guérison de ces lésions a été obtenue sans sténose.

Cette opération comprend les temps suivants :

1er Temps. — Incision des parties molles et libération de l'intestin fistuleux. La peau est incisée parallèlement à l'arcade crurale au-dessus et au-dessous de l'anus artificiel, jusqu'à l'aponévrose. L'orifice intestinal, qui avait été momentanément tamponné, est alors fermé à l'aide d'une pince ovalaire, et l'incision des parties molles est continuée jusqu'au péritoine.

2e Temps. — L'index gauche, introduit dans la séreuse, reconnaît le pourtour de l'anse herniée et guide les ciseaux mousses pour compléter la section circulaire du péritoine.

L'anse complète est alors attirée au dehors et trois ou quatre compresses stérilisées sont introduites dans le péritoine, de manière à protéger le champ opératoire de toute contamination; on les fixe par autant de pinces-érignes, et on procède à la fermeture de l'intestin.

3e Temps. — Fermeture de l'orifice intestinal. L'entérorraphie circulaire est plus défectueuse peut-être au niveau de l'S iliaque qu'en tout autre point du gros intestin, surtout dans le cas d'anus contre nature. En effet, la petitesse du calibre du bout inférieur et le volume souvent considérable des appendices graisseux épiploïques, compliquent beaucoup la confection des sutures. Aussi est-il indiqué de faire de préférence, suivant ma méthode habituelle, l'entéro-anastomose latérale, après fermeture en cordon de bourse des bouts supérieur et inférieur.

Le bout inférieur ayant été désinfecté avant l'opération, la coprostase n'est indiquée que sur le bout supérieur, où une pince à mors élastiques est appliquée aussi haut que possible, après refoulement des matières stercorales qu'il peut contenir.

Le méso-côlon est perforé avec l'index au-dessus et au-dessous de l'anus artificiel, aux points où doit être faite la section; l'S iliaque est écrasé et lié en masse dans le sillon de l'écraseur.

La portion intermédiaire aux ligatures est réséquée avec les ciseaux, après application des deux pinces courbes que fixe autour d'elle une compresse aseptique, et le mésentère correspondant est à son tour écrasé et lié.

Pour le bout inférieur, qui est vide, on peut sectionner l'S iliaque dans le sillon d'écrasement sans faire la ligature circulaire. On invagine la surface de section et on procède à la double suture en cordon de bourse.

Chacun des petits moignons intestinaux est cautérisé au thermocautère, puis on l'invagine sous une double suture en cordon de bourse.

4e *Temps.* — *Entéro-anastomose latérale.* Il s'agit, pour terminer, de faire une entéro-anastomose latérale.

La section doit se faire longitudinalement sur le bout inférieur, au niveau de la plus large des bandelettes circulaires, longitudinalement ou obliquement sur le bout supérieur, au niveau d'une de ces mêmes bandelettes, et au point le plus favorable pour une bonne réunion.

Le premier plan de sutures doit être fait au bord de la bandelette longitudinale, au niveau du bout inférieur, où elle est généralement plus étroite en raison de la rétraction ancienne de cette partie de l'intestin. On pratique le deuxième plan de sutures, puis on fait la double incision au thermocautère; il s'agit alors de confectionner le troisième plan postérieur, qui sera muco-muqueux et enfin les deux plans séro-séreux superficiels.

Un dernier fil réunira, s'il y a lieu, les appendices épiploïques et assurera l'exclusion des ligatures mésentériques.

5e *Temps.* — *Fermeture de la plaie. Tamponnement provisoire.* Il est prudent de ne pas fermer immédiatement le péritoine; on laissera une large mèche de gaze en contact avec la suture intestinale, qui sera fixée à la superficie de la plaie. On préviendra ainsi l'évolution d'une péritonite aiguë, si la suture venait à s'infecter, ce qui est à craindre en ce point, en raison de la richesse de la flore microbienne du gros intestin. Les sutures intestinales se comportent très bien sous le tamponnement aseptique. Se produit-il une petite fistule, on est ainsi à l'abri de toute complication péritonéale. La paroi abdominale sera réunie secondairement, quelques semaines plus tard. On dilate aussitôt l'anus avec le speculum Cusco.

Ce procédé de cure radicale de l'anus contre nature comporte sans exception la résection de l'éperon, c'est-à-dire de toute la partie enflammée et indurée qui serait le principal obstacle à l'entérorraphie circulaire. La technique ci-dessus décrite possède en outre l'avantage de ne pas exposer, comme c'est le cas pour l'entérorraphie circulaire, à un rétrécissement au niveau du point de réunion. Cette technique est très sûre, puisque l'abouchement des bouts supérieur et inférieur est fait exclusivement au niveau des bandelettes musculaires longitu-

dinales de l'intestin, où la paroi est plus épaisse et donne une meilleure prise aux sutures.

OPÉRATIONS SUR L'ANUS ET SUR LE SEGMENT INFÉRIEUR DU RECTUM

LÉSIONS TRAUMATIQUES

Les plaies de la région anale intéressant le sphincter se réparent par la suture immédiate.

S'il y a suppuration, on les traitera par le tamponnement.

Les corps étrangers de l'anus, s'ils sont acérés ou volumineux, peuvent nécessiter une intervention chirurgicale.

Les corps étrangers de petit volume et acérés seront localisés par le toucher et par la rectoscopie, qui permet leur extraction avec une pince appropriée.

Les corps étrangers volumineux peuvent remonter jusque dans l'S iliaque. Un de mes maîtres de l'école de médecine de Reims, le professeur Gentilhomme, a extrait, par la colotomie iliaque gauche, une bouteille de champagne, qu'un déséquilibré était parvenu à s'introduire dans le rectum.

LÉSIONS INFLAMMATOIRES

LÉSIONS INFLAMMATOIRES AIGUËS

L'inflammation localisée des plis de la muqueuse de l'ampoule rectale peut donner lieu à des abcès péri-rectaux et à des phlegmons de la fosse ischio-rectale, qui font saillie sur un des côtés de l'anus.

OPÉRATION

1er Temps. — Incision de la peau.

2e Temps. — Perforation du foyer avec l'extrémité des ciseaux mousses et agrandissement de l'orifice par divulsion.

3e Temps. — Toilette du foyer avec des compresses et vérification de ses anfractuosités.

4e Temps. — Tamponnement aseptique.

La cicatrisation se fait généralement assez vite s'il n'y a pas de

communication avec l'ampoule rectale. On doit maintenir béant l'orifice cutané tant que la profondeur de la cavité n'est pas comblée.

LÉSIONS INFLAMMATOIRES SUBAIGUËS

Ce sont le plus souvent des abcès tuberculeux. Ces abcès peuvent affecter une évolution subaiguë et ils font saillie sur les côtés de l'anus.

Il est très utile de les ouvrir avant qu'ils aient perforé la muqueuse rectale.

On traitera la cavité par l'aéro-cautérisation et par le tamponnement.

MALFORMATIONS CONGÉNITALES ET ACQUISES

MALFORMATIONS CONGÉNITALES

IMPERFORATION DE L'ANUS

L'imperforation congénitale de l'anus est presque immédiatement reconnue par les personnes qui soignent le nouveau-né.

J'ai plusieurs fois remédié à cette difformité.

OPÉRATION

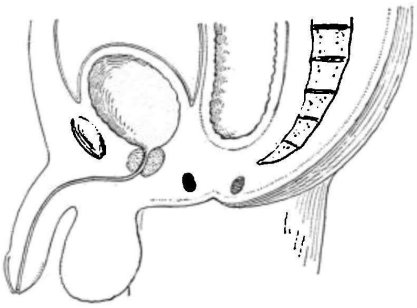

Fig. 428.
Imperforation de l'anus.
Figure schématique. L'ampoule est près du périnée.

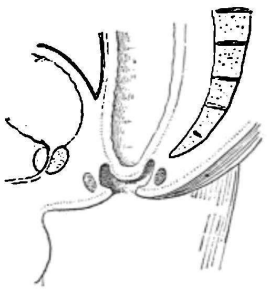

Fig. 429. — Idem.
Descente du cul-de-sac après incision de l'espace inter-sphinctérien et dissociation du tissu celluleux sous-jacent.

L'enfant est maintenu par les jambes, tenues presque verticalement.

1er Temps. — Incision cutanée longitudinale de 3 centimètres, au point où devrait être l'anus.

2e *Temps.* — Divulsion de la graisse sous-cutanée avec les ciseaux mousses et exploration de la plaie avec l'index. L'enfant est replacé sur le dos. Il crie et fait quelques efforts qui permettent de reconnaître dans la profondeur le cul-de-sac rectal.

Dans un des cas que j'ai opérés, ce cul-de-sac se trouvait à une profondeur de 5 centimètres.

Le plus souvent il est très superficiel.

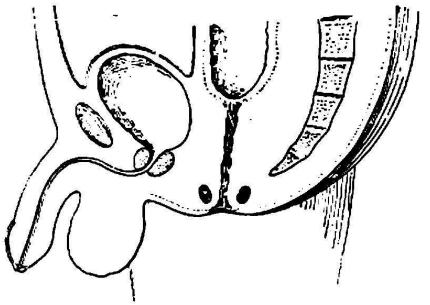

Fig. 430. — Idem.
Le cul-de-sac rectal est situé très haut et il est relié à l'espace inter-sphinctérien par un cordon celluleux.

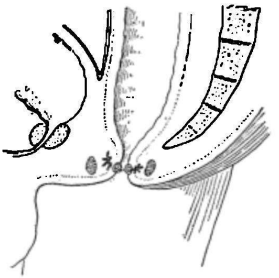

Fig. 431. — Idem.
Le cul-de-sac rectal, apparent au fond de la plaie, a été perforé. Suture circulaire de la muqueuse à la peau.

On dégage les adhérences cellulaires du pôle inférieur du cul-de-sac rectal qui, sous les efforts de l'enfant, s'abaisse vers la peau.

3e *Temps.* — Ponction du cul-de-sac rectal ; le méconium, qui est aseptique, est expulsé au dehors.

4e *Temps.* — On lave à l'eau stérilisée, et on suture circulairement l'intestin à la peau.

Cette opération ménage le sphincter externe.

MALFORMATIONS ACQUISES

HÉMORRHOÏDES

Les varices des veines hémorrhoïdales sont tantôt externes, tantôt internes par rapport à l'orifice anal.

La cautérisation au fer rouge doit être abandonnée. Elle est insuffisante et elle expose à la sténose cicatricielle de l'anus. La résection annulaire de l'extrémité inférieure du rectum n'est pas plus recommandable : cette opération est suivie d'une perte de substance irréparable, et elle expose à l'incontinence des matières.

ÉNUCLÉATION DES HÉMORRHOÏDES

PROCÉDÉ DE DOYEN

L'énucléation sous-muqueuse des varices hémorrhoïdales permet seule de rendre à l'anus sa conformation et son fonctionnement

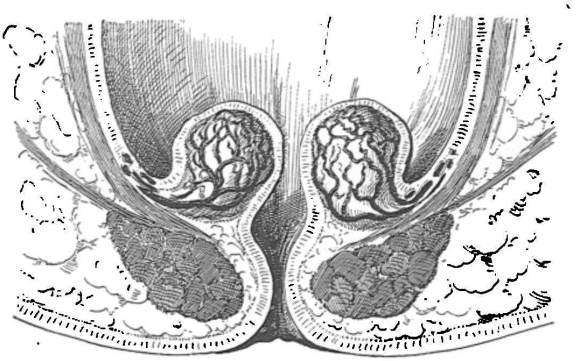

Fig. 432. — Coupe frontale schématique de l'anus montrant deux hémorrhoïdes internes droite et gauche.

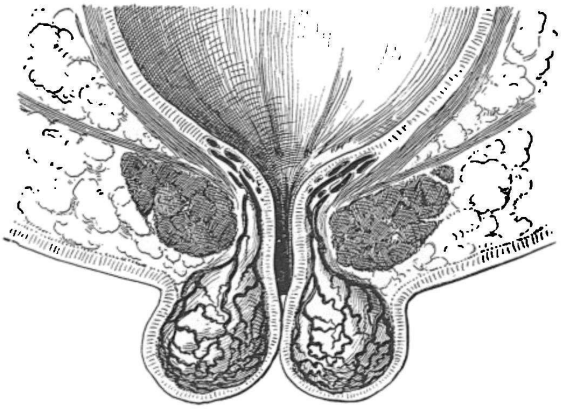

Fig. 433. — Coupe frontale schématique de l'anus montrant deux hémorrhoïdes externes droite et gauche.

normaux. Mon procédé consiste à inciser circulairement la muqueuse à son insertion à la peau, et à énucléer les paquets variqueux. Dès que

la muqueuse est incisée, il est facile d'énucléer les veines variqueuses, en les isolant par divulsion, avec l'extrémité des ciseaux mousses. Si

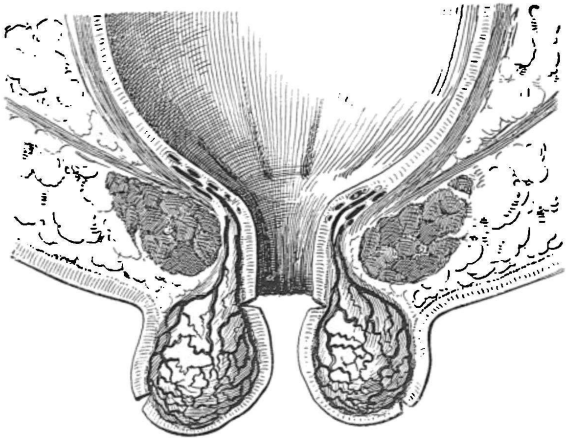

Fig. 434. — Extirpation de deux hémorrhoïdes externes, droite et gauche. Schéma de l'incision du revêtement cutanéo-muqueux des tumeurs variqueuses.

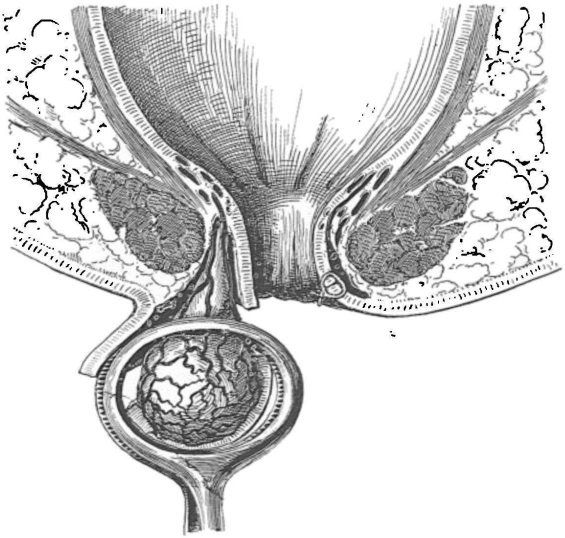

Fig. 435. — Id. Énucléation sous-cutanée et sous-muqueuse de l'hémorrhoïde du côté gauche sans blessure du sphincter externe. A droite de la figure, la suture est faite.

l'hémorrhoïde est procidente et si elle forme une tumeur pédiculée, on circonscrira entre deux incisions ovalaires le tégument muco-cutané

exubérant. Deux cas peuvent se produire : 1° les hémorrhoïdes sont localisées ; 2° elles constituent un énorme bourrelet péri-anal circulaire.

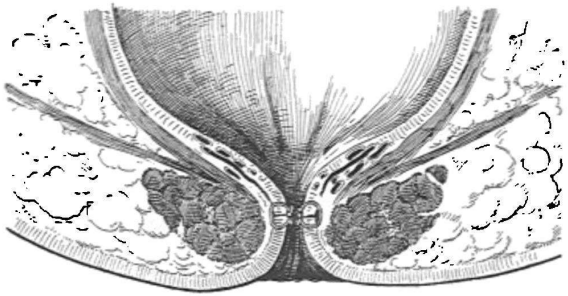

Fig. 436. — Id. L'opération est terminée. La muqueuse s'est rétractée, attirant la ligne de suture à l'intérieur de l'anus.

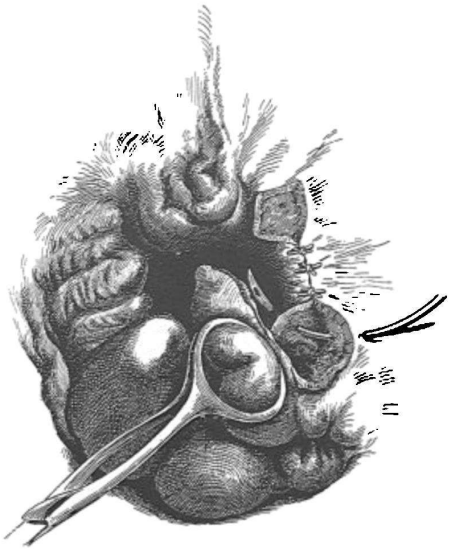

Fig. 437. — Bourrelet hémorrhoïdal circulaire. Extirpation par la méthode de la suture progressive (méthode de Doyen).

1° Hémorrhoïdes localisées

OPÉRATION

Temps préliminaire. — Dilatation de l'anus avec le spéculum Cusco, que l'on introduit fermé et que l'on sort ouvert.

Cette dilatation met immédiatement en évidence les varices hémorrhoïdales, qui se congestionnent.

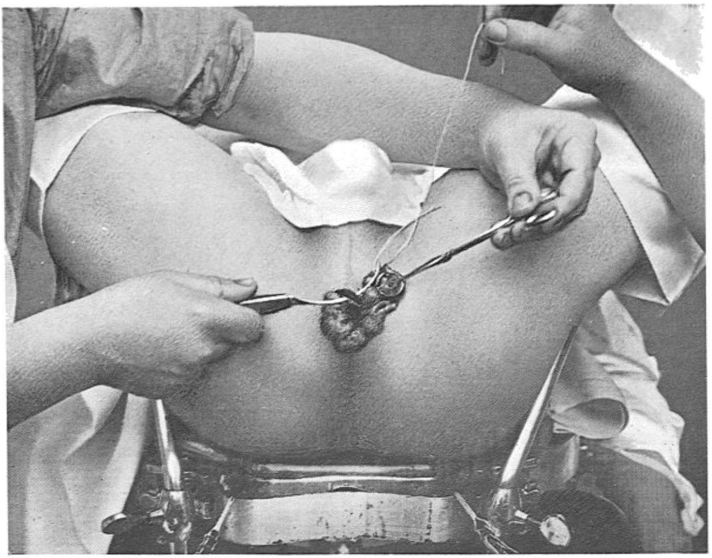

Fig. 438. — Id. D'après une photographie. Le bourrelet muqueux est détaché en avant et à gauche de l'anus. Pose de la première suture, réunissant la muqueuse rectale à la peau du pourtour de l'anus.

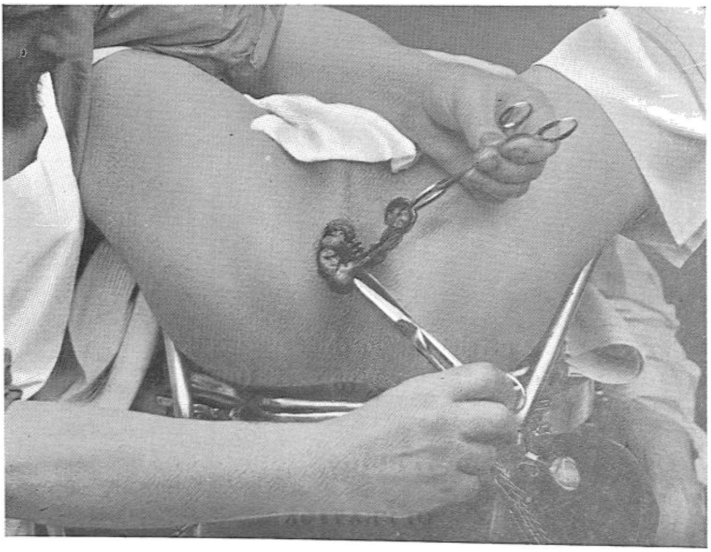

Fig. 439. — Id. Le tiers supérieur gauche du bourrelet hémorrhoïdal est extirpé; on voit les sutures; le chirurgien énuclée le tiers moyen du bourrelet variqueux, en ménageant à la fois la muqueuse et la peau.

1er Temps. — Une hémorrhoïde est saisie entre les mors d'une pince à anneaux. Les tissus exubérants sont circonscrits par deux inci-

Fig. 440. — Id. L'opération est presque terminée. On voit le cercle des sutures péri-anales. Le chirurgien détache la dernière varice hémorrhoïdale. L'anus est reconstitué.

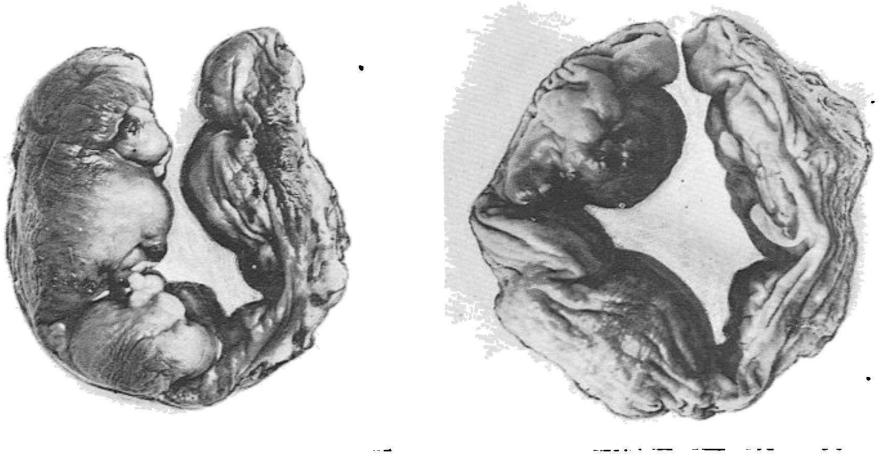

Fig. 440 *bis*. — Photographie, grandeur naturelle, des deux bourrelets hémorrhoïdaux extirpés par le procédé de Doyen.

sions ovalaires, faites avec les ciseaux, parallèlement à la circonférence péri-anale. On détache la lèvre externe, par divulsion, avec l'extrémité

des ciseaux mousses, et on extrait tout le paquet variqueux, jusqu'au point où il émerge du sphincter musculaire, en ménageant la muqueuse.

2e *Temps*. — On suture à points séparés, avec de la soie n° 5. La suture suffit pour assurer l'hémostase. Très exceptionnellement on aura à lier une artériole.

Résultats opératoires. — La peau et la muqueuse étant ménagées par ce procédé, leur réunion rétablit l'anus dans sa structure normale.

2° Bourrelet hémorrhoïdal circulaire

Temps préliminaire. — L'anus est dilaté avec le spéculum Cusco.

1er *Temps*. — Je commence habituellement l'opération à la commissure anale antérieure, et du côté droit par rapport au chirurgien. Le bourrelet hémorrhoïdal est saisi avec une pince à anneaux; il est détaché entre deux incisions en V, partant de la ligne médiane et se dirigeant en dehors.

On prendra soin de n'exciser que les téguments exubérants. On énuclée le paquet variqueux de la profondeur, en ménageant, en dehors, le lambeau cutané, et en dedans le lambeau muqueux.

Dès qu'on a détaché le bourrelet hémorrhoïdal sur une longueur de 20 à 25 millimètres, on procède à la suture et on place 2 ou 3 points séparés à la soie.

2e *Temps*. — On complète l'énucléation du bourrelet hémorrhoïdal de haut en bas, à droite de l'anus, sur une longueur de 20 à 30 millimètres (tiers moyen), en ménageant la peau et la muqueuse normale, et en réséquant seulement les tissus exubérants. On place 3 ou 4 nouvelles sutures.

3e *Temps*. — Extirpation du tiers inférieur du bourrelet hémorrhoïdal du même côté, et suture immédiate.

4e, 5e, 6e *Temps*. — Extirpation du tiers inférieur, du tiers moyen et du tiers supérieur du bourrelet hémorrhoïdal de bas en haut, de l'autre côté, le côté gauche par rapport au chirurgien, et suture immédiate de la muqueuse à la peau.

Rarement il est nécessaire de lier *quelques artérioles*. On place ensuite, s'il paraît nécessaire, quelques points de *suture supplémentaires*.

Pansement à plat maintenu par un bandage en T.

SUITES OPÉRATOIRES

On enlève à partir du douzième jour les fils qui ne sont pas tombés d'eux-mêmes. Il est inutile de constiper le malade, si le fonctionnement de l'intestin est normal.

SUITES ÉLOIGNÉES

Il est parfois nécessaire de réséquer ou de cautériser, au bout de 3 ou 4 mois, une ou deux petites éversions de la muqueuse. Cette petite intervention se fera avec l'anesthésie locale.

Généralement la ligne de réunion de la peau à la muqueuse est à peu près invisible et il est impossible, au bout de 10 à 12 mois, de trouver une trace appréciable d'un aussi grand délabrement. En effet les téguments exubérants ont seuls été réséqués et l'union de la muqueuse à la peau se trouve rétablie dans ses rapports normaux, c'est-à-dire que, à l'état de repos de l'anus, on ne distingue au dehors aucune trace de muqueuse. Le tégument péri-anal spécial, qui a été conservé, s'est de nouveau invaginé dans l'orifice sphinctérien; il se présente avec sa coloration normale, et les plis radiés qui le caractérisent sont intégralement rétablis.

Ce résultat n'est obtenu que si l'on emploie ma méthode de suture progressive; en effet, ce procédé permet de réunir exactement chaque point de la section cutanée au point correspondant de la section muqueuse.

Un procédé analogue d'énucléation et de suture progressive a été décrit pour les petites tumeurs des bords de la langue. Cette technique est également applicable à l'extirpation des polypes de l'ampoule rectale, et à celles de certains rétrécissements syphilitiques annulaires sus-sphinctériens.

CHUTE DU RECTUM

Le prolapsus simple de la muqueuse, s'il se reproduit malgré la réduction, sera traité par plusieurs cautérisations profondes avec le thermocautère.

Le prolapsus invétéré peut exiger la résection de la muqueuse ectopiée. On doit savoir que cette résection expose à une perte de sang assez abondante, ce qui est à considérer chez les jeunes enfants.

Chez l'adulte, on peut appliquer à la résection de la muqueuse rectale prolabée ma méthode de l'écrasement extemporané, suivi de section au-dessous de l'écraseur, et de suture circulaire à points séparés.

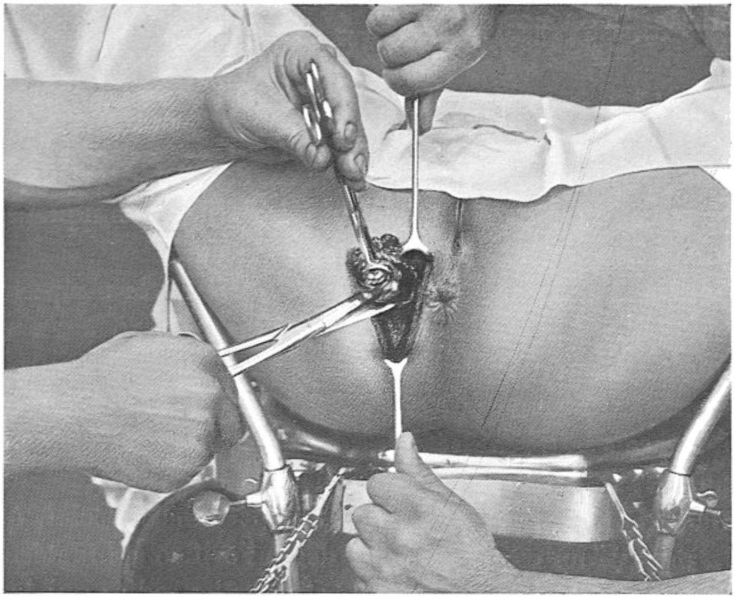

Fig. 441. — Extirpation totale des parois d'une énorme fistule péri-anale droite.

On devra prévoir, l'ouverture du péritoine si le prolapsus est considérable. Si cet incident se produit, on fera une suture séro-séreuse.

FISTULES A L'ANUS

Les fistules anales sont presque toujours d'origine tuberculeuse. On ne peut les guérir qu'en extirpant les tissus pathologiques dans toute leur étendue et dans toute leur épaisseur.

OPÉRATION

1er Temps. — Incision de la fistule sur une sonde cannelée ou bien entre les mors d'une pince courbe entr'ouverte.

2e Temps. — Curetage du trajet et recherche minutieuse des trajets secondaires.

3e Temps. — Extirpation de tous les tissus péri-fistuleux avec la pince à griffe et les ciseaux. Hémostase des artérioles blessées.

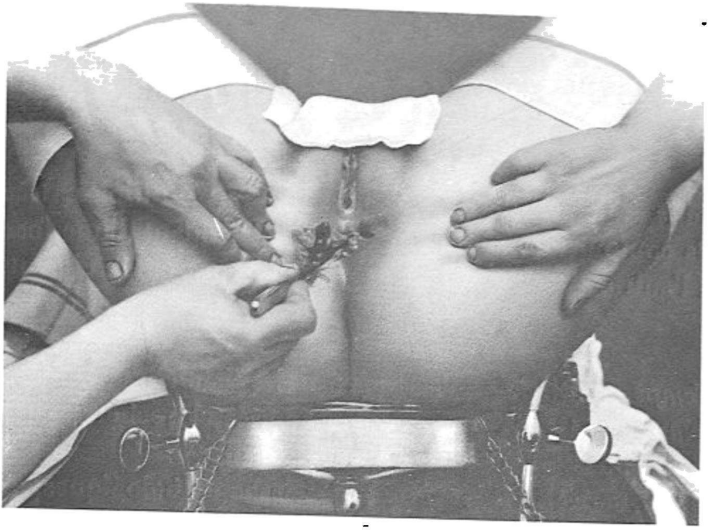

Fig. 442. — Exploration de trajets fistuleux multiples péri-anaux.

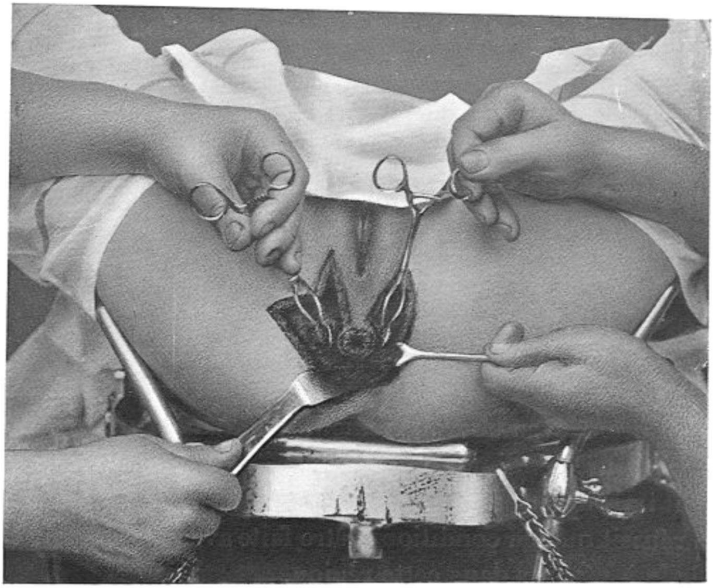

Fig. 443. — Même cas. Aspect du champ opératoire après l'extirpation complète des tissus pathologiques.

4e Temps. — Aéro-cautérisation. — Tamponnement.

L'opération réussit toujours lorsqu'elle est complète.

L'incision du sphincter est généralement partielle, et elle se répare très bien par réunion secondaire.

L'aéro-cautérisation assure les destructions des germes infectieux.

FISTULES DE LA FOSSE ISCHIO-RECTALE

Fistules multiples péri-rectales.

Certains trajets fistuleux péri-rectaux sont multiples, très anfractueux; ils contournent l'ampoule rectale, s'étendant d'une fosse ischio-rectale à l'autre. Plusieurs de ces cas sont représentés ci-contre.

OPÉRATION

1er Temps. — Incision de chaque trajet fistuleux.

2e Temps. — Curetage des trajets incisés et recherche des anfractuosités profondes.

3e Temps. — Extirpation de tous les tissus pathologiques, quelle que soit leur profondeur. Il est parfois indispensable de pratiquer autour de la partie postérieure de l'anus une incision en fer à cheval, à concavité antérieure, afin d'ouvrir largement les deux fosses ischio-rectales. Dans certains cas, on sera obligé de réséquer l'ischion, atteint de carie.

4e Temps. — Aéro-cautérisation. Tamponnement.

La cicatrisation exige plusieurs mois.

RÉPARATION DU SPHINCTER EXTERNE

Lorsque le sphincter externe a été détruit partiellement ou bien lorsqu'on l'a incisé par la cure d'une fistule profonde extra-sphinctérienne, l'opéré est atteint d'incontinence.

J'ai réparé avec succès plusieurs sphincters externes incontinents en disséquant avec soin les deux extrémités de l'anneau musculaire rompu et en les suturant avec chevauchement des deux bouts, comme on le fait pour la suture tendineuse oblique.

On doit imbriquer par une suture multiple à la soie fine. Cette opération ne réussit qu'à la condition d'être faite avec une asepsie complète, assez difficile à réaliser dans cette région.

STÉNOSE SYPHILITIQUE

On peut également aborder par la voie anale les rétrécissements syphilitiques, qui sont situés très bas, et dont on pratiquera l'excision

annulaire, suivie de suture circulaire progressive. Cette opération se fait après dilatation forcée du sphincter, qu'on ne doit pas sectionner.

TUMEURS DU RECTUM

TUMEURS BÉNIGNES

POLYPES

Les polypes de l'ampoule rectale ou de la partie supérieure du rectum ne sont pas très rares.

OPÉRATION

Temps préliminaire. — Dilatation forcée de l'anus. Rectoscopie.

I. — Polypes pédiculés.

1er Temps. — Le polype est saisi avec une pince à anneaux.
2e Temps. — Ligature du pédicule avec de la soie n° 10.

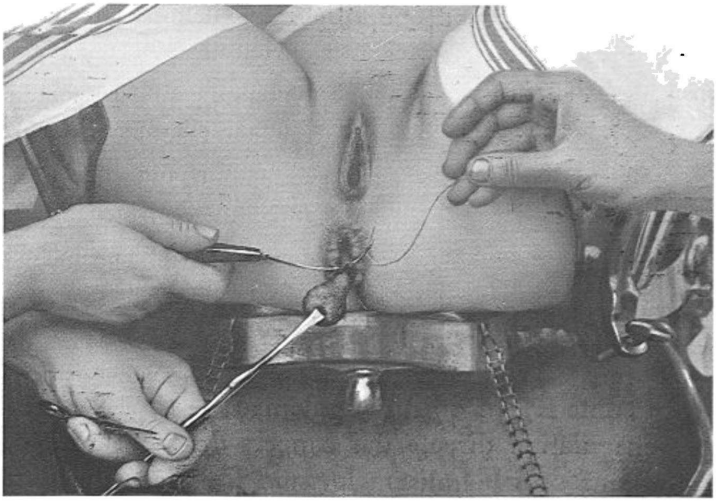

Fig. 444. — Ablation d'un polype de l'extrémité inférieure du rectum par la méthode de la suture progressive.

On peut également employer l'anse galvanique.

Si le pédicule est large, on l'extirpera par la méthode de la suture proprement dite décrite pour l'ablation de petites tumeurs sessiles de la langue et des hémorrhoïdes.

II. — Polypes sessiles.

Les polypes sessiles sont souvent le premier stade d'un épithélioma. Il convient de les traiter par l'électro-coagulation.

Si leur implantation est assez élevée, il est préférable de ne pas agir par les voies naturelles, et de faire la rectotomie postérieure trans-coccy-sacrée (voir plus loin).

TUMEURS MALIGNES

ÉPITHÉLIOMA — CANCER COLLOÏDE

I. — Cancer de l'orifice anal.

L'extirpation avec le bistouri est presque toujours suivie de récidive. On traitera ces tumeurs par la méthode de l'électro-coagulation thermique.

OPÉRATION

Temps préliminaire. — Dilatation forcée de l'anus.

1er Temps. — Curetage de l'épithélioma jusqu'à l'apparition de la couche fibreuse sous-jacente.

2e Temps. — Thermo-pénétration de toute la surface d'implantation, qui sera portée à la température de 65 à 70°.

II. — Cancer de l'extrémité inférieure de l'ampoule rectale.

On peut également détruire par la voie anale les cancers de l'ampoule rectale au début, particulièrement ceux qui n'ont pas encore envahi toute la périphérie de l'intestin. L'électro-coagulation exige la dilatation forcée de l'anus et l'application d'un spéculum cylindrique en bois, de gros calibre. (Voir Tome III, p. 17 du supplément.)

L'électro-coagulation directe des cancers du rectum au début est une opération qui se généralisera lorsque les médecins auront pris l'habitude d'examiner leurs malades au moindre symptôme, et de faire le diagnostic assez à temps.

III. — Cancer de la partie supérieure de l'ampoule rectale.

Lorsque la lésion siège assez haut, il ne faut pas hésiter à créer une large voie d'accès par l'incision postérieure. J'ai modifié la technique primitive de l'opération de Kraske.

RECTOTOMIE POSTÉRIEURE TRANS-COCCY-SACRÉE

MÉTHODE DE DOYEN

Position du malade.

Le malade doit être couché sur le côté droit et non pas sur le côté gauche. En effet, lorsque le malade est couché dans le décubitus latéral droit, la main gauche du chirurgien, garnie d'un gant de caoutchouc, pénètre dans l'anus au moment opportun, et elle facilite la luxation de la tumeur hors de la plaie.

Nous décrirons successivement la rectotomie postérieure pour l'extirpation des petites tumeurs localisées du rectum et pour l'électro-coagulation directe des petits cancers du rectum, puis l'extirpation du rectum par la voie sacrée.

OPÉRATION

Temps préliminaire. — Dilatation forcée de l'anus.

1er Temps. — Incision de 12 à 15 centimètres, sur la ligne médiane, commençant au-dessus du sphincter anal, qu'on devra respecter.

2e Temps. — Mise à nu du coccyx et des dernières vertèbres sacrées, section des ligaments fibreux latéraux avec les ciseaux courbes, et résection transversale avec une pince coupante soit du coccyx seul, soit du coccyx et des deux dernières vertèbres sacrées.

Le plus souvent il n'y a pas de sang. Il est facile d'écraser, si elles saignent, la terminaison de l'artère sacrée moyenne ou bien les artérioles périostiques.

3e Temps. — On dissocie le tissu celluleux qui sépare le sacrum de la face postérieure du rectum, soulevée par l'index et le médius gauches, qui sont introduits dans l'anus. Le sphincter a été préalablement dilaté.

4e Temps. — La paroi postérieure du rectum, soulevée sur l'index ou sur une longue pince courbe, est incisée, et l'orifice est agrandi par divulsion.

On explore alors la cavité de l'ampoule rectale, et on met à découvert la lésion qui a nécessité l'opération.

Supposons un polype pédiculé ou un petit cancer, qui sera traité par l'électro-coagulation thermique.

Polype sessile.

Les figures 446 à 449 montrent l'extirpation d'un polype sessile de la partie supérieure de l'ampoule rectale. La tumeur est attirée au dehors et on place au-dessous d'elle une pince courbe. On réséque la tumeur avec les ciseaux et on réunit immédiatement l'intestin par une suture muco-muqueuse assez serrée pour faire l'hémostase des vaisseaux de la surface de section. Cette technique n'est applicable qu'à l'extirpation

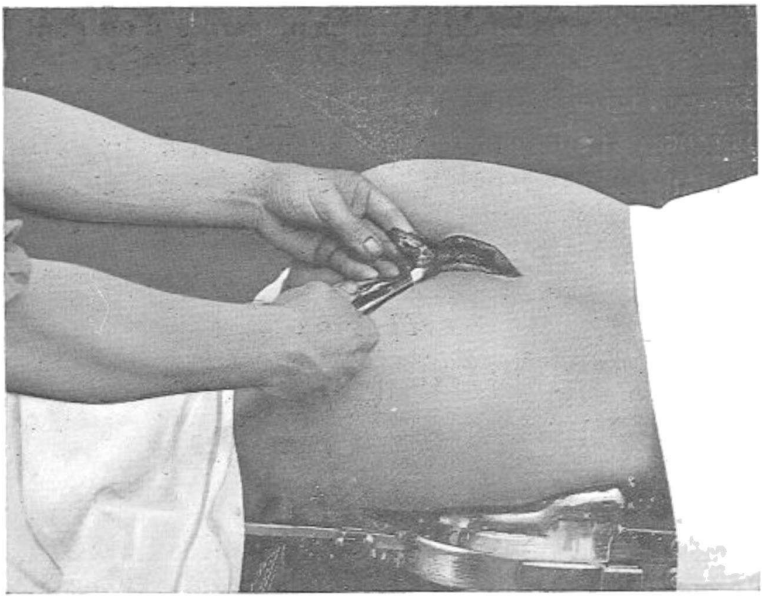

Fig. 445. — Rectotomie postérieure trans-coccy-sacrée. 2e temps. Résection du coccyx et de l'extrémité du sacrum.

des petites tumeurs de la partie extra-péritonéale du rectum. On procède alors à la suture transversale de la petite plaie de la paroi rectale postérieure, que l'on fait à deux plans avec de la soie n° 3.

5e *Temps.* — Suture partielle de la plaie cutanée, laissant le passage d'une compresse pour le tamponnement.

Électro-coagulation d'un cancer de la partie moyenne ou supérieure de l'ampoule rectale.

La paroi postérieure du rectum est incisée comme pour l'ablation d'un polype, l'orifice est agrandi par divulsion et toute la tumeur est mise en évidence en prenant soin de la luxer au dehors et d'éverser ses

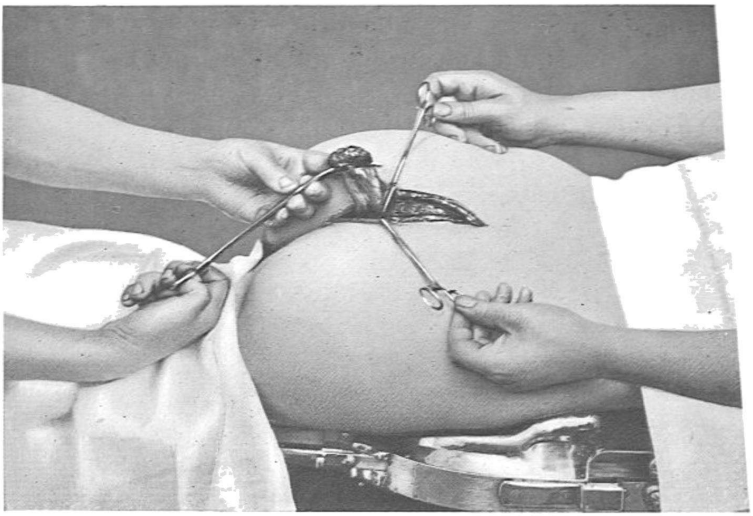

Fig. 446. — Id. 4e temps. Le rectum est ouvert. Exploration de la muqueuse antérieure. Application d'une pince courbe au-dessous d'un polype sessile qui est implanté sur la face antérieure de la muqueuse rectale.

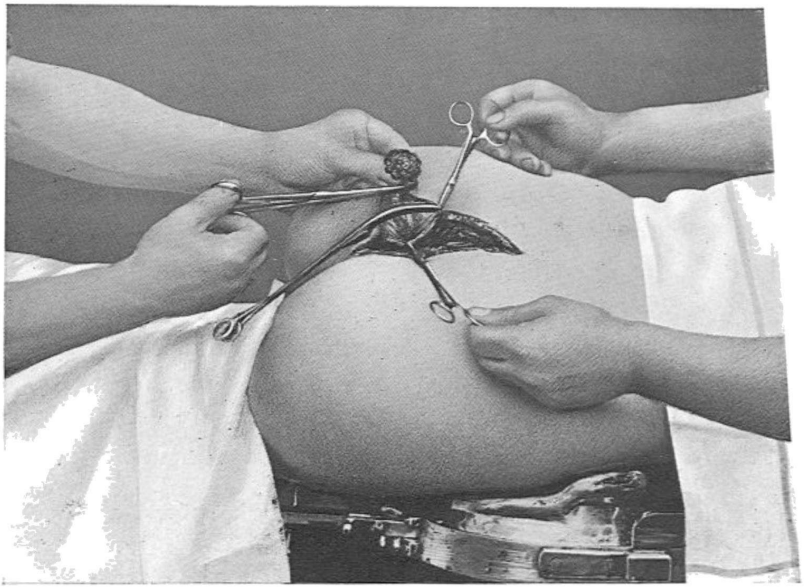

Fig. 447. — Id. Section de la muqueuse rectale entre la pince et le polype. Le péritoine n'est pas ouvert. La suture de la muqueuse sera faite en surjet et avec de la soie n° 2 ; on la terminera avant l'ablation de la pince.

bords, lorsqu'elle est disposée en forme de cratère. On passe tout autour du néoplasme des anses de forte soie, pour assurer son extériorisation, et on procède à l'électro-coagulation, que l'on peut combiner au curetage immédiat, afin de vérifier si l'action de la chaleur pénétrante s'est propagée jusqu'aux limites du cancer.

5e *Temps*. — Les bords de la plaie rectale sont fixés par de gros

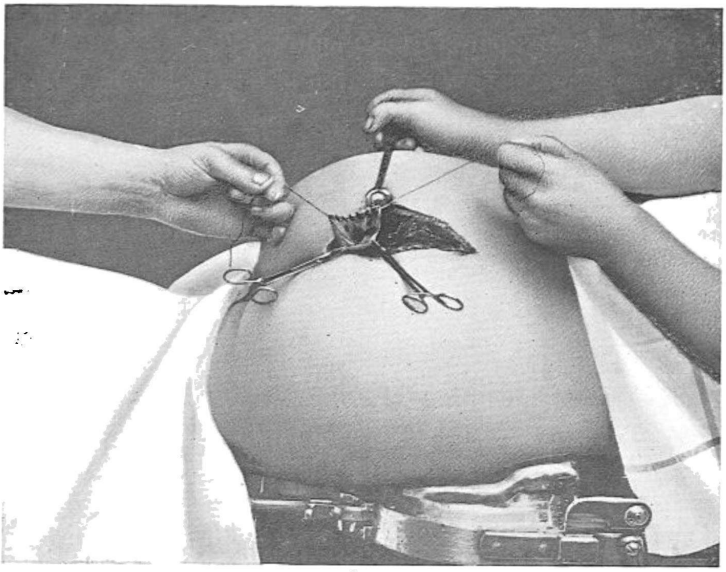

Fig. 448. — Id. La suture de la plaie produite par l'ablation du polype est terminée. On va procéder à la suture du rectum.

fils de soie à la plaie cutanée, afin de maintenir béante la profondeur du champ opératoire, et on traite par le tamponnement.

SUITES OPÉRATOIRES

On surveillera l'élimination des parties mortifiées par l'action de la chaleur, en se tenant prêt à parer à une hémorragie éventuelle, et on surveillera la cicatrisation parfaite de la perte de substance. On sera prêt à intervenir de nouveau par l'électro-coagulation s'il persistait, au bout de 3 ou 4 semaines, des points suspects.

EXTIRPATION TOTALE OU PARTIELLE DU SEGMENT INFÉRIEUR DU RECTUM

OPÉRATION

Les trois premiers temps de l'opération se font comme ci-dessus.

Deux cas peuvent alors se présenter :

1° Le cancer a envahi l'anus et le sphincter.

4e Temps. — On sectionne complètement le rectum, depuis l'anus jusqu'au-dessus de la tumeur. On détache la partie antéro-inférieure du rectum de ses connexions périnéales et on procède à sa libération de bas en haut jusqu'au-dessus de la tumeur.

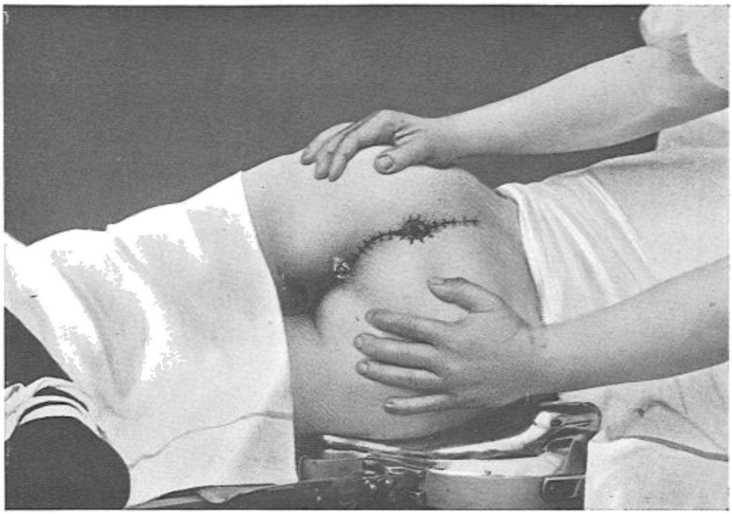

Fig. 449. — Ablation d'un cancer de l'anus et de l'ampoule rectale. Suture du bout supérieur du rectum à la peau.

Il arrive fréquemment, lorsque celle-ci remonte très haut, que le péritoine se trouve ouvert.

On introduit immédiatement dans la séreuse une grande compresse aseptique et on profite de l'ouverture du péritoine pour attirer au dehors une certaine longueur de la partie supérieure du rectum, et même pour abaisser l'S iliaque.

On ferme alors la séreuse par deux surjets superposés à la soie fine. On extirpe le segment inférieur du rectum après écrasement extemporané, et en prenant soin de lier les artères hémorrhoïdales, souvent assez nombreuses.

5e Temps. — On fixe alors le bout supérieur à la peau, et de manière qu'il n'y ait pas de tiraillement des sutures.

On peut faire, à l'exemple de Gersuny, la torsion du bout supérieur, avant de le suturer à la peau, de manière à former une sorte de sphinc-

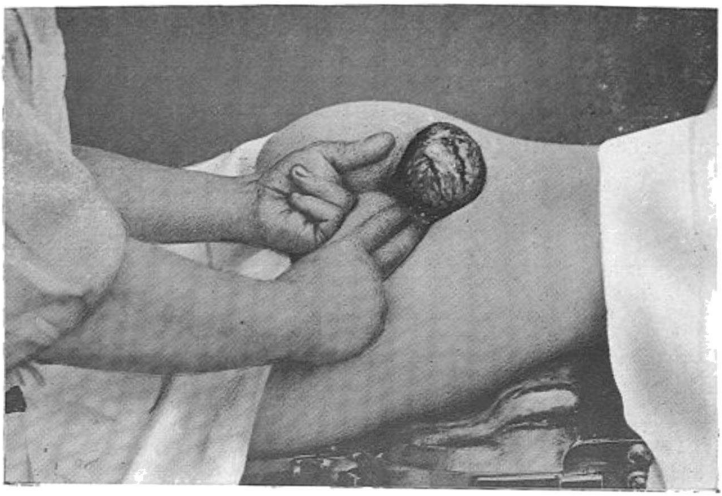

Fig. 450. — Ablation d'une volumineuse tumeur de l'ampoule rectale; le rectum et la tumeur sont luxés hors de la plaie sous la pression des doigts, introduits dans l'anus.

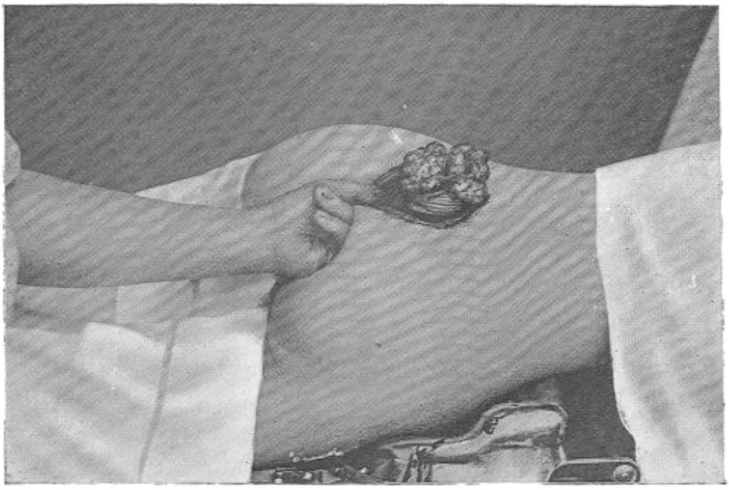

Fig. 451. — Id. Le rectum a été incisé; la tumeur apparaît à l'extérieur. On va procéder à l'extirpation ou bien à l'électro-coagulation thermique.

ter adventice. On suture le reste de la plaie, en laissant le passage à une compresse, pour le tamponnement profond.

2° L'extrémité anale du rectum est indemne.

Dans ce cas, on respecte le sphincter anal et on extirpe le segment cancéreux. Si le cancer remonte assez haut, on ne doit pas hésiter à

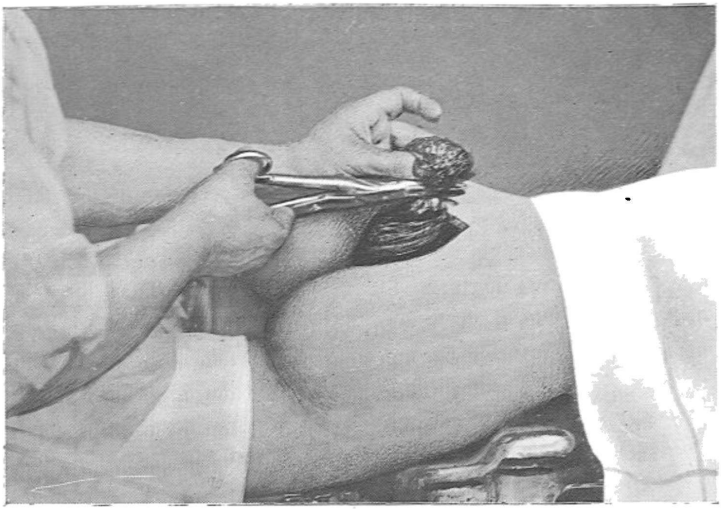

Fig. 452. — Id. Extirpation de la tumeur. Les artères hémorrhoïdales sont liées à mesure qu'elles saignent.

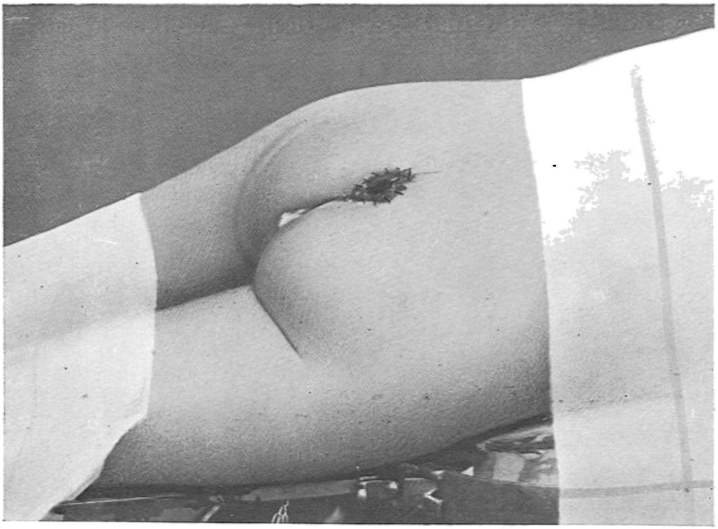

Fig. 453. — Suture du bout supérieur du rectum à la peau.

ouvrir le péritoine, afin d'abaisser la partie supérieure du rectum et même la partie inférieure de l'S iliaque.

5e *Temps*. — Ou bien on fait la réunion transversale du rectum, comme le représente la figure 454, ou bien on abaisse le bout supérieur

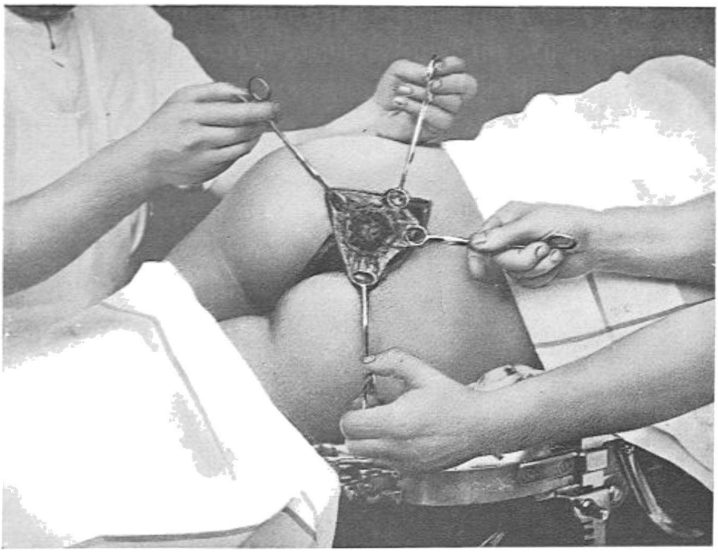

Fig. 454. — Ablation d'un petit cancer du rectum.

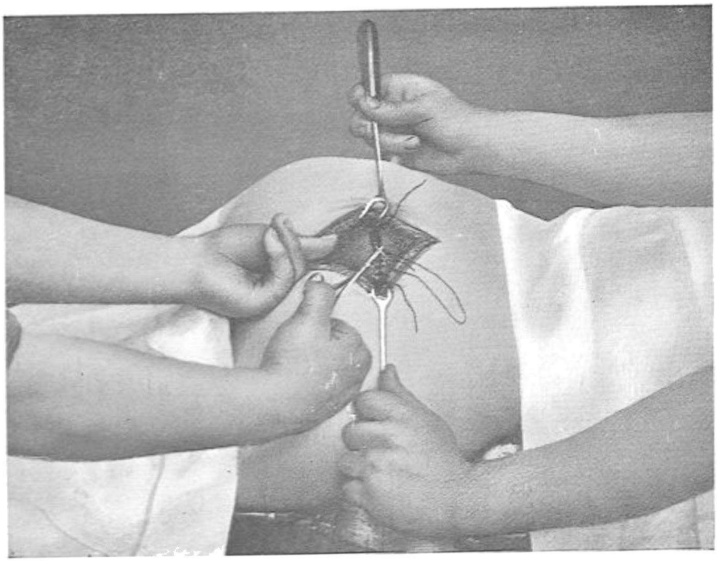

Fig. 455. — Id. Suture transversale du rectum.

jusqu'à l'anus, dont on a extirpé la muqueuse, en respectant le sphincter, et on suture l'extrémité du bout inférieur à la peau de la

région anale. Cette technique est la meilleure lorsque le bout supérieur peut être suffisamment mobilisé.

Lorsque le cancer remonte très haut, on est réduit à fixer le bout supérieur à la commissure supérieure de la plaie cutanée (fig. 449).

CURE RADICALE DE L'ANUS SACRÉ

La cure radicale de l'anus sacré peut être tentée dans des cas exceptionnels.

OPÉRATION

1er Temps. — Incision cutanée ovalaire, circonscrivant la fistule, et dissection de son pourtour.

2e Temps. — Libération du rectum au-dessus et au-dessous de la fistule, et ouverture du péritoine, de manière à libérer l'S iliaque, dont la partie mobilisée sera attirée dans la plaie.

3e Temps. — Suture du bout supérieur à la muqueuse de l'extrémité anale du rectum ou, ce qui est préférable, suture de l'S iliaque à la peau du pourtour de l'anus, après extirpation de la muqueuse. La réunion se fait très bien s'il n'y a pas de tiraillement. Comme le sphincter est intact, on obtient ainsi un anus normal, et dont le fonctionnement est satisfaisant.

SUITES OPÉRATOIRES

On cautérisera ou bien on réséquera ultérieurement les petites hernies de muqueuse qui pourraient se produire au dehors.

TRANSPLANTATION LATÉRALE DE L'ANUS SACRÉ

PROCÉDÉ DE DOYEN

Lorsque le bout supérieur est trop court pour permettre la cure radicale de l'anus sacré, on peut obtenir un résultat assez satisfaisant en créant un anus latéral au travers du muscle grand fessier.

OPÉRATION

1er et 2e Temps. — Dissection et isolement du bout supérieur, comme ci-dessus, avec ouverture du péritoine, si cet artifice est nécessaire.

3e Temps. — Perforation du muscle grand fessier à 4 ou 5 centi-

mètres de son bord interne, dans sa partie la plus épaisse, et incision de la peau au point convenable. On fait pénétrer, de la peau vers la profondeur, une pince à anneaux, et on attire de dedans en dehors, au travers de la boutonnière musculo-cutanée, l'extrémité de l'intestin, dont l'orifice a été fermé par une ligature provisoire.

4e *Temps*. — On coupe cette ligature et on réunit l'extrémité de l'intestin à la peau, par des points séparés à la soie. On fixe ensuite, dans la plaie médiane et par un certain nombre de sutures, la paroi externe de l'intestin aux plans profonds. On réunit enfin la plaie médiane, en laissant un orifice pour le tamponnement partiel.

SUITES OPÉRATOIRES

Cet anus latéral transfessier fonctionne bien; il retient les matières d'une manière plus satisfaisante que la simple torsion de Gersuny. En effet, l'intestin présente une double coudure, la première à son émergence de la région sacrée, la seconde au moment où il pénètre entre les fibres musculaires puissantes du muscle grand fessier. Il se produit en ce point, par suite de la rétraction cicatricielle, une sorte de sphincter externe.

OPÉRATIONS SUR LA RÉGION RÉTRO-PÉRITONÉALE SOUS-OMBILICALE

A. RÉGION RÉTRO-PÉRITONÉALE MÉDIANE

Le chirurgien est assez fréquemment appelé à intervenir dans cette région, soit pour des tumeurs lipomateuses ou myxomateuses, soit pour des kystes hydatiques développés dans la région rétro-péritonéale médiane ou juxta-médiane.

Ces tumeurs, repoussées par la colonne vertébrale et la paroi abdominale postérieure, s'insinuent entre les deux feuillets séreux du mésentère, où elles peuvent acquérir un volume considérable.

Les plus volumineuses de ces tumeurs, qu'on a nommées improprement tumeurs du mésentère, s'observent chez la femme; elles prennent naissance au voisinage du rein ou du côlon, et leur origine est liée très nettement à une infection microbienne émanant de ces organes.

L'ablation des gros lipomes et des gros myxomes rétro-péritonéaux

chez la femme se fait par une technique analogue à celle de la décortication des grosses tumeurs du ligament large. Cette opération sera décrite à propos des opérations gynécologiques.

KYSTES HYDATIQUES RÉTRO-PÉRITONÉAUX

Les kystes hydatiques rétro-péritonéaux multiples de la région sous-ombilicale forment des tumeurs multilobées et peu mobiles. Le

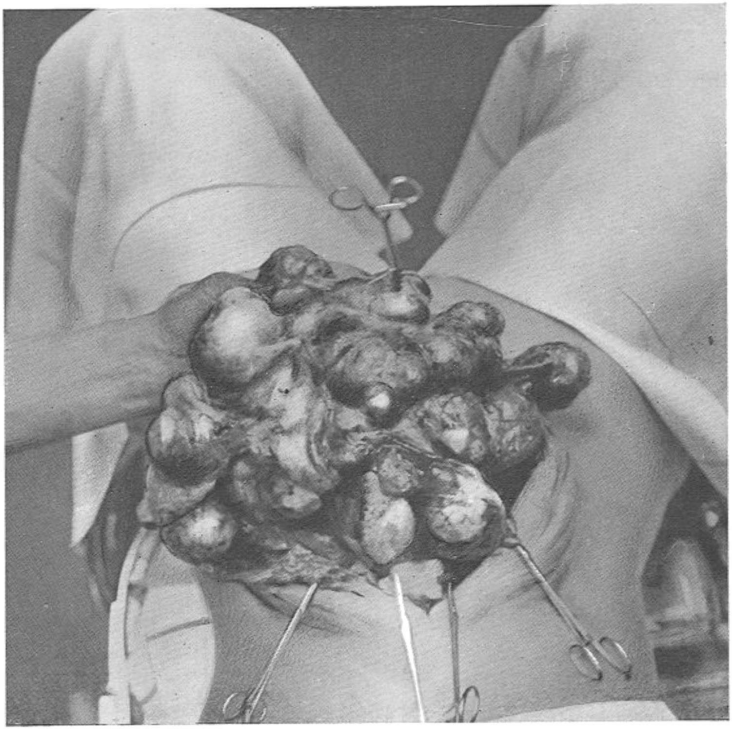

Fig. 456. — Kyste hydatique multiloculaire de la région rétro-péritonéale sous-ombilicale.

diagnostic précis peut être fait par la méthode de Weinberg, qui est assez fidèle dans les cas de kyste hydatique. Si l'on n'a pas recherché cette réaction spécifique, le diagnostic ne sera fait que pendant l'opération.

Le manuel opératoire est subordonné à la topographie infiniment variable de la lésion. Le cas représenté fig. 456 est un des plus compliqués qu'il soit possible de rencontrer.

Dès que la tumeur se trouve hors du ventre, on garnit le péri-

toine de compresses stériles et on incise l'un après l'autre les différents kystes, dont on évacue le liquide et les membranes. On traite ensuite la poche celluleuse par la marsupialisation et par le tamponnement.

On devra rechercher, par la réaction de Weinberg, quelques mois

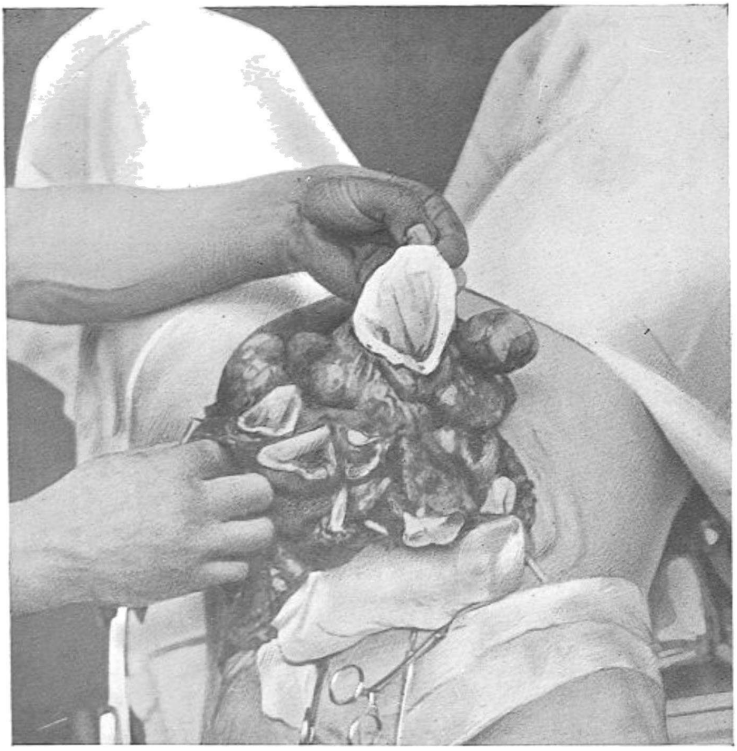

Fig. 456 *bis*. — Id. Énucléation des hydatides superficielles.

après guérison, s'il existe d'autres kystes, méconnus pendant l'opération ou de nouvelle formation.

B. RÉGION RÉTRO-PÉRITONÉALE LATÉRALE

CONSIDÉRATIONS ANATOMIQUES

Le rein et l'uretère sont fréquemment atteints de lésions qui nécessitent l'intervention du chirurgien. Ces organes sont situés dans la région rétro-péritonéale latérale. Le rein droit et le rein gauche sont à peu près situés au même niveau.

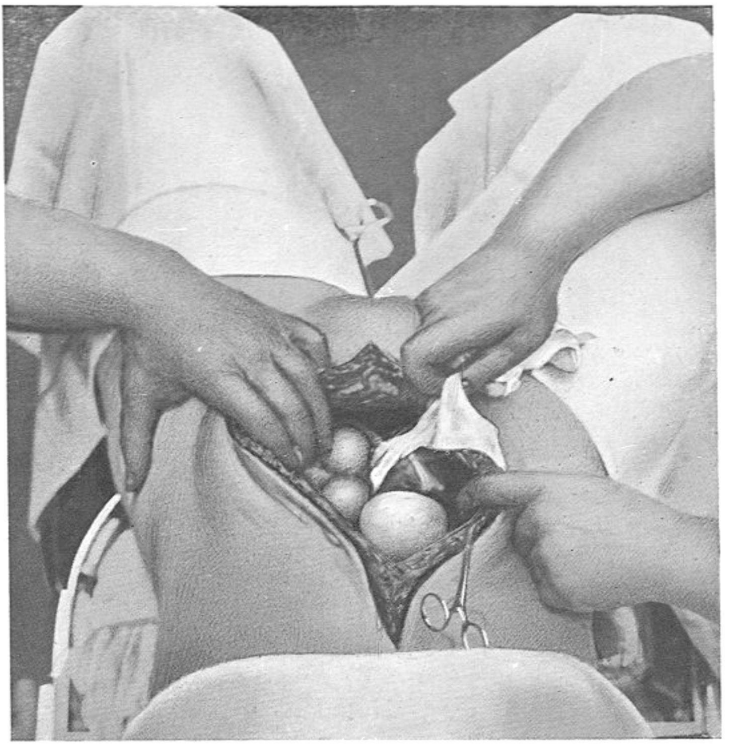

Fig. 457. — Id. Énucléation des hydatides profondes.

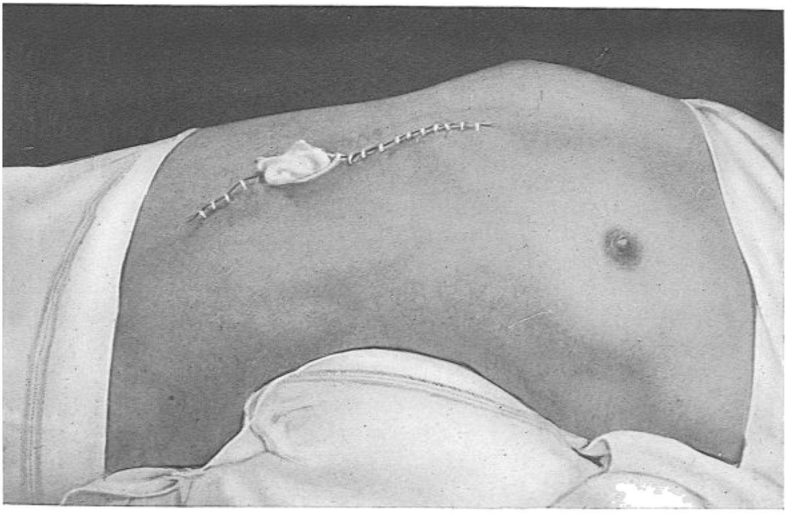

Fig. 458. — Suture de la plaie, laissant passage à la compresse qui tamponne la poche celluleuse.

Le rein droit se trouve souvent un peu plus bas que le rein gauche, en raison du volume du foie. Nous avons observé, sur nos coupes de tronçonnage (v. *Atlas d'anatomie topographique*) un sujet chez lequel le rein gauche descendait un peu plus bas que le droit.

La tendance du rein droit, à être plus facilement accessible que le gauche, s'accentue dès que cet organe augmente de volume, car il lui est impossible de se développer en haut, où la loge rénale est limitée par le contact du lobe droit du foie. Au contraire, du côté gauche, le rein peut se développer en haut, vers la concavité du diaphragme.

Aussi le rein gauche est-il très rarement abaissé, tandis que le « rein flottant » s'observe fréquemment à droite, où cet organe peut glisser jusque dans la fosse iliaque.

Il ne faut pas oublier que les cas de rein unique et médian ne sont pas très rares, et la possibilité de cette anomalie doit toujours être envisagée lorsque l'exploration donne des résultats incertains.

VOIES D'ACCÈS VERS LE REIN

Le rein peut être abordé, soit par la voie lombaire, soit par la voie abdominale latérale ou voie lombo-iliaque.

VOIE LOMBAIRE

Lorsque le rein n'est pas sensiblement augmenté de volume, il est préférable de l'aborder par la voie lombaire. L'incision doit se faire à partir de la douzième côte, sur le bord de la masse musculaire sacro-lombaire ; on la continue obliquement en bas et en avant, vers l'épine iliaque antéro-supérieure. Le bistouri sectionne la peau, l'aponévrose superficielle de la gaine du muscle sacro-iliaque. On écarte le muscle en dedans et on incise verticalement son aponévrose profonde ; on tombe immédiatement sur le feuillet antérieur de l'aponévrose du muscle transverse, qui recouvre le fascia péri-rénal et l'atmosphère cellulo-adipeuse du rein.

L'aponévrose d'insertion du muscle transverse est incisée en dedans, tout près du bord externe du muscle carré lombaire, car on s'exposerait à tomber, en dehors, dans la cavité péritonéale.

On découvre facilement le rein, s'il n'est pas en situation anormale, en attirant doucement le fascia péri-rénal dans la plaie avec

une pince courbe et en le dilacérant en dedans et en haut. La graisse péri-rénale fait irruption au dehors et on découvre le rein. La libération du rein et sa luxation au dehors sont d'une exécution facile

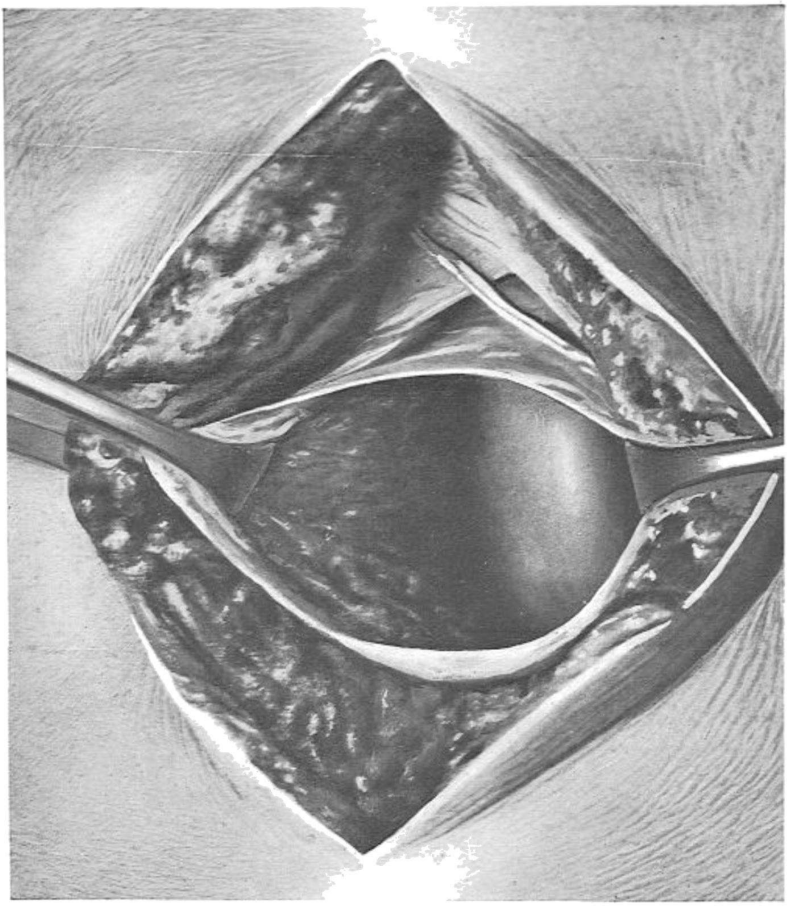

Fig. 459. — Médecine opératoire. Découverte du rein droit par la voie lombaire. Le fascia péri-rénal est incisé. On voit à la partie supérieure les deux nerfs abdomino-génitaux et le ligament costo-transversaire de Henle.

lorsque cet organe est sain et lorsqu'il n'existe pas de péri-néphrite. Dans l'opération du rein flottant et dans les interventions pour rein calculeux mobile, j'attire l'organe entier hors de la plaie, afin de bien l'explorer et d'exécuter plus facilement les autres temps de l'opération.

VOIE TRANSPÉRITONÉALE

Lorsque le rein est très volumineux, il doit être abordé par la voie transpéritonéale, sur la ligne axillaire antérieure. L'incision part

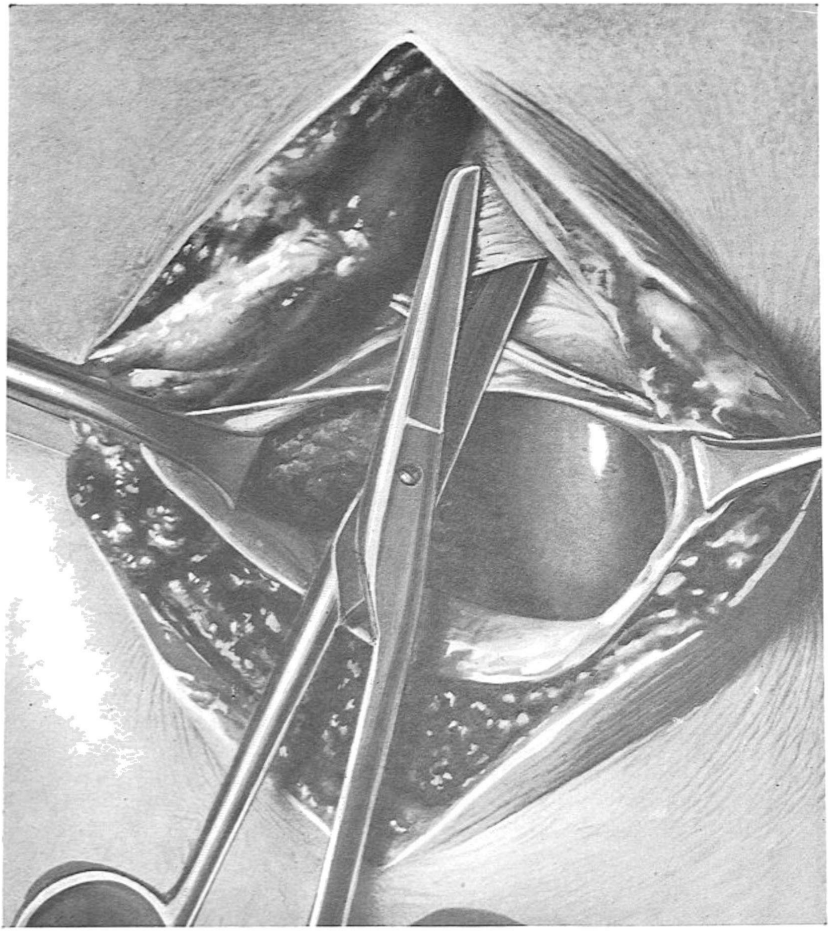

Fig. 460. — Même préparation. Section du ligament costo-transversaire de Henle, qui rétrécit en haut le champ opératoire. Les nerfs abdomino-génitaux sont intacts.

de la dixième côte et se dirige vers l'épine iliaque antéro-supérieure. On tombe dans le péritoine et on reconnaît la tumeur. On décolle alors de la paroi abdominale le sinus péritonéal externe, qui présente à peine 2 ou 3 centimètres de profondeur, et on atteint le rein par la voie sous-séreuse.

On tamponne provisoirement la plaie péritonéale et on termine l'opération par la méthode extra-péritonéale.

DÉCOUVERTE DE L'URETÈRE

On peut découvrir l'uretère sur son trajet par la voie sous-péritonéale.

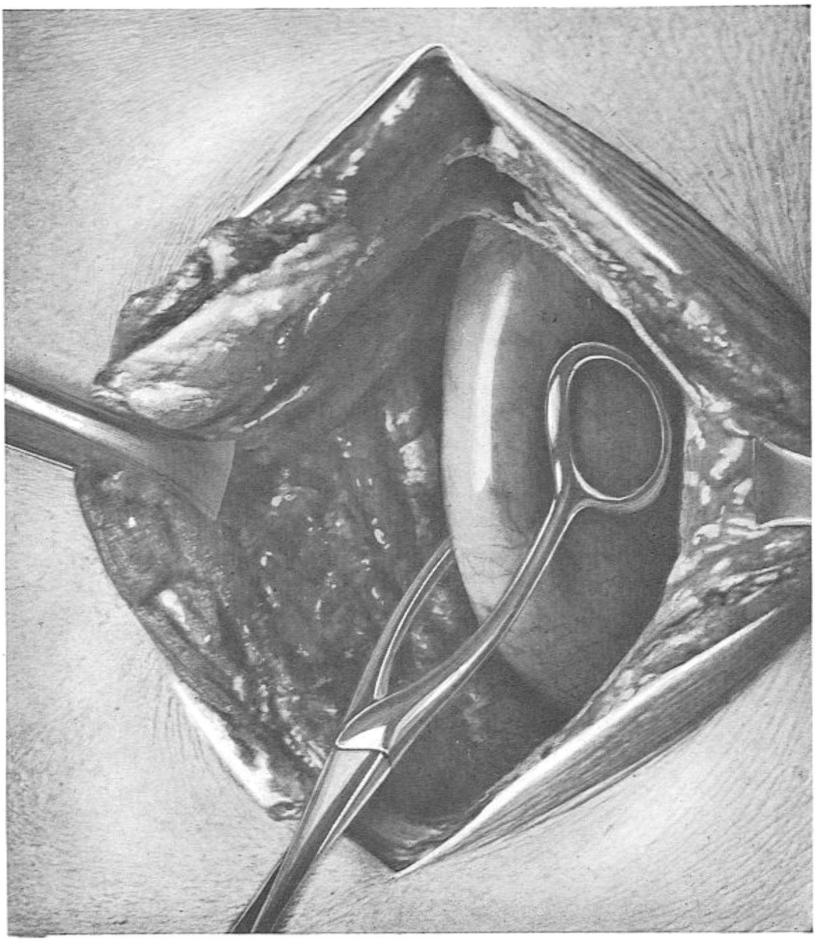

Fig. 461. — Le rein a été isolé de son enveloppe cellulo-adipeuse; son pôle inférieur est attiré au dehors avec une pince à anneaux, en prenant soin de ne pas l'écraser.

Les figures 464 à 467 sont destinées à montrer combien il est facile de décoller la séreuse de la paroi abdominale postéro-latérale.

L'incision de la paroi fig. 462 a été faite, pour cette démonstra-

tion, un peu en dedans du plan vertical passant par l'épine iliaque

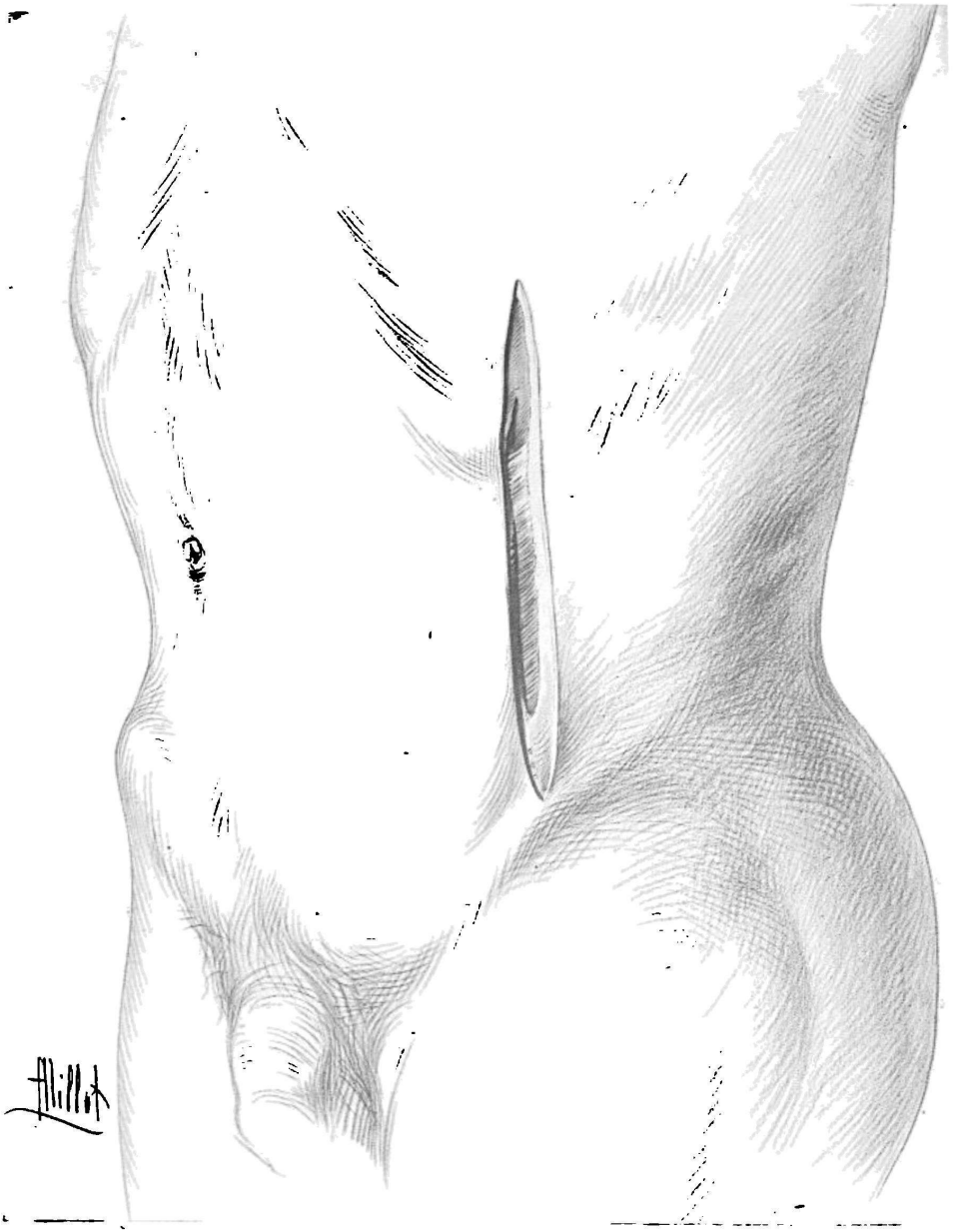

Fig. 462. — Abord du rein et de l'uretère gauche par la voie antéro-latérale. Incision cutanée sur la ligne mamillaire.

antéro-supérieure. Le cartilage de la dixième côte a été sectionné. Le péritoine a été disséqué et on l'a détaché de la lèvre externe de la

plaie, puis on l'a rejeté en dedans et en haut (fig. 466). On aperçoit

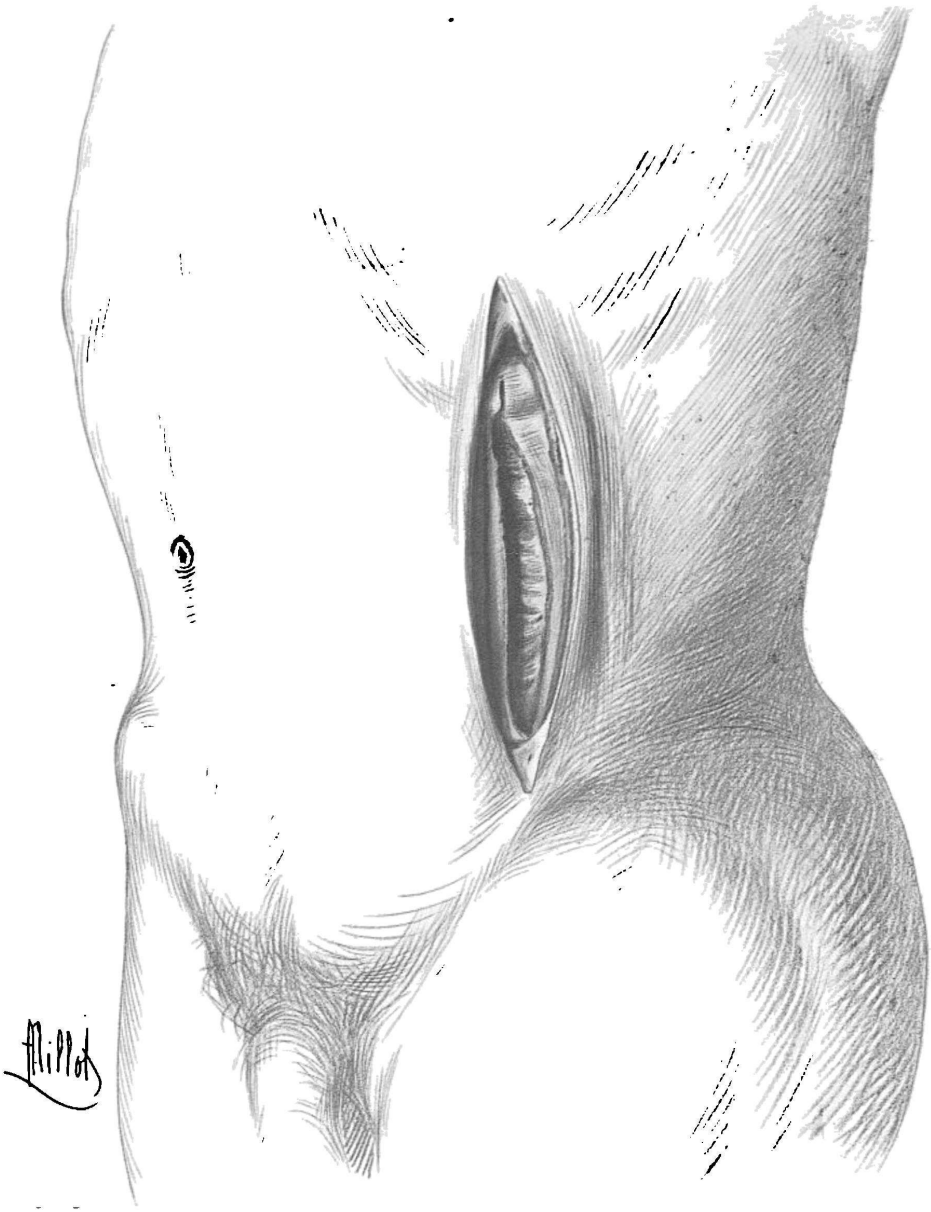

Fig. 463. — Id. Section des cartilages de la 10e et de la 9e côtes et ouverture du péritoine, qui sur le vivant sera tamponné.

dans la profondeur l'uretère abdominal qui est chargé sur une pince courbe, et en haut le pôle inférieur du rein gauche. La figure 468

montre la luxation du rein gauche et la forcipressure du pédicule.

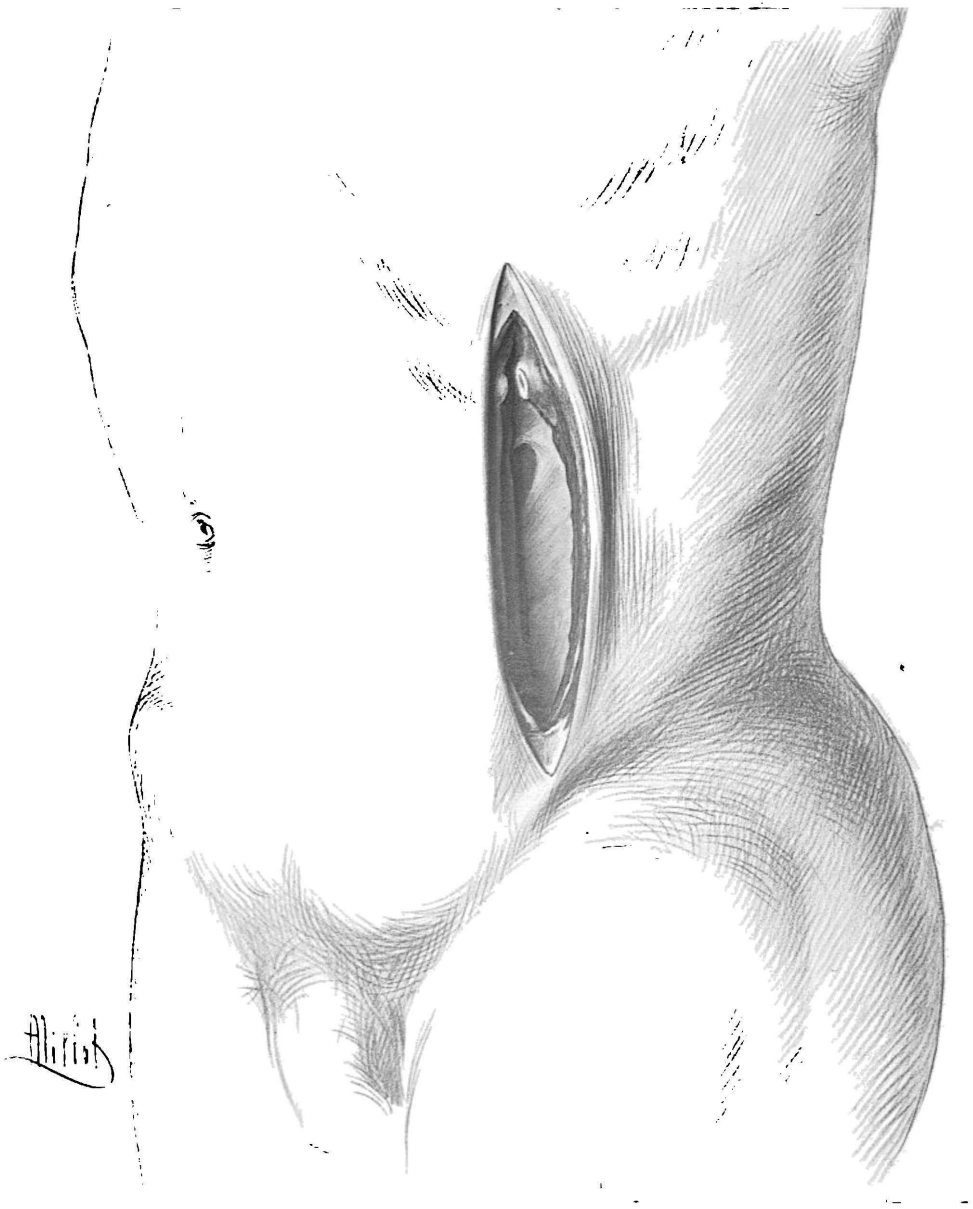

Fig. 464. — Id. Décollement de la lèvre externe du péritoine pariétal, qui se laisse détacher facilement, entraînant avec lui le côlon descendant.

On atteindra l'uretère pelvien en prolongeant l'incision parallèlement à l'arcade crurale, jusqu'au voisinage du pubis, et en con-

tinuant le décollement du péritoine jusque dans la cavité pelvienne.

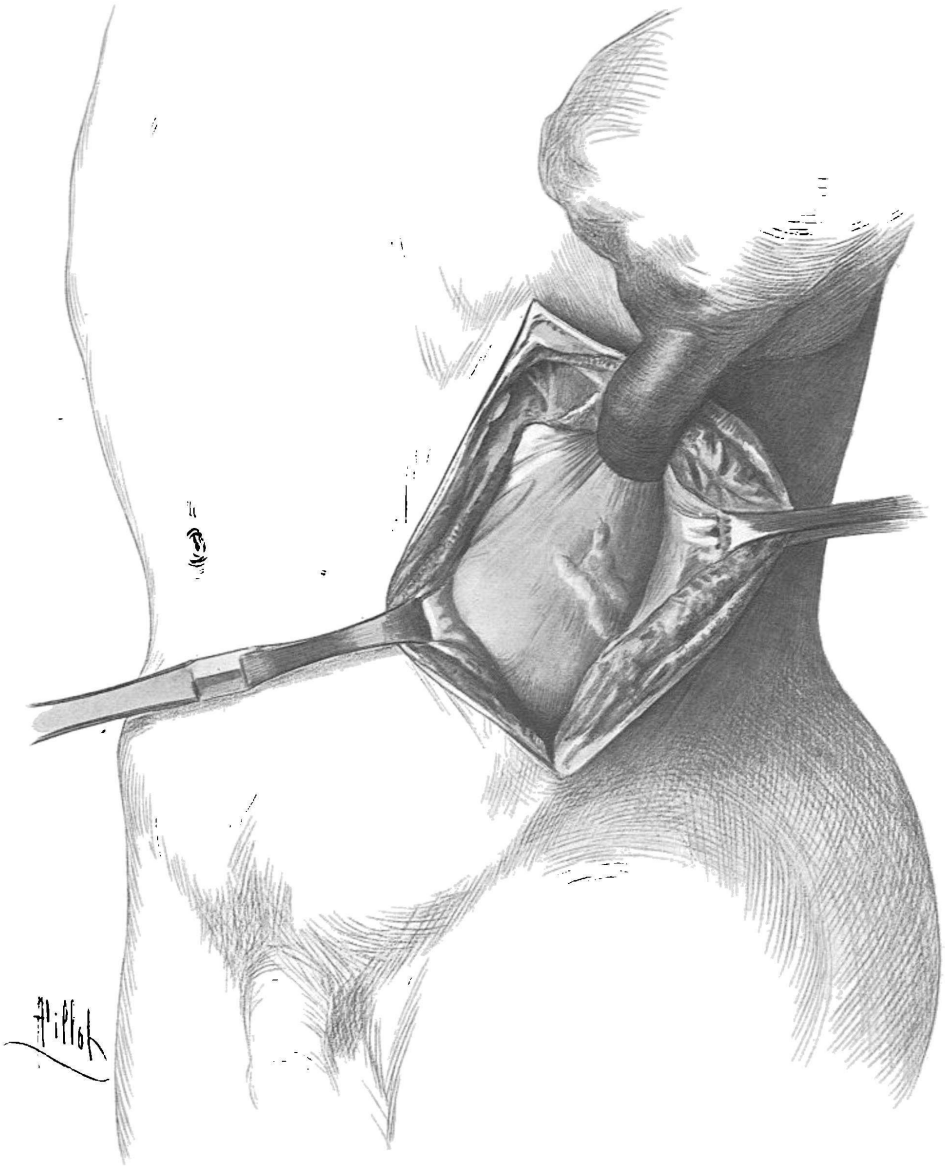

Fig. 465. — Id. Le décollement du péritoine est poursuivi en dehors pour atteindre le rein et l'uretère par la voie sous-séreuse.

L'incision qui permet d'extirper le rein et surtout l'uretère par la voie rétro-péritonéale doit partir de la 12e côte au niveau du

bord externe de la masse sacro-lombaire, pour se diriger obliquement

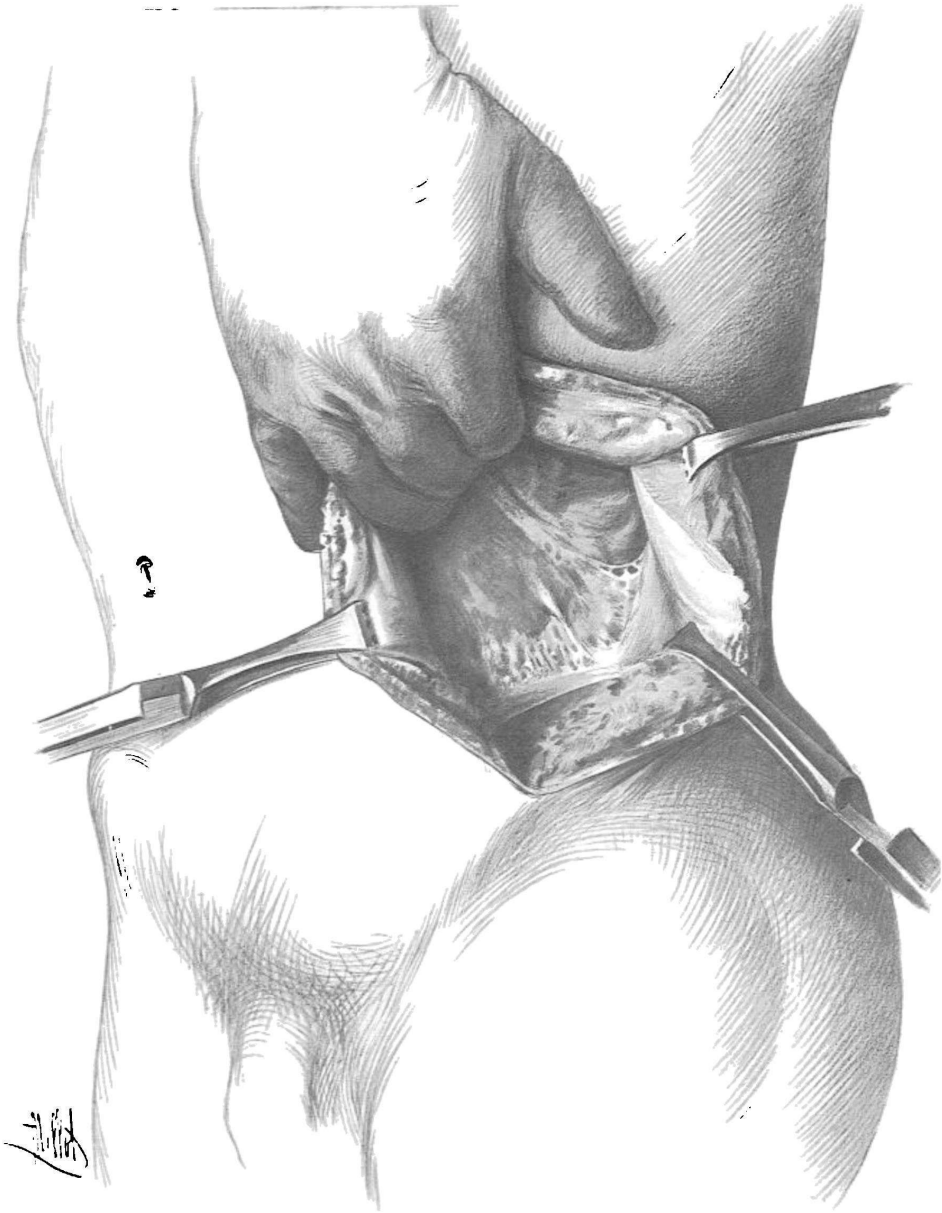

Fig. 466. — Id. Le décollement est poursuivi sur le péritoine postérieur. Découverte de la graisse de la loge péri-néphrétique.

vers l'épine iliaque antéro-supérieur. L'incision devient ensuite parallèle à l'arcade crurale.

La découverte de l'uretère abdomino-pelvien sur le vivant n'exige

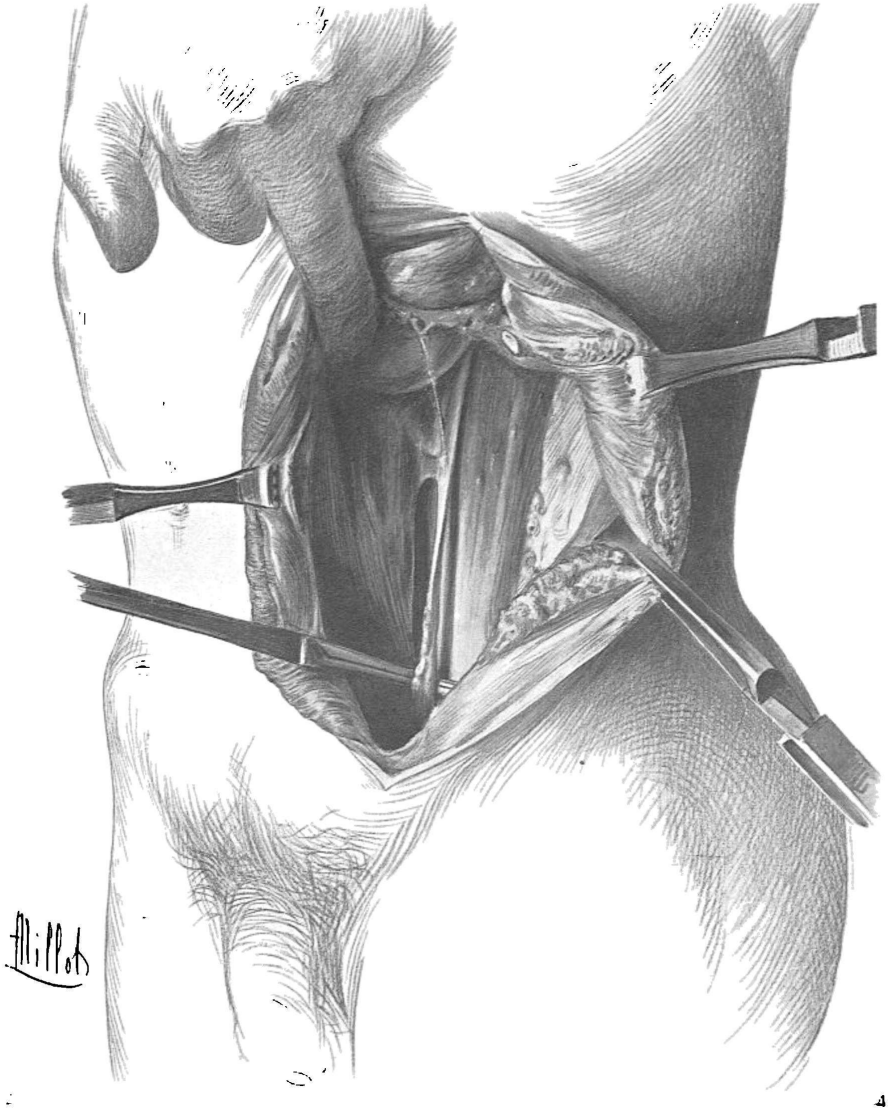

467. — Id. Découverte du pôle inférieur du rein gauche et dissection de l'uretère jusque dans la cavité pelvienne.

pas une aussi grande incision. Il est préférable de couper la peau et la paroi musculaire suivant le tracé recommandé pour la néphrectomie

lombaire et de prolonger l'incision obliquement en bas et en avant

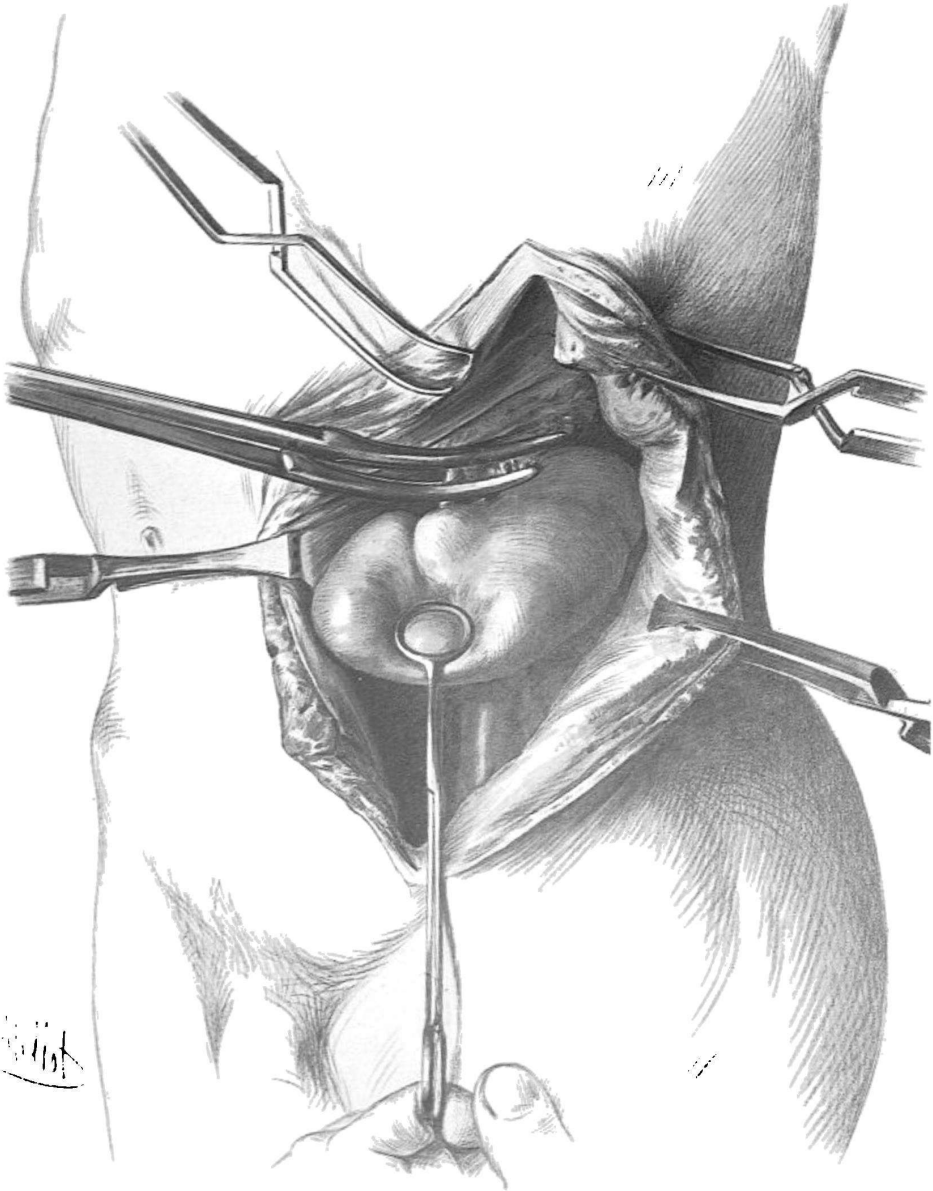

Fig. 468. — Id. Extraction du rein. Application de deux pinces courbes sur le pédicule.

au-dessus de l'arcade crurale. Il est nécessaire d'écraser le pédicule avec l'angiotribe.

OPÉRATIONS SUR LE REIN ET SUR L'URETÈRE

EXPLORATION DES REINS ET DE LA SÉCRÉTION URINAIRE

PALPER BIMANUEL

Le palper des hypochondres et le palper bimanuel permettent de découvrir si les reins ont leur volume normal. Si le rein est augmenté de volume et s'il est resté mobile, on perçoit facilement le ballottement rénal.

Le rein flottant descend dans la situation verticale et sous l'influence de la toux, mais il regagne sa loge sous la pression de la main, dans le décubitus dorsal, avec un soubresaut caractéristique.

La découverte d'un rein médian et unique est assez délicate. Cette malformation devra toujours être recherchée, car elle n'est pas très rare.

Les grosses tumeurs, qu'il s'agisse d'hydronéphrose, de pyélonéphrite, de kystes rénaux ou de tumeurs du rein, sont faciles à localiser; on ne peut guère hésiter que du côté gauche, lorsque la tumeur s'est développée en avant et simule un kyste splénique.

CATHÉTÉRISME DES URETÈRES

Le cathétérisme des uretères se fait, soit avec le cystoscope à prismes, soit avec le cystoscope à vision directe de Luys. Cette petite opération est généralement très facile. Elle devient presque impossible lorsqu'il existe une ulcération profonde de l'abouchement d'un ou des deux uretères.

Le cathétérisme des uretères avec le cystoscope à prismes se fait dans le décubitus dorsal. On lubréfie le cystoscope avec de la glycérine.

Le cathétérisme direct avec le cystoscope de Luys se fait dans la position renversée de Trendelenbourg. La vessie se remplit d'air par aspiration directe.

On recueille directement, pour l'analyse quantitative et qualitative, les urines des deux reins.

Tantôt on cathétérise sur le côté malade, et on recueille les urines de l'autre rein par une sonde vésicale; tantôt on cathétérise simultanément les deux uretères.

La sonde urétérale peut être poussée très loin si l'uretère est libre, et elle peut pénétrer jusqu'au voisinage du bassinet.

S'il existe un calcul très bas situé, la sonde ne pénètre pas.

CYSTOSCOPIE APRÈS INJECTION SOUS-CUTANÉE DE CARMIN D'INDIGO

On peut suppléer très souvent au cathétérisme des uretères en faisant la cystoscopie avec le cystoscope à prismes après injection sous-cutanée de 5 centimètres cubes d'une solution stérilisée de carmin d'indigo à 2 p. 100.

On laisse une sonde dans la vessie, afin d'observer le moment où l'urine commence à être teintée en bleu.

On lave alors la vessie avec de l'eau tiède stérilisée, on en injecte 150 centimètres cubes et on introduit le cystoscope.

On examine l'uretère du côté présumé sain, et on observe quatre ou cinq éjaculations d'urine teintée de bleu. On apprécie très facilement la quantité éjaculée chaque fois et l'intensité de la teinte. On compare ensuite l'éjaculation de l'autre uretère.

Lorsqu'un rein ne fonctionne pas, on remarque au bout de quelques minutes que l'uretère correspondant n'émet que très peu d'urine, et que cette urine est à peine colorée. On comparera par la quantité et par la coloration d'urine émise par l'uretère sain.

Ce procédé de carmin d'indigo, qui m'a été indiqué par le Dr Luys, est très précieux lorsqu'on doit rechercher l'orifice des uretères dans un bas-fond vésical ulcéré.

Cet orifice est décelé de chaque côté par le petit jet bleuâtre.

RADIOGRAPHIE

La radiographie instantanée, avec les appareils perfectionnés que construit la maison Gaiffe, de Paris, permet de photographier admirablement les calculs du rein et de l'uretère même chez les sujets d'un certain embonpoint.

LÉSIONS TRAUMATIQUES

La blessure du rein par instrument piquant ou contondant ou bien par arme à feu exige l'opération immédiate et le tamponnement de la plaie, afin d'éviter l'infiltration d'urine.

On doit agir de même si l'on craint l'écrasement du rein et si le blessé n'est pas atteint d'autres lésions tellement graves que l'opération se trouverait contre-indiquée.

LÉSIONS INFLAMMATOIRES

LÉSIONS INFLAMMATOIRES AIGUËS

ABCÈS PÉRINÉPHRÉTIQUE

L'abcès périnéphrétique se manifeste par une douleur profonde et tenace, puis par une tuméfaction de la région lombaire, qui est douloureuse et empâtée. La fièvre et l'état infectieux confirment le diagnostic.

OPÉRATION

1er Temps. — Incision verticale sur le bord externe de la masse sacro-lombaire, découverte du muscle, et incision de la gaine profonde.

2e Temps. — Incision de l'aponévrose antérieure du muscle transverse de l'abdomen. Ponction du foyer avec les ciseaux mousses et agrandissement de l'orifice par divulsion.

3e Temps. — Toilette et tamponnement du foyer.

Cette opération ne dure que 3 ou 4 minutes. On fera l'examen histologique du pus et on pratiquera des injections sous-cutanées de Mycolysine.

LÉSIONS INFLAMMATOIRES CHRONIQUES

PYÉLONÉPHRITE SIMPLE OU CALCULEUSE

La pyélonéphrite calculeuse exige la néphrotomie et l'extirpation des calculs. L'affection étant souvent bilatérale, on devra vérifier l'état et le fonctionnement de l'autre rein.

Les calculs rénaux sont fréquemment d'origine microbienne, particulièrement les calculs phosphatiques, qui peuvent acquérir un volume considérable ; leurs ramifications pénètrent dans les calices.



Fig. 469.

En haut : volumineux calculs rénaux uriques et phosphatiques. Ces calculs étaient enclavés dans le bassinet et s'engageaient dans la portion juxta-pyélique de l'uretère.

En bas : petits calculs uriques du bassinet et de l'uretère abdominale.

Réduction photographique de 20 p. 100.

Les calculs uriques et oxaliques sont généralement arrondis. Il y en a tantôt un ou plusieurs gros, tantôt une grande quantité de très

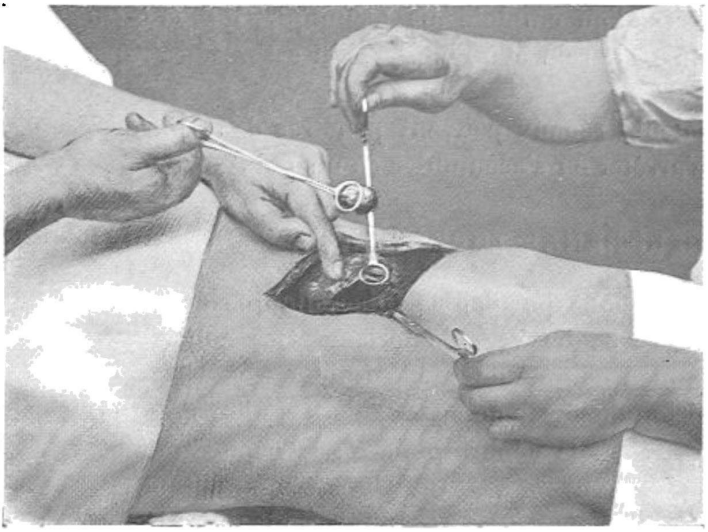

Fig. 470. — Extirpation d'un calcul urique du rein droit par la néphrotomie lombaire.

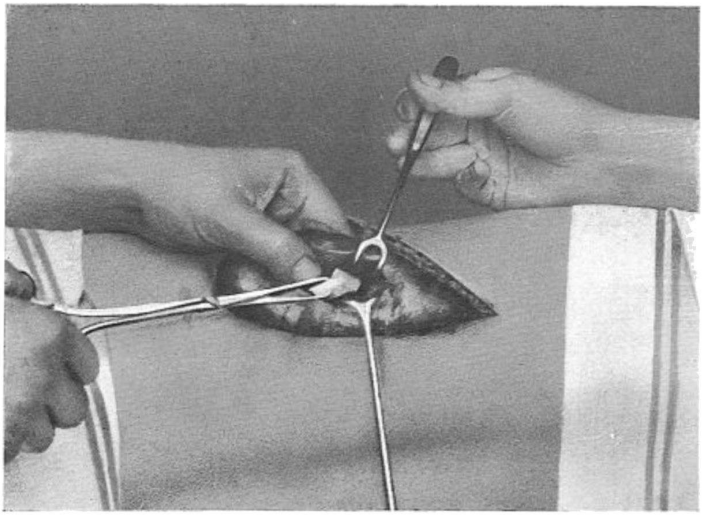

Fig. 471. — Extirpation d'un calcul phosphatique du rein gauche par la néphrotomie lombaire.

petits. Si le rein calculeux fonctionne à peine et si l'autre rein est sain, on pourra faire la néphrectomie.

Si l'on soupçonne l'autre rein de ne pas être dans un état d'intégrité suffisant, il est préférable de faire la néphrotomie et d'extirper les calculs en ménageant le tissu rénal. On explore facilement l'organe tout entier si l'on emploie ma technique, qui consiste à extérioriser complètement le rein et à l'inciser, s'il est nécessaire, sur toute sa longueur.

Les calculs rénaux peuvent pénétrer dans l'uretère dilaté, et ils peuvent s'arrêter ou s'accumuler en un point quelconque de son trajet.

ABCÈS PÉRI-RÉNAL TUBERCULEUX — TUBERCULOSE DU REIN

Les collections purulentes tuberculeuses de la région péri-rénale peuvent faire saillie vers l'extérieur. Ces collections présentent les caractères bien connus des abcès froids.

L'incision du foyer doit être suivie de l'exploration du rein, dont l'état peut exiger la néphrotomie ou la néphrectomie. La tuberculose du rein existe souvent sans qu'il y ait suppuration péri-rénale. On la reconnaît à l'écoulement du pus tuberculeux par l'orifice urétéral. Le rein tuberculeux peut atteindre un volume considérable. Le gros rein tuberculeux se trouve réduit à une coque fibreuse, contenant une mince couche de tissu rénal atrophié, que recouvre une épaisseur considérable de substance caséeuse. Si la lésion est unilatérale, on fait la néphrectomie

MALFORMATIONS CONGÉNITALES ET ACQUISES

MALFORMATIONS CONGÉNITALES

REIN UNIQUE

Le rein unique ou médian est une anomalie relativement fréquente, et qu'il faut toujours soupçonner dans les cas où les signes d'exploration sont anormaux.

STÉNOSE OU COUDURE DE L'URETÈRE

La sténose congénitale ou les coudures anormales de l'uretère provoquent des accidents d'hydronéphrose auxquels il est généralement possible de remédier par une opération. La technique opératoire sera appropriée à chaque cas particulier. Cette opération est facile lorsqu'on connaît la technique des opérations sur l'intestin et sur les voies biliaires.

MALFORMATIONS ACQUISES

REIN FLOTTANT

Le rein flottant s'observe surtout du côté droit, et particulièrement chez les femmes, lorsqu'elles ont maigri après des grossesses répétées. Le rein flottant, lorsqu'il est douloureux, est justiciable de la néphrorraphie (voir plus loin).

FISTULES URINAIRES LOMBAIRES

La fistule urinaire lombaire, consécutive soit à un abcès périnéphrétique, soit à une plaie du rein, soit à une néphrotomie, exige généralement la néphrectomie.

On ne fera la néphrectomie qu'après s'être assuré du bon fonctionnement de l'autre rein.

TUMEURS

Les kystes du rein et les cancers du rein sont justiciables de l'extirpation.

Nous allons décrire dans un chapitre spécial la technique générale de la néphrotomie et de la néphrectomie par la voie lombaire et par la voie abdominale latérale.

TECHNIQUE DES OPÉRATIONS SUR LE REIN

1° VOIE LOMBAIRE

NÉPHROPEXIE — NÉPHROTOMIE — NÉPHRECTOMIE

OPÉRATION

1er Temps. — Incision verticale sur le bord de la masse sacro-lombaire, s'étendant de la 12e côte au voisinage de la crête iliaque, pour se diriger obliquement, en bas en avant, vers l'épine iliaque antéro-supérieure. Cette incision est la meilleure de toutes pour l'abord du rein par la voie lombaire, parce qu'elle permet, si on la prolonge vers le

pubis, d'explorer la totalité du trajet de l'uretère par la voie rétro-péritonéale.

2e *Temps*. — Ouverture de la gaine musculaire; incision de l'aponévrose profonde et incision du feuillet antérieur de l'aponévrose du muscle transverse. On voit apparaître immédiatement le fascia péri-rénal, qui est transparent, et la graisse sous-jacente. On découvre, dans la partie inférieure de la plaie, près de la crête iliaque, le bord externe et inférieur du muscle carré lombaire, dont on peut sectionner les insertions pour agrandir le champ opératoire.

3e *Temps*. — On saisit le fascia péri-rénal et la graisse sous-jacente en dedans et en haut avec une pince à griffes et on les déchire, en les attirant au dehors. On reconnaît immédiatement le pôle inférieur ou la face postérieure du rein, et on juge s'il est mobile ou adhérent. Il faut éviter toute manœuvre à la partie externe du champ opératoire, où l'on pourrait blesser le péritoine, qui est souvent très accessible en ce point.

Dès que le pôle inférieur du rein est mis à nu, on isole la capsule propre de l'organe, par divulsion, avec les doigts, et on s'efforce d'atteindre son pôle supérieur, pour le luxer au dehors. Lorsque l'opération ne présente pas de difficultés, il s'écoule à peine deux minutes entre l'incision de la peau et l'extériorisation complète du rein. On prendra soin, si le rein n'est pas adhérent, de ne pas déchirer sa capsule propre et de ménager les vaisseaux du hile ainsi que l'origine de l'uretère, qu'il ne faut pas tirailler imprudemment. On fait alors la toilette de la plaie avec des compresses aseptiques et on examine le champ opératoire.

La luxation du rein au dehors est le premier temps obligatoire de toute intervention par la voie lombaire, qu'il s'agisse d'un rein flottant, d'une pyélonéphrite calculeuse, d'un rein tuberculeux ou d'un rein cancéreux. Le rein traverse successivement la brèche de l'aponévrose antérieure du muscle transverse et les deux aponévroses qui limitent la loge du muscle sacro-lombaire.

4e *Temps*. — Ce temps de l'opération variera suivant l'indication opératoire qui résultera de l'examen du rein.

NÉPHROPEXIE

PROCÉDÉ DE DOYEN

1er et 2e *Temps*. — Comme ci-dessus.

3e *Temps*. — S'il s'agit d'un rein flottant, l'extériorisation du rein est facile, à la condition expresse de faire repousser le rein ectopié,

pendant le 3e temps de l'opération, par un aide, qui agit sur la paroi abdominale antéro-latérale. Dès que le rein est luxé au dehors, on

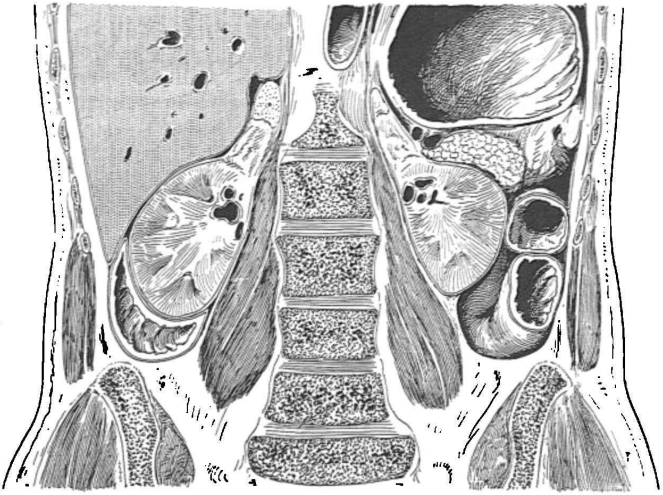

Fig. 472. — Coupe frontale suivant le plan bi-axillaire postérieur chez la femme. Les deux reins sont à peu près au même niveau et correspondent à la 11e côte.

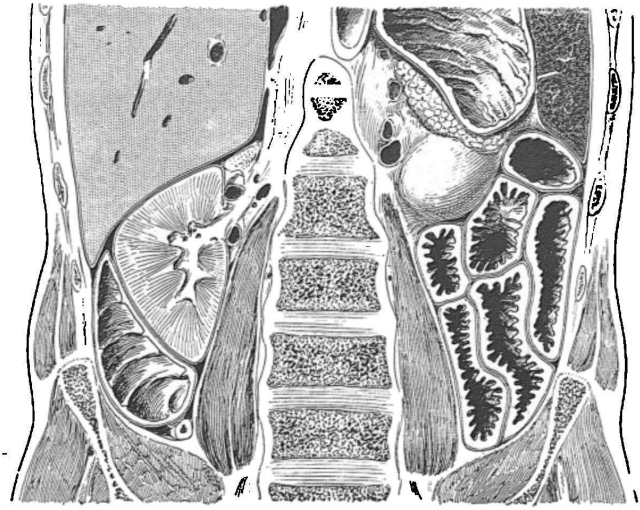

Fig. 473. — Même coupe frontale dans un cas où le rein gauche est très haut et correspond à la 11e côte. Le rein droit est ptosé et comprime le cæcum.

vérifie s'il est sain et s'il ne contient pas de calculs, puis on palpe le bassinet.

4e *Temps*. — *Fixation du rein*. Je fixe le rein sans blesser ni la capsule, ni le parenchyme : l'organe, lorsqu'il vient d'être attiré au

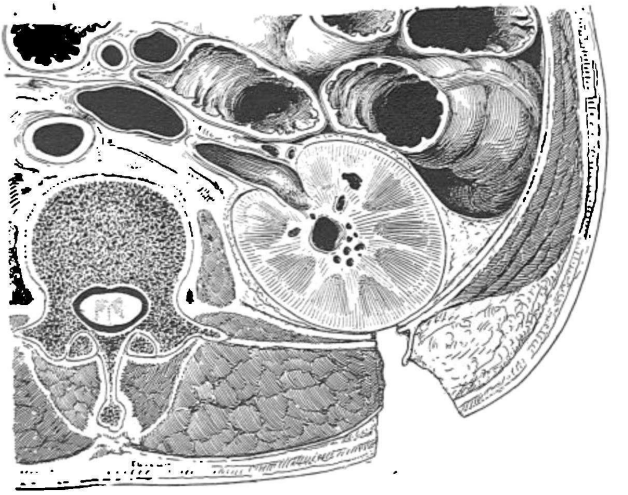

Fig. 474. — Coupe de tronçonnage passant par le tiers supérieur du rein droit. Tracé de l'incision lombaire verticale qui permet d'aborder le rein au travers de la loge du muscle sacro-lombaire.

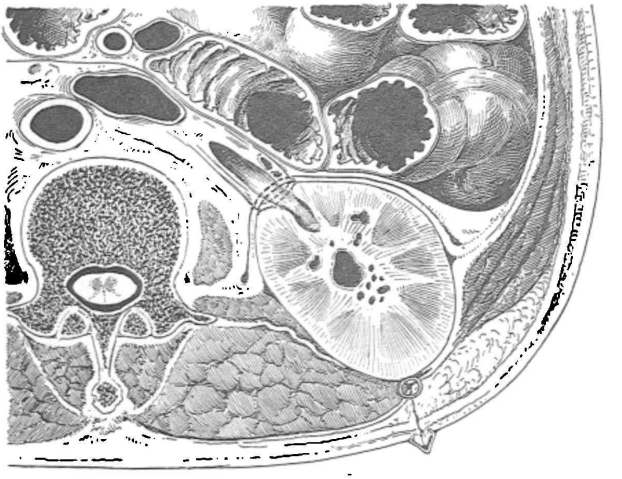

Fig. 475. — Id. L'opération est terminée. Le rein a été luxé au dehors : la brèche du feuillet antérieur de l'aponévrose du transverse a été suturée au-dessous du pédicule rénal. La réduction du rein a poussé cette aponévrose en avant.

dehors, a franchi la boutonnière de l'aponévrose antérieure du muscle transverse. Avant de réduire le rein, je suture par plusieurs points séparés

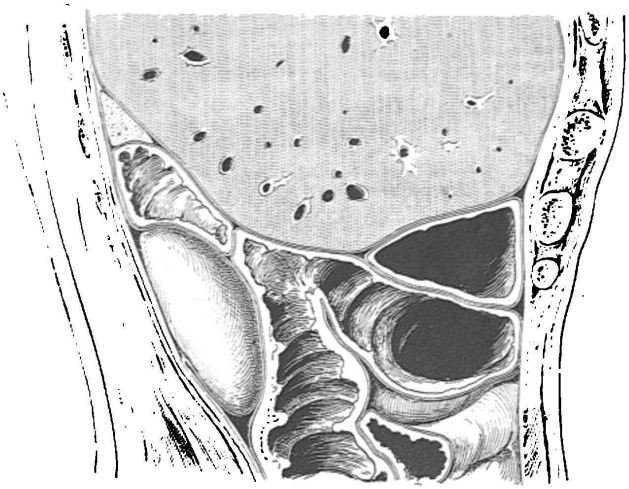

Fig. 476. — Coupe sagittale mamillaire droite, segment interne. Rapport du rein ptosé avec le foie hypertrophié, avec la capsule surrénale et avec le cæcum. Une anse intestinale est interposée entre le rein et la capsule surrénale.

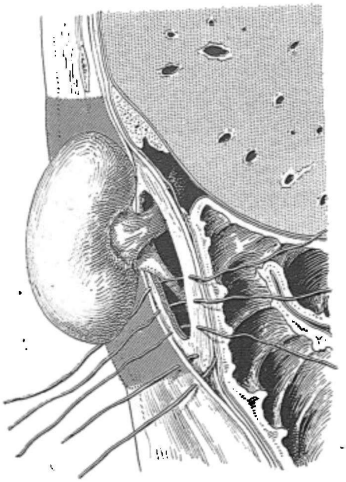

Fig. 477. — Id. Le rein est luxé au dehors et il a traversé les 3 aponévroses. Suture du feuillet antérieur de l'aponévrose du muscle transverse au-dessous du pédicule rénal par trois points séparés à la soie. Un 4e point la réunira à l'aponévrose antérieure de la loge du carré des lombes.

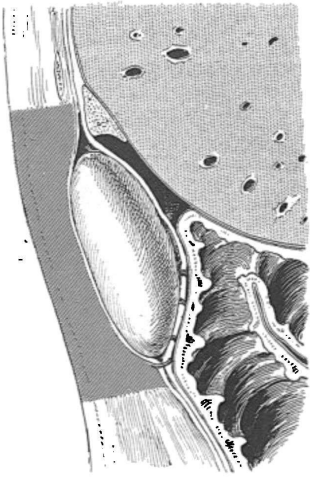

Fig. 478. — Id. Le rein vient d'être remis en place. Il a repoussé au-devant de lui le feuillet antérieur de l'aponévrose du muscle transverse. La nouvelle loge rénale est limitée en bas par la suture de cette aponévrose au feuillet antérieur de l'aponévrose du muscle carré des lombes.

à la soie les deux tiers inférieurs de cette plaie aponévrotique, de manière à laisser en haut le passage du pédicule rénal. Dès que cette suture est terminée, je réduis le rein, qui reste en arrière de cette aponévrose, et qui se fixe en ce point, en contact avec le bord externe du muscle sacro-lombaire dont l'aponévrose postérieure n'est pas incisée.

Mon procédé de néphropexie consiste ainsi à placer le rein, qui est

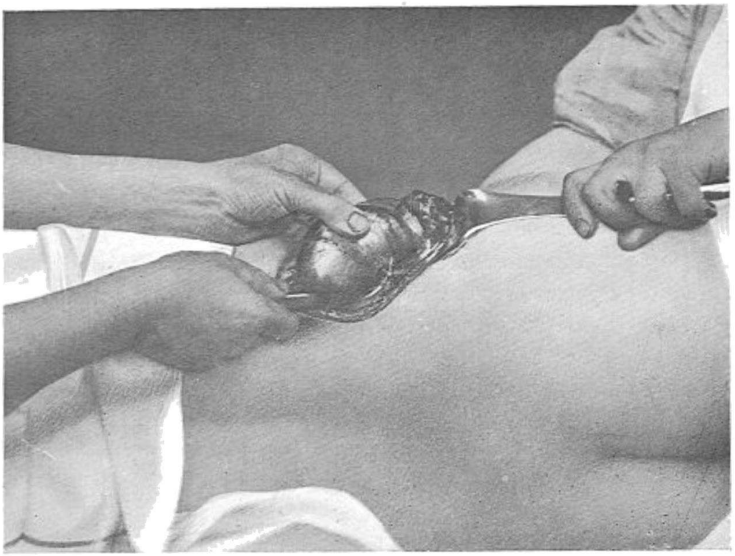

Fig. 479. — Néphropexie. Suture de l'aponévrose antérieure du muscle transverse au-dessous du pédicule du rein, qui est luxé au dehors.

situé normalement en avant de l'aponévrose antérieure du muscle transverse, en arrière de cette même aponévrose où il se fixe dans une loge spéciale. J'ai imaginé cette technique en 1897.

Cette opération donne des résultats excellents ; elle n'expose ni à la récidive de la ptose rénale, ni aux accidents des méthodes de néphropexie où l'on blesse la capsule rénale et le parenchyme glandulaire.

5e Temps. — Suture de la plaie. Drainage.

J'ai opéré par cette méthode plus d'une centaine de malades qui présentaient de la néphroptose à forme douloureuse. Dès l'opération, ces douleurs disparaissaient complètement et définitivement. J'ai revu récemment ma première malade, opérée en 1897 ; elle m'a affirmé n'avoir jamais éprouvé depuis l'intervention le moindre malaise.

NÉPHROTOMIE — TAILLE DU BASSINET
LAVAGE DE L'URETÈRE

1er, 2e et 3e Temps. — Comme ci-dessus.

4e Temps. — Exploration et incision du rein. Le palper direct du rein et du bassinet permet de reconnaître s'il existe un ou plusieurs

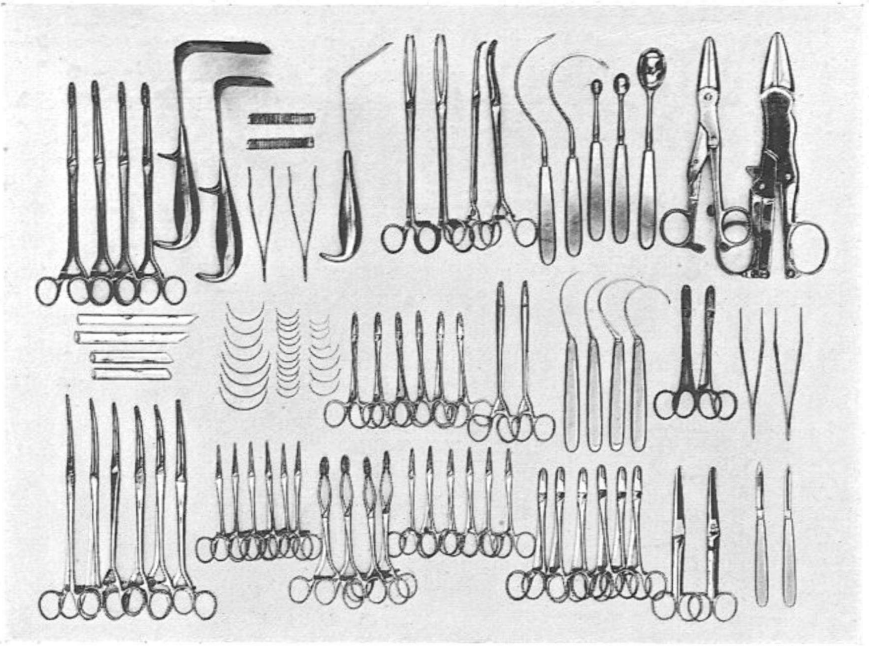

Fig. 480. — Instruments nécessaires pour les opérations sur le rein.

calculs. Je pratique généralement l'incision du rein sans comprimer le pédicule vasculaire. Cette compression expose en effet à une hémorrhagie en nappe secondaire, comme on l'observe dans les amputations des membres, après l'application de la bande élastique.

S'il existe un gros calcul unique, on incise directement sur le calcul, et on l'extrait avec une pince à anneaux. Si les calculs sont multiples, on incise le rein sur les deux tiers de sa grande circonférence, et on explore directement les calices et le bassinet.

On extrait les calculs, on fait la toilette du rein et du bassinet, puis on s'assure de la perméabilité de l'uretère, en faisant le cathétérisme de ce conduit de haut en bas. Un aide peut vérifier, avec l'aide du cystoscope, la pénétration de la sonde dans la vessie.

J'ai extrait par la taille rénale de gros calculs qui s'étaient arrêtés dans l'uretère dilaté, à 10 ou 12 centimètres au-dessous de son origine. Cette extraction des calculs urétéraux se fait ainsi et sans inciser ni le bassinet ni l'uretère, qu'il est préférable de laisser intacts. J'ai fait construire pour l'extraction des calculs de l'uretère par la voie rénale, une pince spéciale, d'après le modèle des pinces destinées à l'extraction des calculs de l'uretère.

Taille du bassinet

La *taille du bassinet* n'est indiquée que si le bassinet contient un calcul trop volumineux pour pouvoir être extrait par la taille rénale. On incise le bassinet à sa partie moyenne, et au point le plus propice à la suture. On agrandit le petit orifice par divulsion. On extrait les calculs, on fait la toilette du bassinet, on vérifie la perméabilité de l'uretère, et on procède à la suture. La réunion se fera de préférence en cordon de bourse, comme il a été décrit pour la chirurgie de la vésicule biliaire et de l'intestin. Sinon on fera un double surjet transversal.

Traitement de l'incision rénale après la néphrotomie.

Je ne suture jamais le rein après la taille rénale. Je place simplement, entre les deux valves du parenchyme rénal, l'extrémité d'une compresse aseptique, et je réduis le rein avec la compresse, dont l'extrémité aboutit à l'extérieur. Je tamponne le champ opératoire, et je réunis les 3/4 supérieurs de la plaie. La compresse intra-rénale suffit pour l'hémostase. On l'enlève au bout de quatre ou cinq jours. L'urine s'écoule d'abord en presque totalité par la plaie, qui se ferme spontanément au bout de quatre à six semaines.

Lavage de l'uretère de haut en bas.

Dans la *pyélite suppurée*, je pratique pendant quinze à vingt jours le lavage du bassinet et de l'uretère de haut en bas, avec une solution de liqueur de Labarraque diluée de 1/200 à 1/100. Je place dans ce but un drain de caoutchouc, qui est introduit jusque dans le bassinet par une petite perforation du parenchyme rénal, et qui est fixé à la capsule propre par une suture à la soie.

Je commence les lavages vers le cinquième ou le sixième jour. J'ai obtenu par ce procédé, après deux opérations successives, la guérison d'un cas rebelle de pyélite suppurée bilatérale.

NÉPHRECTOMIE

1er, 2e et 3e Temps. — Comme ci-dessus.

4e Temps. — Si l'on tombe sur un rein tuberculeux avec destruc-

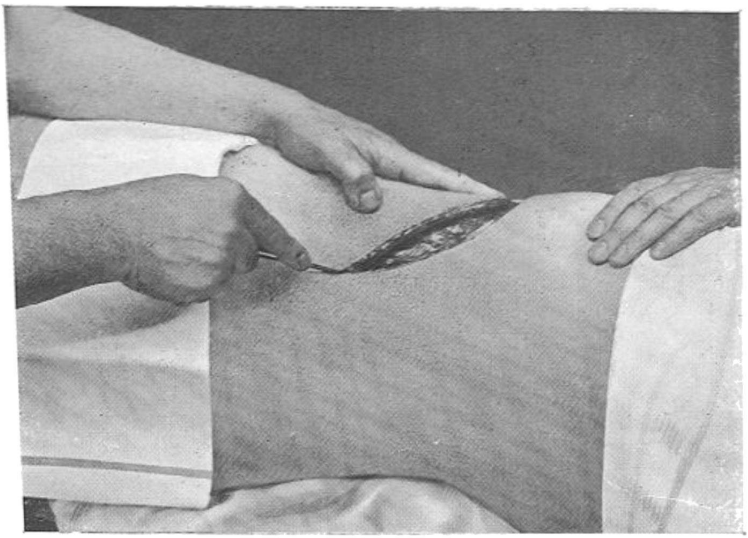

Fig. 481. — Néphrectomie lombaire du côté droit. Incision de la peau et de la couche cellulo-adipeuse.

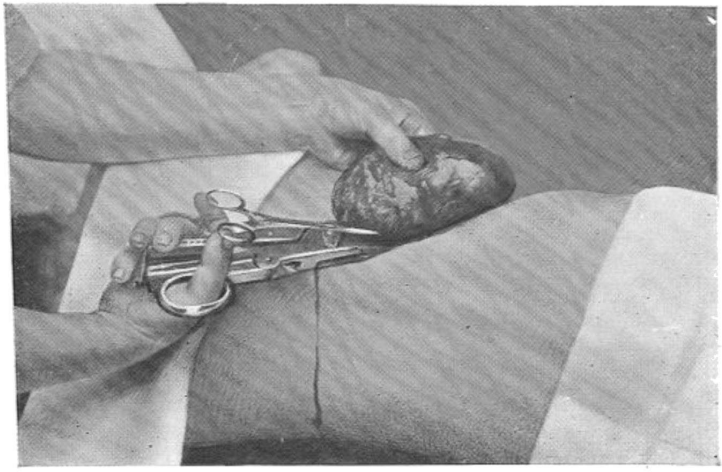

Fig. 482. — Id. Écrasement du pédicule vasculaire du rein avec l'écraseur de Doyen.

tion presque complète du parenchyme, sur un rein atteint de pyélonéphrite calculeuse et presque entièrement détruit, ou bien sur une tumeur

maligne, on procédera à la néphrectomie. Nous avons déjà dit que l'on devait s'être antérieurement assuré du bon fonctionnement du rein opposé.

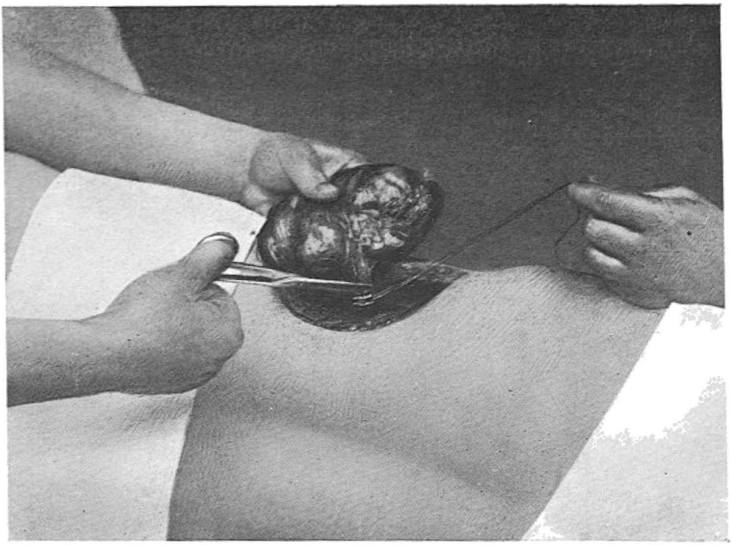

Fig. 483. — Id. Ligature en masse du pédicule vasculaire du rein dans le sillon produit par l'action de l'écraseur de Doyen.

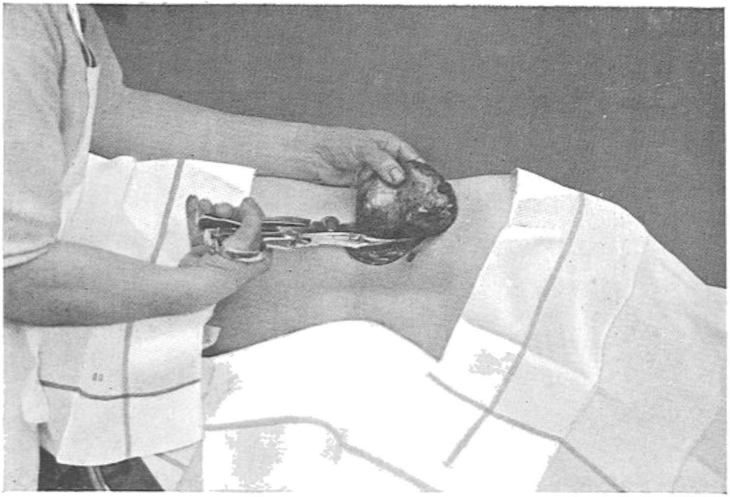

Fig. 484. — Néphrectomie lombaire droite. Autre cas. Écrasement extemporané du pédicule d'un rein atrophié et atteint d'actinomycose.

On sera également conduit à pratiquer la néphrectomie si, pendant des manœuvres laborieuses d'extraction de calculs du bassinet

ou de la partie supérieure de l'uretère, on venait à faire des dégâts irréparables.

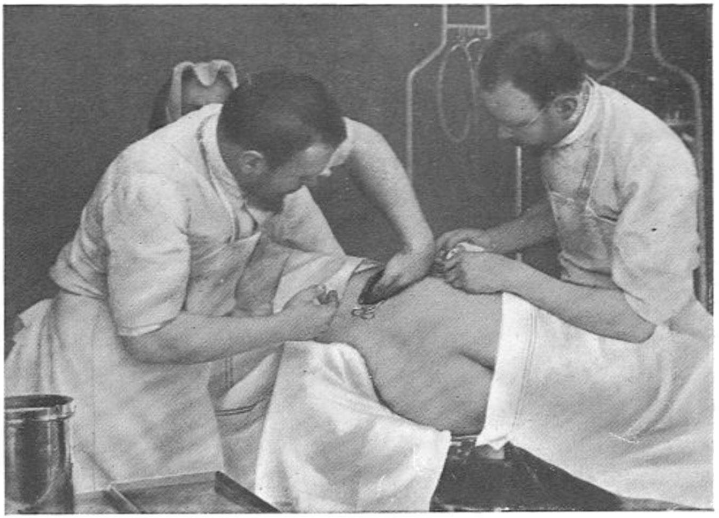

Fig. 485. — Néphrectomie lombaire droite. Agrandissement des images d'un film cinématographique. Mobilisation du rein.

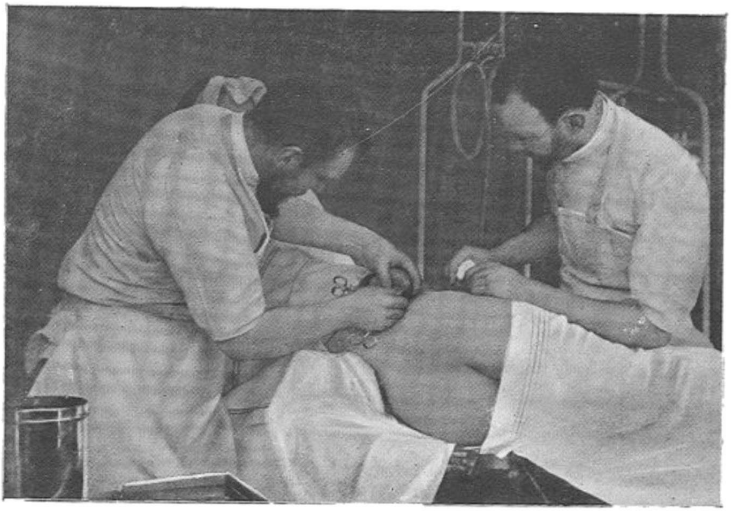

Fig. 486. — Id. Film cinématographique. Le rein vient d'être complètement isolé de son atmosphère cellulaire. Il est luxé hors de la plaie.

Dès que l'ablation du rein est décidée, on isole le bassinet du pédicule vasculaire, et on place sur les vaisseaux une longue pince courbe.

On écrase le pédicule vasculaire avec précaution, à l'aide de mon écraseur grand modèle, et on lie en masse dans le sillon de l'écraseur. On résèque

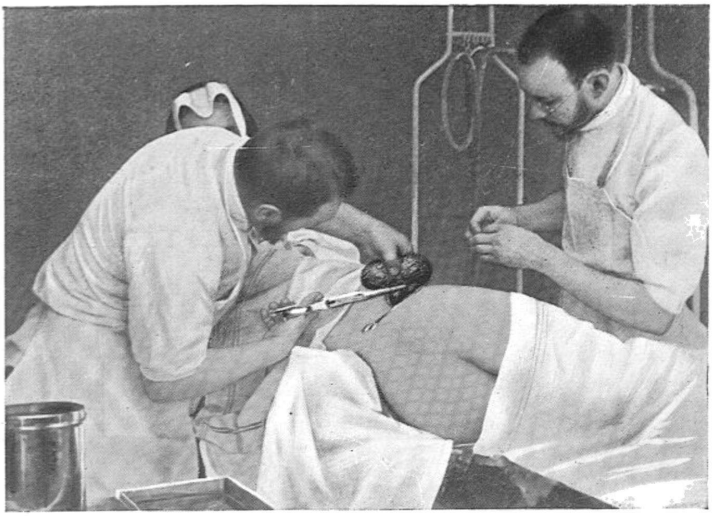

Fig. 487. — Id. Film cinématographique. Écrasement du pédicule vasculaire, qui est assez étroit, avec l'écraseur petit modèle.

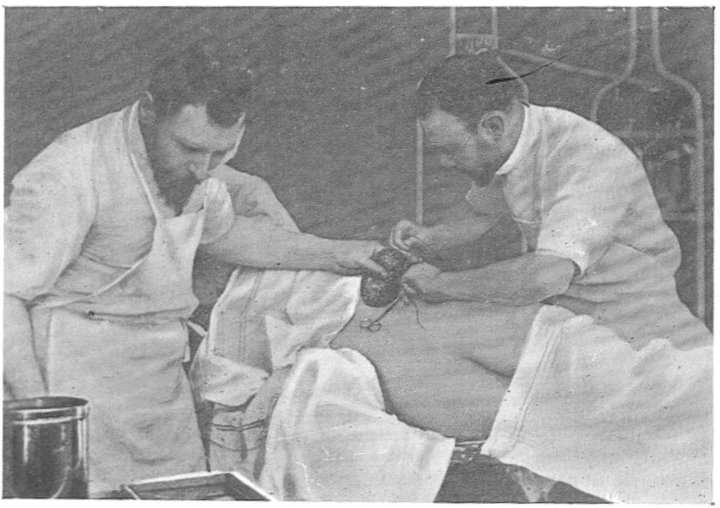

Fig. 488. — Id. Film cinématographique. Ligature du pédicule rénal dans le sillon produit par l'action de l'écraseur.

le rein, en laissant un moignon volumineux au delà de la ligature.

On place une seconde ligature, ou ligature de sûreté, dans le

sillon de la première et on fait une troisième ligature après transfixion, en prenant soin de passer l'aiguille mousse entre les vaisseaux.

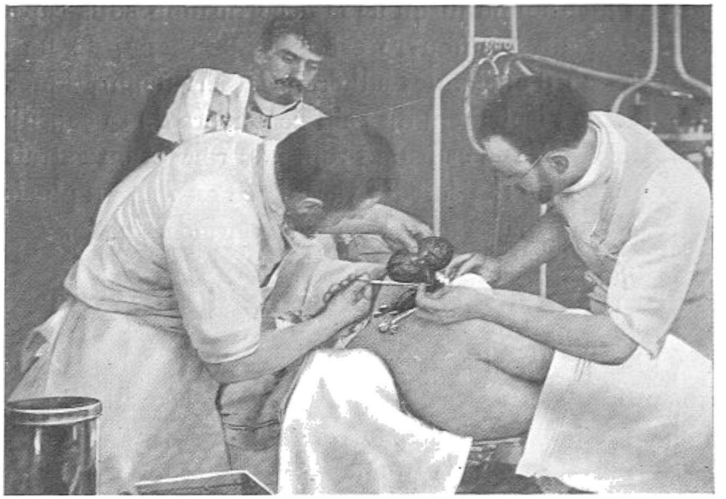

Fig. 489. — Id. Film cinématographique. Une seconde ligature de sûreté a été posée. Section du pédicule rénal.

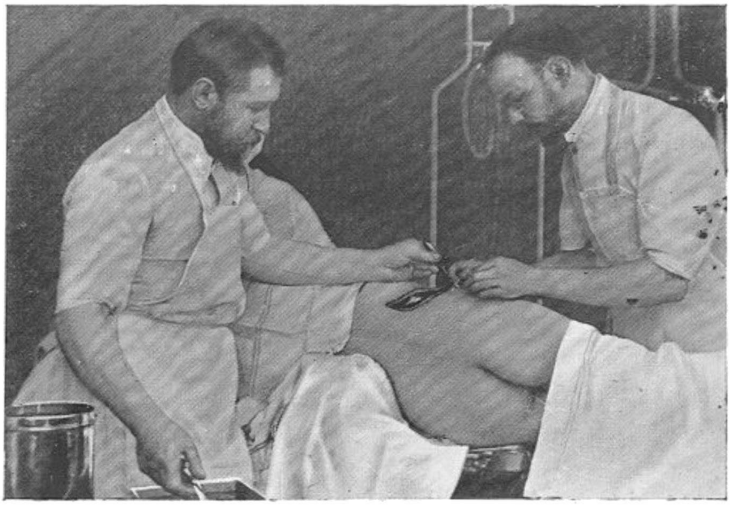

Fig. 490. — Id. Film cinématographique. Suture de la plaie à points séparés.

On résèque les parties exubérantes du moignon rénal et on abandonne la ligature dans la profondeur.

Je fais ces ligatures au catgut, parce que les fils de soie exposent à une élimination tardive du pédicule.

Néphrectomie sous-capsulaire.

Je n'ai pas mentionné jusqu'ici la décortication sous-capsulaire du rein, parce que cette manœuvre est exceptionnelle. Je ne l'emploie que dans les cas où d'anciennes adhérences péri-néphrétiques rendent presque impossible l'isolement du rein recouvert de sa capsule propre. Dans ces cas, on incise la capsule propre du rein et on extrait l'organe décortiqué, puis on lie le pédicule vasculaire en une ou plusieurs fois, après écrasement en masse avec l'écraseur grand modèle.

EXTIRPATION PARTIELLE DE L'URETÈRE

Dès que le rein est extirpé, le bassinet est saisi entre les mors d'une pince à anneaux et il est attiré hors de la plaie. L'uretère, par des tractions lentes et méthodiques, peut être extériorisé sur une grande longueur. On le détache de la profondeur avec l'index, et on continue à l'attirer au dehors et à l'éloigner jusqu'à ce qu'il se rompe le plus loin possible, au voisinage de la vessie.

Si l'uretère est tuberculeux, on prolonge en bas et en avant, vers l'arcade crurale, l'incision de la paroi abdominale, et on peut arriver à extraire l'uretère en entier, jusqu'à son implantation vésicale.

5e *Temps.* — *Tamponnement de la plaie.* Suture de la peau, laissant passage à la compresse.

Nous citerons à l'appui de cette technique une observation de néphrotomie et d'urétérectomie lombaire pour calculs du rein et de l'uretère droit.

Calculs du rein et de l'uretère droits. Extirpation du rein et de la partie supérieure de l'uretère.

Le Dr C..., âgé de 40 ans, souffre du rein droit depuis cinq ans; il a présenté des coliques néphrétiques bien caractérisées et une hématurie.

L'urine contient une certaine quantité de pus et l'examen microscopique a démontré une infection microbienne multiple, évidemment causée par le cathétérisme.

Plusieurs radiographies montrent un gros calcul, probablement urique, dans le bassinet droit, et deux petits calculs allongés, situés à 5 centimètres plus bas, dans l'uretère.

L'examen avec le cystoscope à prisme, 15 minutes après une

injection de carmin d'indigo (5 centimètres cubes de solution de carmin d'indigo à 4 p. 100), a permis de constater que le rein gauche fonctionnait seul. A peine s'écoulait-il une trace de liquide coloré du côté droit.

Le malade fut placé dans la position de Trendelenbourg et soumis au cathétérisme direct de l'uretère droit. La sonde donna, en une heure et demie, 6 centimètres cubes d'urine, tandis que l'autre rein sécréta 90 centimètres cubes.

L'analyse de l'urine de chaque uretère démontra que le liquide provenant de l'uretère droit, qui était d'ailleurs presque incolore, ne contenait que 3 gr. 40 d'urée par litre, tandis que l'urine émise par l'uretère gauche contenait 25 grammes d'urée par litre.

Le rein droit pouvait donc être extirpé sans danger.

La luxation du rein hors de la plaie fut assez difficile parce qu'il était petit, très profond, et qu'il adhérait aux tissus cellulo-fibreux avoisinants.

Dès que le rein fut luxé au dehors, je reconnus, dans le calice le plus inférieur, un gros calcul urique de 18 à 20 millimètres de diamètre. Ce calcul fut extrait après incision du kyste; le tissu glandulaire sus-jacent était atrophié. L'uretère fut isolé, puis le pédicule vasculaire du rein fut écrasé et lié à la soie, et l'organe fut extirpé.

L'uretère fut alors saisi entre les mors d'une pince à anneaux et je prolongeai l'incision de la paroi abdominale obliquement, vers l'épine iliaque antéro-supérieure. J'arrivai bientôt à toucher avec l'extrémité de l'index gauche les calculs urétéraux enchatonnés.

L'uretère, attiré dans la plaie, par des tractions méthodiques sur le bassinet, fut partiellement extirpé, avec les deux calculs enchatonnés.

L'extrémité inférieure fut laissée libre et la plaie fut tamponnée, après réunion partielle.

L'examen de l'uretère montra qu'il contenait deux calculs enchatonnés et auxquels les parois du conduit étaient très adhérentes. Cela explique l'atrophie du rein, consécutive à l'oblitération presque complète de l'uretère correspondant.

La guérison se fit sans incident et le malade sortit de la clinique le 16 mai.

DÉCORTICATION DU REIN DANS L'ANURIE ET L'URÉMIE

Je ne cite cette intervention que pour la classer, parmi les incohérences de la chirurgie, à côté de l'exothyropexie et de la résection du grand sympathique.

EXPLORATION DE L'URETÈRE — URÉTÉROTOMIE ET URÉTÉRORRAPHIE

L'exploration de l'uretère iliaque se fera de préférence par la voie sous-péritonéale. L'incision la meilleure part de la partie externe de la gaine du muscle sacro-lombaire, au niveau de la 12e côte, pour se diriger en bas vers la crête iliaque, puis vers l'épine iliaque antéro-supérieure, et vers le pubis. Cette longue incision permet de découvrir l'uretère par la voie rétro-péritonéale, depuis son origine jusqu'à son implantation vésicale.

S'il s'agit de pratiquer l'extirpation d'un calcul reconnu par la radiographie, on se contentera de faire, sur le trajet indiqué, une incision de 15 à 18 centimètres, au point où se trouve le corps étranger.

On cherchera à faire le moins de dégâts possible en détachant le péritoine, et on prendra les plus grandes précautions pour ne pas infecter le champ opératoire.

On fera, contre l'infection, des injections préventives de Mycolysine.

Incision de l'uretère.

L'incision de l'uretère dans le sens transversal prête mieux à la réunion de ce conduit que l'incision longitudinale.

Urétérorraphie.

On fera la suture en surjet, à deux plans superposés, avec une aiguille ronde et courbe et du fil de soie n° 1.

Anastomose urétéro-urétérale.

Si l'uretère est accidentellement rompu ou bien s'il est nécessaire de le sectionner pour remédier à une coudure brusque, il faut anastomoser l'un avec l'autre le bout supérieur et le bout inférieur. Cette anastomose est facile si elle se fait au niveau du bassinet, qui est assez large. Elle est difficile si elle doit être faite en un point où l'uretère est très étroit et profondément situé.

Je pratique de préférence l'implantation directe du bout supérieur dans le bout inférieur, qui se laisse facilement dilater. Je lie le bout

supérieur sur une petite sonde, que j'introduis dans le bout inférieur. Je pousse cette sonde jusque dans la vessie, et je la fais sortir par le méat urinaire. L'écoulement direct de l'urine étant assuré, je réséque la muqueuse du bout inférieur sur une hauteur de 8 à 10 millimètres environ et je suture la celluleuse du bout inférieur à la celluleuse du bout supérieur. Des sutures accessoires fixent la tunique externe du bout supérieur et la tunique externe du bout inférieur aux plans musculo-aponévrotiques sur lesquels repose l'uretère. Cet artifice prévient tout tiraillement de la ligne de réunion.

Le fil qui sert à lier le bout supérieur sur la sonde ayant été passé dans le tissu de la sonde elle-même, ce fil tombe avec la sonde lorsqu'on l'enlève, vers le douzième ou le quinzième jour.

On peut tenter aussi l'implantation directe, sans sonde conductrice; mais le résultat est moins certain.

Nous devons mentionner l'anastomose latérale du bout supérieur dans l'inférieur. Le chirurgien se laissera guider par les particularités de chaque opération. Il n'éprouvera aucune difficulté à imaginer la technique la meilleure, s'il possède l'habitude et la décision nécessaire et tout particulièrement s'il est habitué à pratiquer couramment les anastomoses intestinales.

Anastomose urétéro-intestinale ou urétéro-cutanée.

L'abouchement de l'uretère dans l'intestin ou bien à la peau ne se fait que dans les cas de blessure accidentelle de l'uretère au cours d'une laparotomie. Je préfère l'anastomose cutanée, qui d'ailleurs aboutit presque fatalement à la néphrectomie.

2° VOIE TRANS-PÉRITONÉALE

NÉPHROTOMIE — NÉPHRECTOMIE

OPÉRATION

1er Temps. — Incision verticale dans la ligne axillaire antérieure et commençant au niveau du cartilage de la 10e côte.

2e Temps. — Ouverture du péritoine et exploration de la tumeur, dont on étudie les rapports avec les organes environnants. On décolle immédiatement le petit sinus péritonéal externe, de manière à aborder

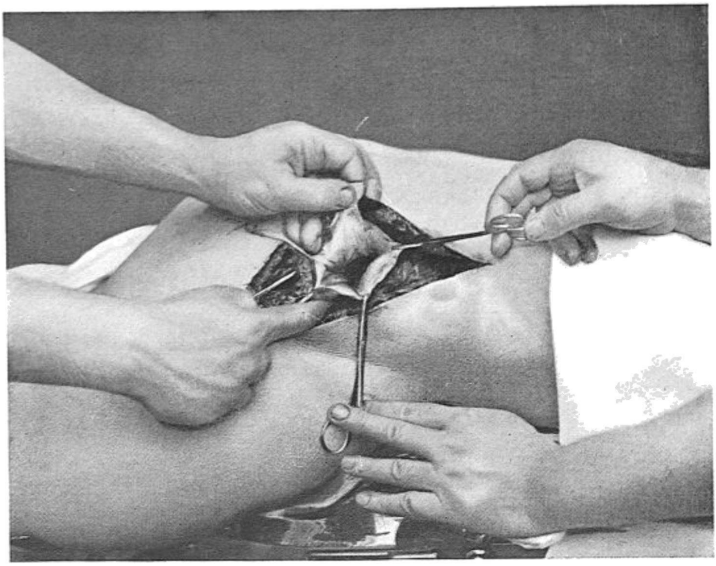

Fig. 491. — Hydronéphrose du rein gauche. Opération par la voie trans-péritonéale. Les lèvres du kyste rénal ont été saisies avec des pinces à griffes. Le chirurgien les éverse au dehors afin d'examiner l'intérieur de la poche.

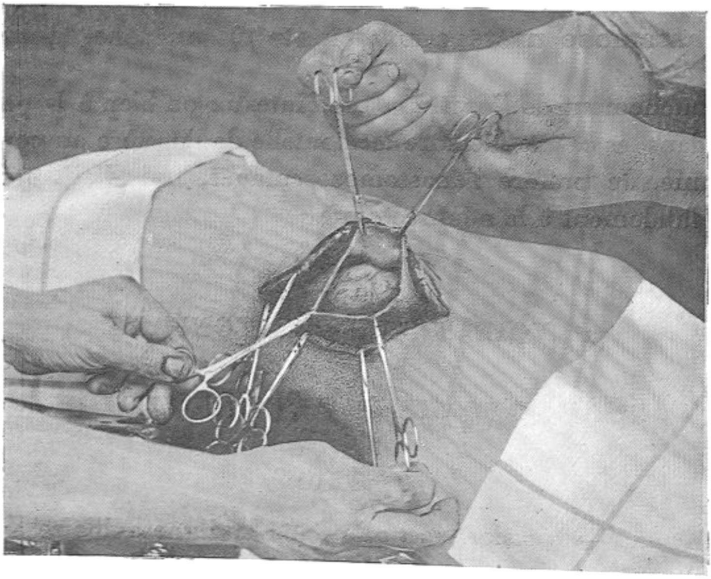

Fig. 492. — Découverte d'une grosse tumeur cancéreuse du rein droit par la voie antéro-latérale. Incision de la capsule cellulaire du rein. On voit apparaître le néoplasme.

le rein par la voie extra-péritonéale, et on protège la séreuse par trois ou quatre grandes compresses.

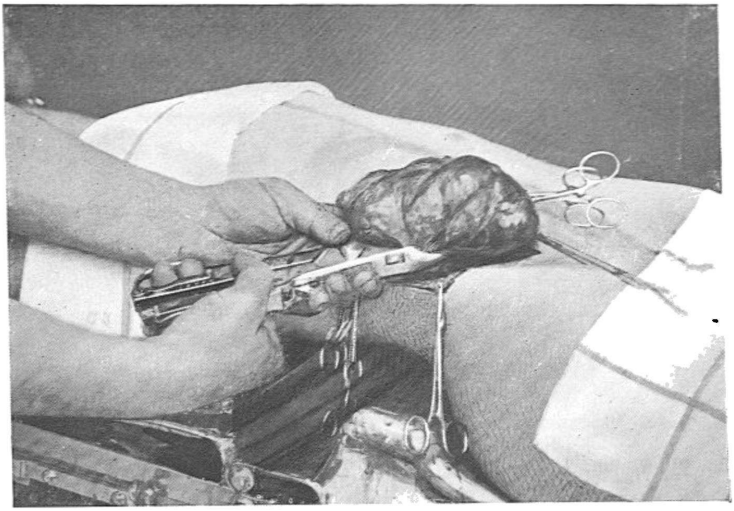

Fig. 493. — Id. Écrasement du pédicule vasculaire du rein.

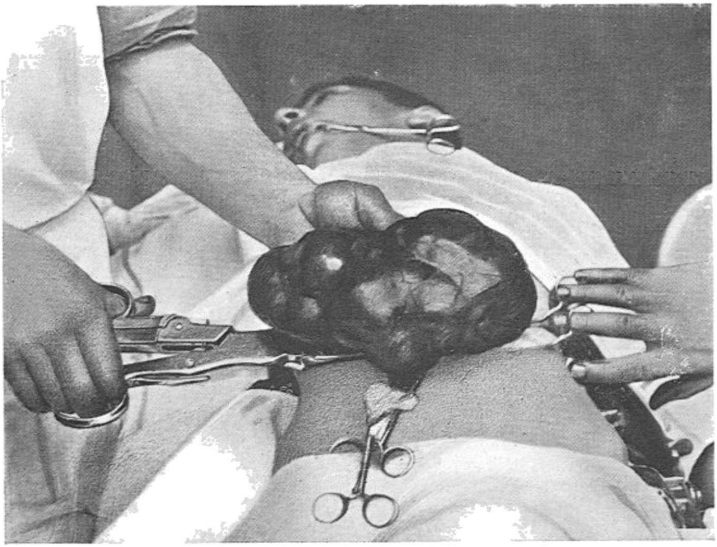

Fig. 494. — Extirpation d'un énorme rein polykystique par la voie trans-péritonéale. Écrasement du pédicule vasculaire.

3e Temps. — On continue le décollement du péritoine à la surface de la tumeur, que l'on détache ensuite de ses connexions supérieures et postérieures. Le champ opératoire est bourré de grandes compresses

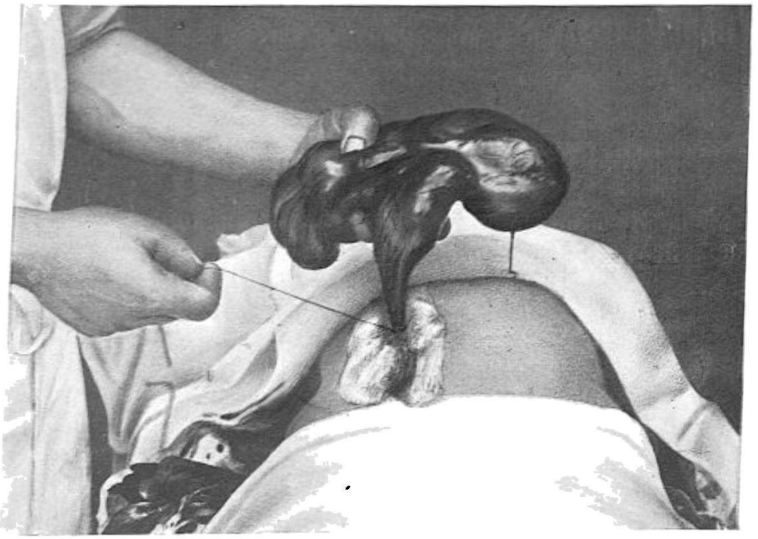

FIG. 495. — Id. Le pédicule vasculaire a été lié et sectionné. Le rein est attiré au dehors; il entraîne à sa suite la moitié supérieure de l'uretère.

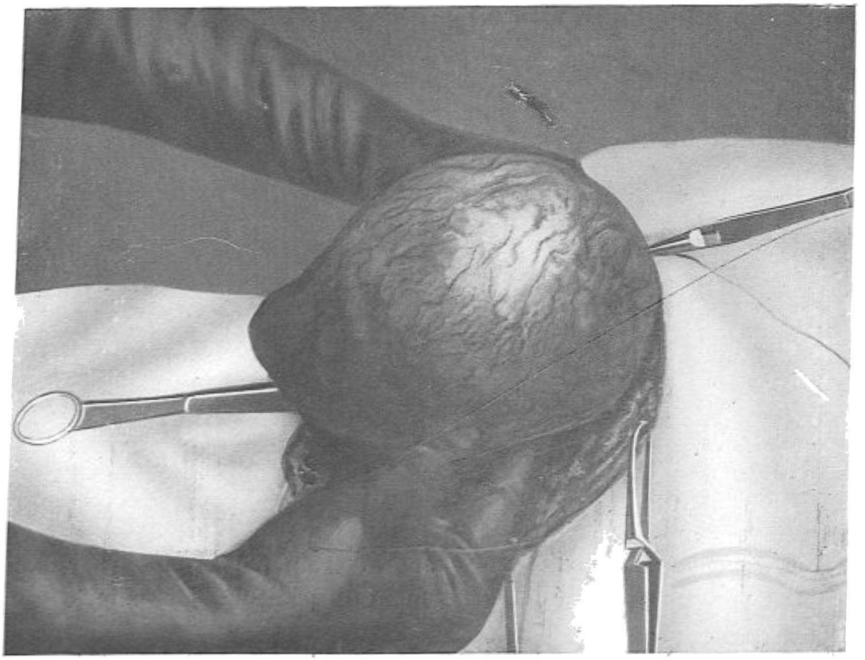

FIG. 496. — Énucléation d'un kyste du rein gauche par la voie trans-péritonéale. Luxation de la tumeur hors de la plaie.

4e Temps. — Ce temps de l'opération varie suivant les indications propres à chaque cas particulier.

NÉPHROTOMIE POUR KYSTE UNILOCULAIRE

J'ai extirpé plusieurs kystes volumineux du rein, développés dans sa substance corticale, et qu'il a été facile d'énucléer sans grands

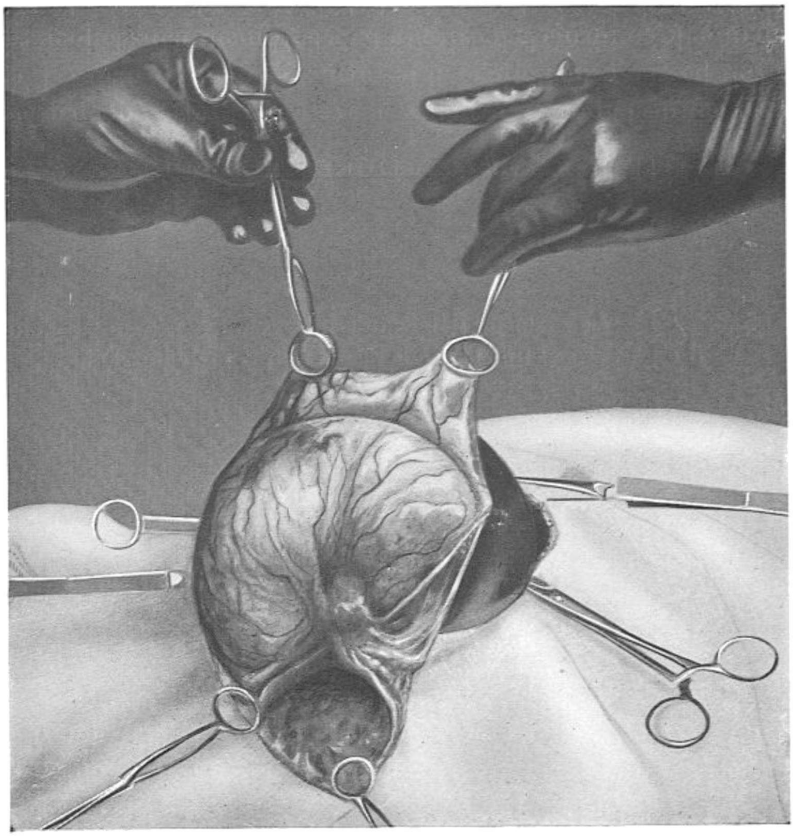

Fig. 497. — Id. Incision de la capsule du rein et découverte de la paroi du kyste, qui était très résistante.

dégâts. Dans certains cas, il peut être indiqué d'inciser simplement la poche et de la traiter par la marsupialisation.

Un de ces kystes, très volumineux, a pu être extirpé sans le rompre, ainsi que sa paroi propre, après incision de la capsule fibreuse du rein, qui le recouvrait. Le rein a été réduit, après réparation de la brèche produite par l'extirpation du kyste. Voici cette observation.

Fig. 498. — Id. Le kyste est détaché de la substance propre du rein, où il s'était creusé une loge à la partie moyenne de l'organe.

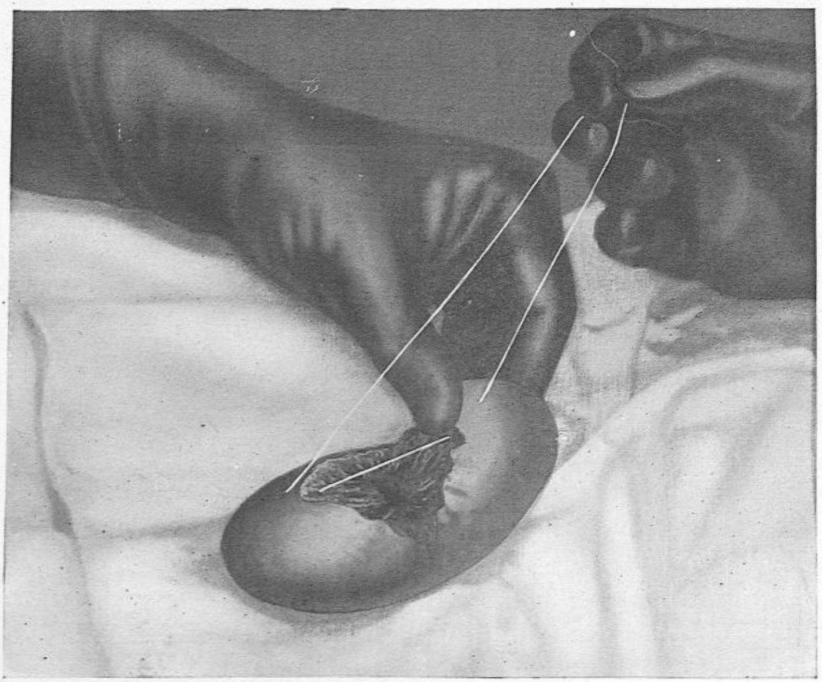

Fig. 499. — Id. Commencement de la suture transversale de la loge intra-rénale laissée libre par l'ablation du kyste.

Kyste du rein gauche.
Décortication du kyste et néphrorraphie plastique[1].

Cette malade, âgée de 32 ans, présentait depuis deux ans, dans l'hypochondre gauche, une tumeur volumineuse, dont l'accroissement avait été très rapide dans les derniers mois. On constatait à la palpa-

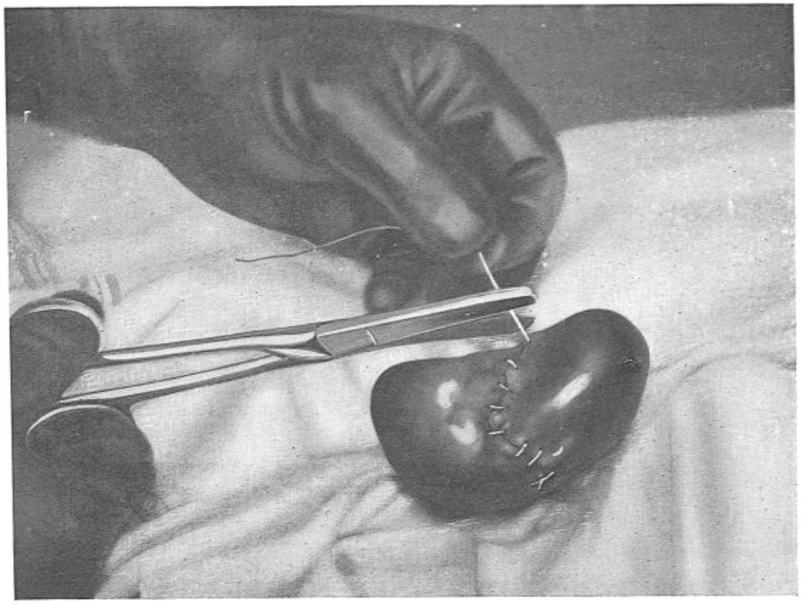

Fig. 500. — Id. La réunion transversale du rein est terminée.

tion, dans l'hypochondre gauche, une tumeur kystique profonde de la grosseur d'une tête de fœtus à terme; la tumeur était mobile et on pouvait la faire remonter par une pression sous le rebord chondro-costal. Cette ascension particulièrement nette vers la loge rénale avait fait porter au début le diagnostic de rein flottant. Actuellement on percevait à gauche de l'ombilic, au point où se terminait la tumeur, une saillie très nette, qui paraissait être le pôle inférieur de la rate. On pouvait penser à un kyste hydatique de la partie supérieure de la rate ou bien du lobe gauche du foie, avec abaissement de la rate. La réaction de Weinberg fut négative. L'examen du sang donna la proportion normale d'hermaties et de leucocytes polynucléaires, mono-nucléaires et éosinophiles.

1. *Revue crit. de méd. et de chir.*, N° 2, p. 25, 1910.

L'examen de l'appareil urinaire n'avait rien révélé de particulier. Il n'y avait pas eu d'hématurie et les urines étaient normales. L'exploration manuelle confirma la localisation de la tumeur dans la loge rénale. La rate était déplacée et elle paraissait légèrement hypertrophiée.

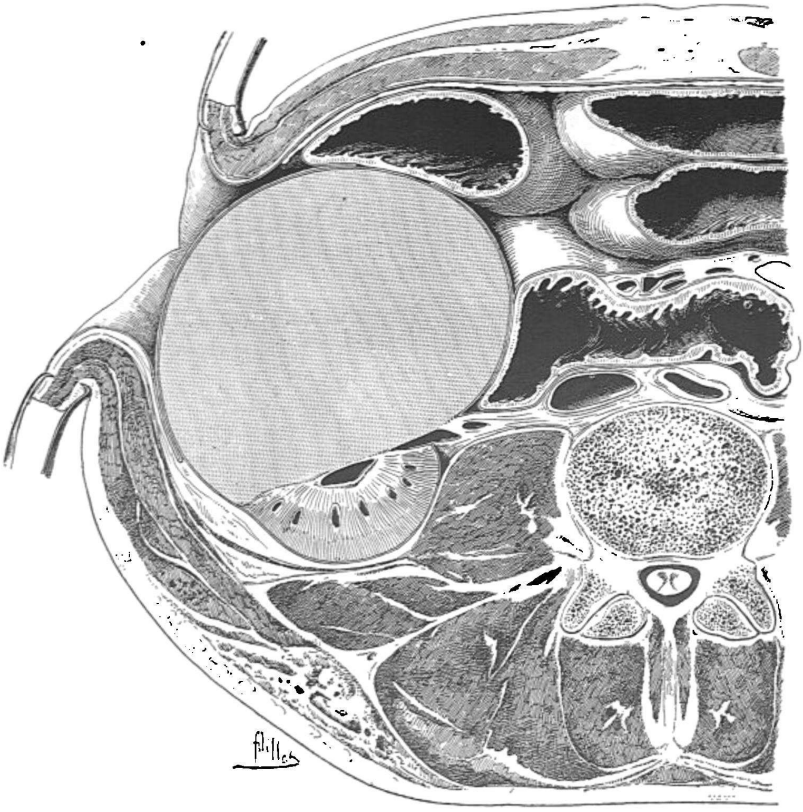

Fig. 501. — Même opération. Coupe schématique passant par la 1re vertèbre lombaire et montrant les rapports du kyste rénal.

OPÉRATION

1er Temps. — Incision cutanée verticale sur la ligne mamillaire au niveau du 8e cartilage costal, entamant les 8e, 9e, 10e cartilages, et se terminant à la hauteur de l'ombilic.

2e Temps. — Ouverture du péritoine et écartement des lèvres de la plaie avec des pinces-érignes; le tablier épiploïque et le côlon transverse sont refoulés par de grandes compresses. La tumeur apparaît, recouverte par le péritoine postérieur : elle siège dans la loge rénale.

La rate est normale, et il en est de même du lobe gauche du foie.

3e Temps. — *Incision et décollement du péritoine pariétal.* La tumeur est luxée au dehors. C'est un gros kyste séreux, développé dans la partie moyenne du parenchyme rénal; on reconnaît en bas le pôle inférieur du rein.

4e Temps. — *Énucléation du kyste.* Le kyste est sous-capsulaire et

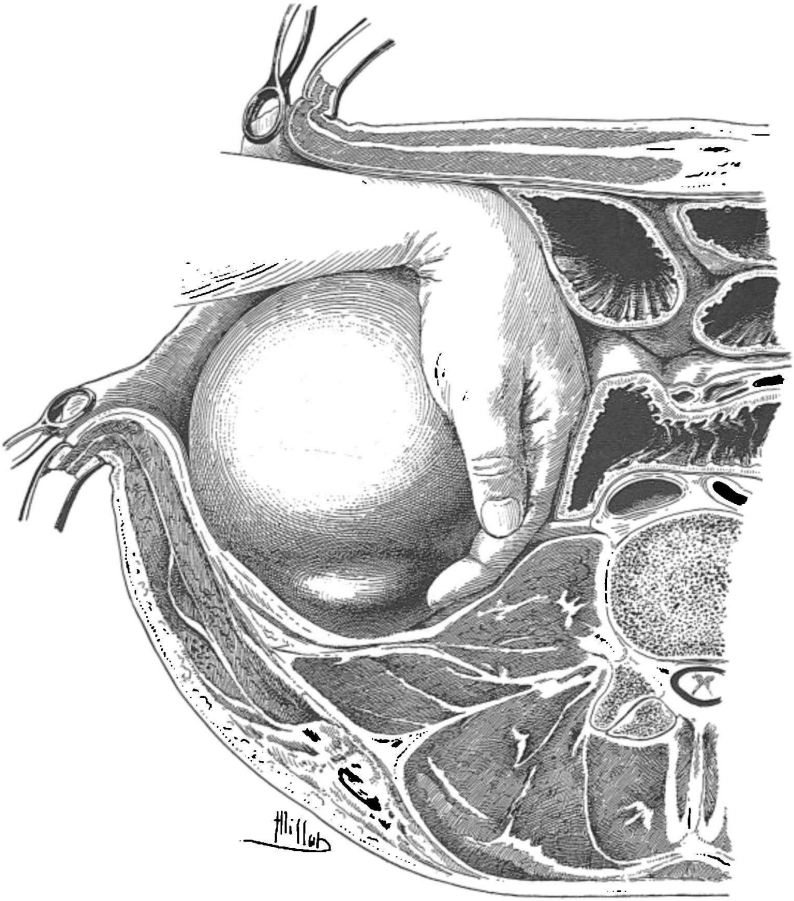

Fig. 502. — Id. La main, qui a pénétré au-dessous du péritoine pariétal, isole la partie interne de la tumeur.

il possède une paroi propre; ce cas est comparable à celui d'un kyste du ligament large. J'incise avec soin la capsule fibreuse du rein, et je procède à l'énucléation de la poche kystique, qui se détache aisément du parenchyme rénal, malgré la minceur et la transparence de ses parois. Je l'extrais sans la rompre. J'examine le rein, qui est entr'ouvert à sa partie moyenne; au fond de la déchirure rénale appa-

raissent intacts trois calices et le bassinet. Cette plaie me paraît pouvoir être suturée, sans risque de fistule urinaire.

5e Temps. — *Néphrorraphie.* Je résèque la capsule fibreuse exubérante et j'avive avec le bistouri les bords de la plaie rénale, qui sont irréguliers. Le rein est réparé par un surjet de catgut n° 2. Il n'y a pas

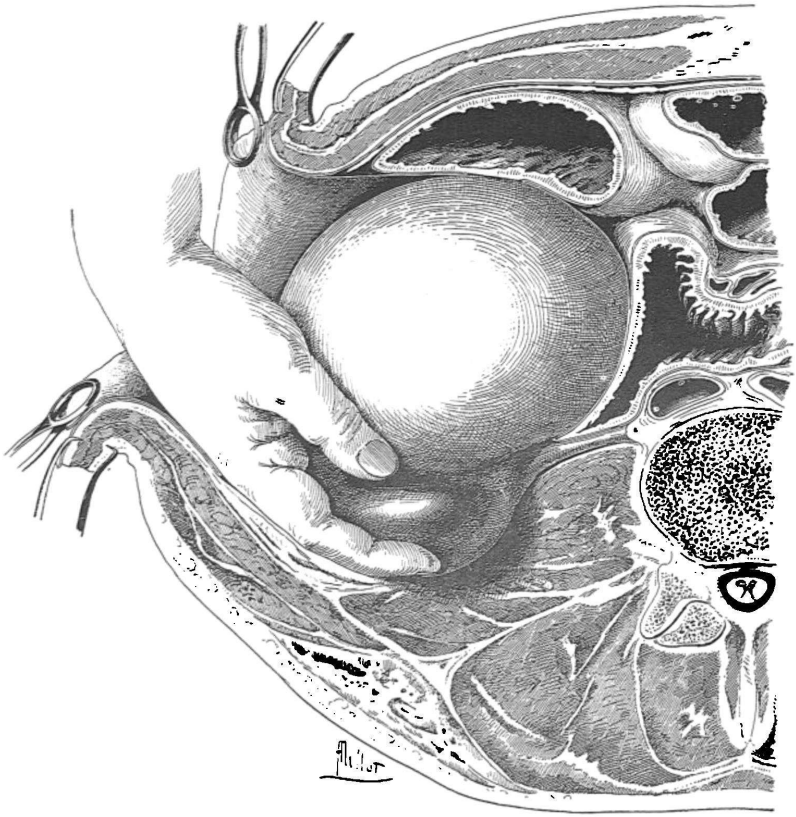

Fig. 503. — Id. La main pénètre en dehors et en arrière de la tumeur pour la luxer en dehors.

d'hémorrhagie. Le rein est réduit dans sa loge, qui est tamponnée et drainée avec un gros drain de verre.

6e Temps. — *Suture du péritoine.* J'ai réalisé dans ce cas : 1° la marsupialisation de la loge rénale ; 2° la fermeture et l'accolement du péritoine latéral, qui avait été isolé dans sa portion pré- et rétro-colique ; 3° la suture de la paroi musculo-aponévrotique, qui est assez compliquée dans la région costo-iliaque gauche.

Je fis d'abord la réparation de la plaie opératoire, depuis l'angle supérieur jusqu'à la loge rénale. Les cartilages costaux gênaient la

réunion : je les ai arrachés avec une pince à mors ovales. Je fis alors la suture pariétale en masse, avec du catgut, en chargeant sur l'aiguille à manche, du côté de la lèvre externe de la plaie : l'aponévrose du grand oblique, le petit oblique, le transverse, et le péritoine pariétal pré-colique (il faut éviter de blesser le côlon descendant) ; l'aiguille a ensuite

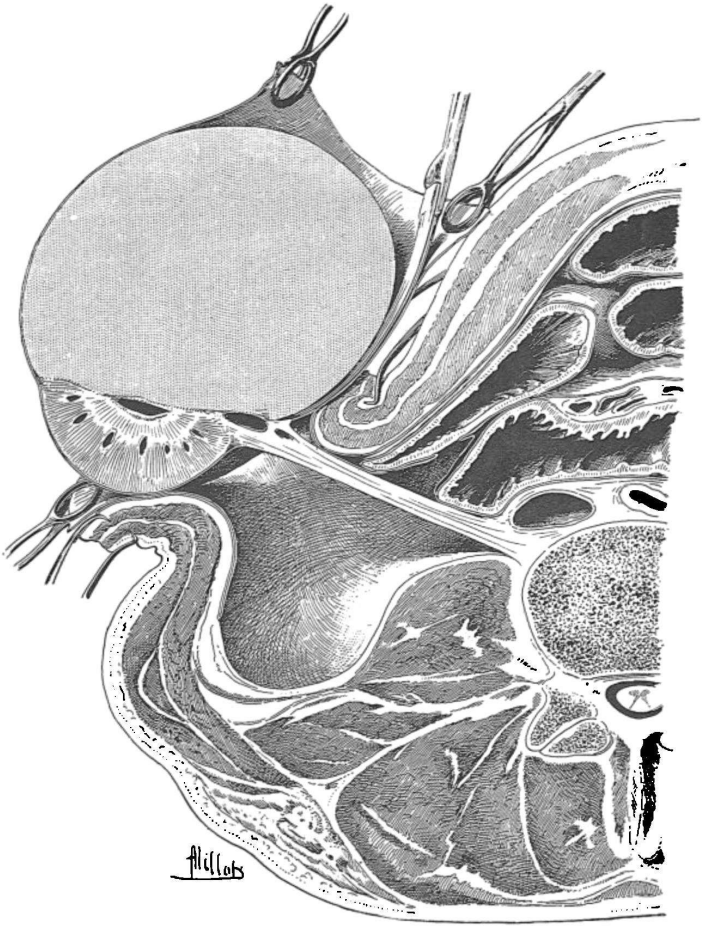

Fig. 504. — Id. Luxation de la tumeur en dehors. Le kyste est détaché de la capsule propre du rein.

traversé les franges épiploïques du côlon descendant, l'épiploon, la lèvre interne de la séreuse et toute la paroi musculo-aponévrotique de ce côté. L'estomac, qui faisait saillie dans la plaie, a été refoulé avec grande compresse.

La suture fut interrompue à la partie moyenne de la plaie, pour le passage de la mèche qui assurait le tamponnement de la loge rénale.

Les deux cinquièmes inférieurs de l'incision furent réparés par une suture analogue. Cette réparation a été plus facile que celle de la partie su-

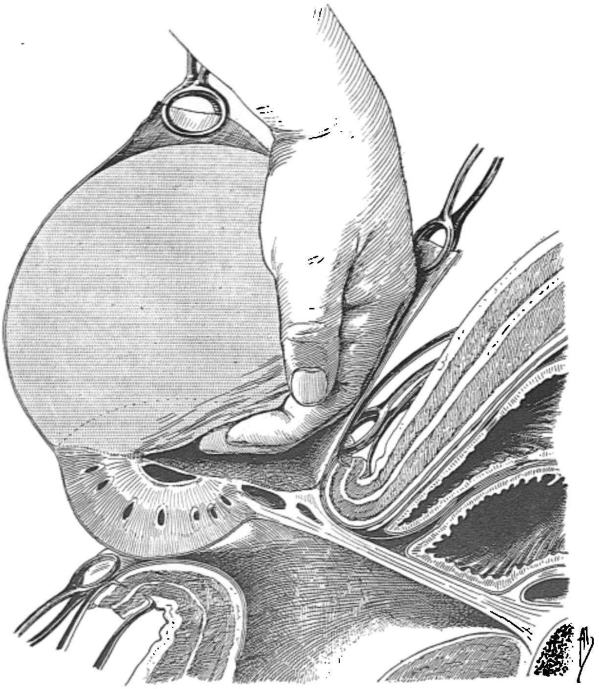

Fig. 505. — Id. La main pénètre entre la capsule propre du rein et la paroi du kyste, qu'elle énuclée de sa loge rénale.

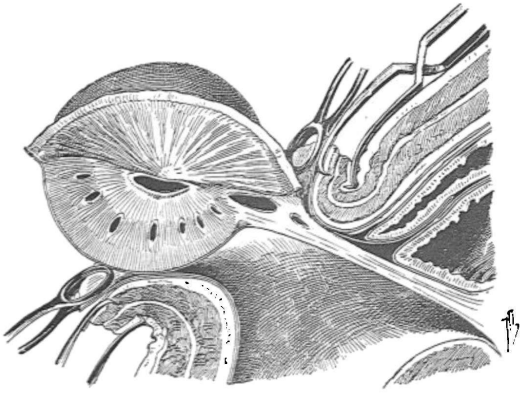

Fig. 506. — Id. Figure schématique montrant la coupe horizontale de la partie médiane du rein après la décortication du kyste.

périeure. Chaque point de suture fut terminé par un point superficiel en 8, de manière à assurer l'accolement parfait de l'aponévrose superficielle.

Les chefs des fils de catgut qui se trouvaient au-dessus et au-des-

sous du tamponnement ont été employés pour compléter la fermeture du péritoine, en avant du tamponnement.

La lèvre interne de la suture comprenait ainsi, en avant de la compresse et de dehors en dedans, le péritoine postérieur pré-colique, l'épiploon, le péritoine pariétal antérieur et les plans musculo-aponévrotiques. La loge rénale était parfaitement isolée. Je fis enfin, en haut

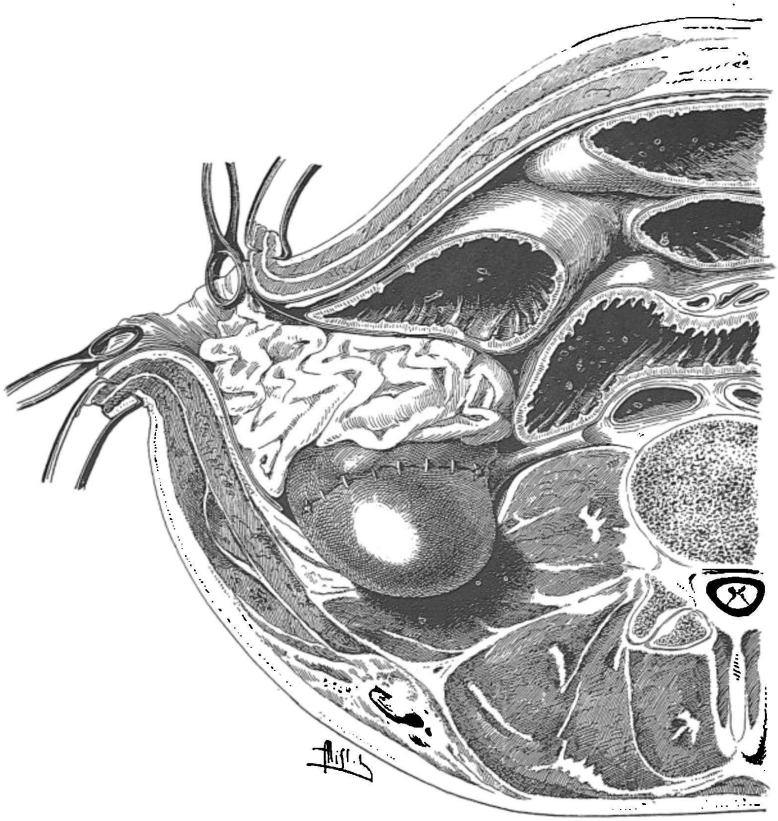

Fig. 507. — Id. Tamponnement provisoire de la plaie après la suture du rein.

et en bas, un surjet aponévrotique superficiel et je réunis la peau, au-dessus et au-dessous de la compresse, avec des agrafes.

SUITES OPÉRATOIRES

Apyrexie complète. Hématurie légère pendant 48 heures. La quantité d'urine était normale. Aucun écoulement d'urine ne s'est produit par la plaie.

Le 1er février, onze jours après l'opération, la malade a commencé à se lever. La cicatrisation s'est faite par première intention.

NÉPHRECTOMIE TRANS-PÉRITONÉALE

1er Temps. — La néphrectomie trans-péritonéale est indiquée dans les cas de tuberculose très étendue et dans les cas de cancer, lorsque le rein est trop volumineux pour être extrait par la loi lombaire. On

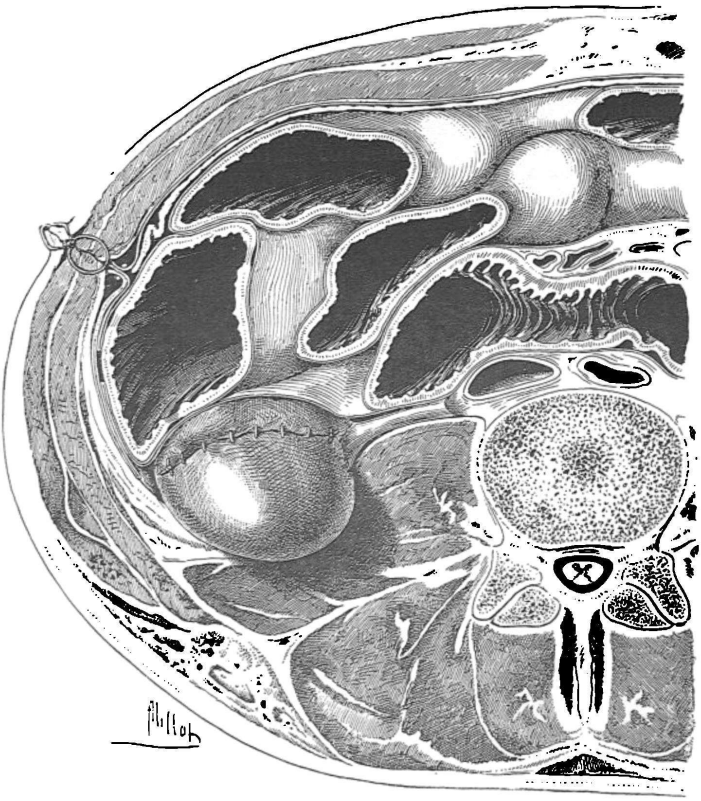

Fig. 508. — Id. Suture du péritoine et de la paroi abdominale. Une mèche et un drain sont laissés plus bas, au niveau du pôle inférieur du rein.

isole avec soin le pédicule vasculaire, que l'on sépare du bassinet, et on le lie après écrasement.

On peut arracher l'uretère, comme il a été décrit ci-dessus. Si l'uretère est tuberculeux, on peut le poursuivre jusqu'à son implantation vésicale, en continuant l'incision abdominale vers le pubis, comme nous l'avons déjà décrit.

L'ablation de gros cancers du rein, du côté droit, expose à la blessure du duodénum et même à celle de la vésicule biliaire, qui peut être adhérente à la surface de la tumeur.

OPÉRATIONS SUR LA RÉGION LOMBAIRE MEDIANE. — RÉGION RÉTRO-VERTÉBRALE

LYMPHANGIOME CAVERNEUX[1]

J'ai observé en août 1900 un lymphangiome caverneux très étendu de la région lombaire, formant une tumeur aréolaire, partiellement réductible et dont les aréoles étaient largement anastomosées de chaque côté, par des lymphangiectasies multiples en relation avec les troncs collecteurs de la région inguinale.

OPÉRATION

La tumeur qui envahissait en arrière la peau et toutes les couches cellulo-adipeuses sous-jacentes a été circonscrite entre deux incisions ovalaires horizontales, circonscrivant les lymphangiectasies.

La peau malade et l'ensemble des lymphangiectasies ont été extirpées, sur une hauteur de 14 centimètres. Les lacs lymphatiques s'étendaient jusqu'à l'aponévrose superficielle.

La lymphe contenue dans les aréoles de la masse caverneuse était d'une teinte louche et presque laiteuse.

La tumeur lymphatique se prolongeait, surtout du côté droit, vers les régions inguinales. La peau était intacte dans ces deux régions. Elle fut incisée par la région lombaire jusqu'au pli inguinal droit. La couche cellulo-graisseuse sous-cutanée contenait les mêmes travées fibreuses, cloisonnant des lacs lymphatiques qui convergeaient vers le canal inguinal. L'incision ne fut pas pratiquée du côté gauche, où la lésion était moins étendue.

La réunion fut obtenue par la suture de la peau et par quelques sutures profondes. Les drains laissent écouler de la lymphe opaline pendant les huit premiers jours et la réunion complète s'effectue. J'ai revu la malade plusieurs mois après l'opération ; il n'y a pas eu de récidive.

La pièce que j'ai présentée à la Société de chirurgie était constituée par un squelette fibreux, circonscrivant de larges aréoles et des lacunes anastomosées de toute part. On ne pouvait mieux comparer ces lacunes vasculaires et les trames fibreuses qui les cloisonnaient qu'à certains points des sinus de la dure-mère. Le derme avait été envahi par la lésion

1. *Revue crit. de méd. et de chir.*, p. 179. 15 août 1900.

au niveau de la région lombaire médiane, où existaient des lacunes de 8 ou 10 millimètres de profondeur, soutenues par des colonnes fibreuses d'une résistance remarquable.

OPÉRATIONS SUR LES VERTÈBRES LOMBAIRES

LÉSIONS TRAUMATIQUES

PLAIES PÉNÉTRANTES

Les opérations sur la colonne vertébrale lombaire sont exceptionnelles.

La recherche d'un corps étranger implanté dans une vertèbre et la laminectomie lombaire sont des opérations rares; la laminectomie lombaire se fera par la même technique que la laminectomie dorsale.

On se guiderait par la radiographie et la radioscopie.

LÉSIONS INFLAMMATOIRES

LÉSIONS INFLAMMATOIRES ACQUISES

On peut observer l'ostéite infectieuse du corps des vertèbres lombaires. Cette ostéite est l'origine d'un certain nombre de suppurations aiguës de la gaine du muscle psoas-iliaque, dites psoïtis.

L'incision et le tamponnement du foyer seront faits aussi tôt que possible. On combattra les accidents infectieux par les injections de Mycolysine.

LÉSIONS INFLAMMATOIRES CHRONIQUES

TUBERCULOSE DES VERTÈBRES LOMBAIRES

La tuberculose des vertèbres lombaires donne lieu à des collections purulentes qui peuvent cheminer soit en arrière, dans la loge du muscle sacro-lombaire, soit latéralement et en avant, dans la gaine du muscle psoas-iliaque

J'ai obtenu la guérison d'un certain nombre de ces cas en ouvrant la collection par l'incision iliaque, et en faisant en arrière une large contre-ouverture, pour le grattage de la vertèbre malade.

Le champ opératoire sera traité par le tamponnement.

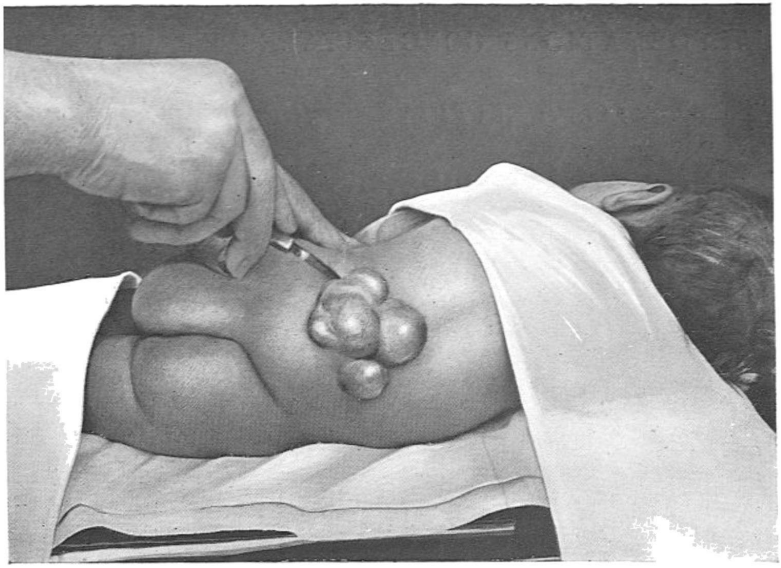

FIG. 509. — Spina bifida lombaire multiloculaire. Opération. 1er temps. La peau est incisée transversalement au-dessus et au-dessous de la masse polykystique.

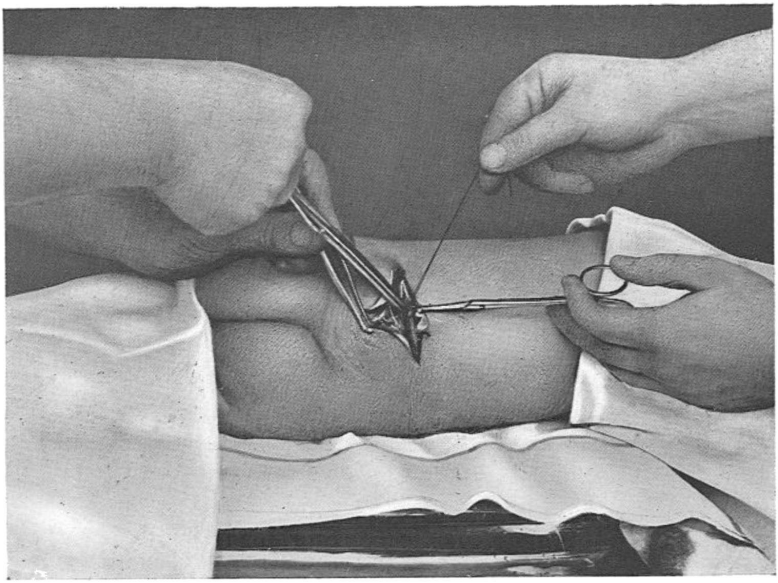

FIG. 510. — Id. 3e temps. Suture de la paroi du kyste avec les aiguilles rondes extra-fines pour artériorraphie. Terminaison du second surjet méningé.

MALFORMATIONS CONGÉNITALES ET ACQUISES

MALFORMATIONS CONGÉNITALES

SPINA BIFIDA

La spina bifida est une lésion grave lorsque la tumeur est volumineuse.

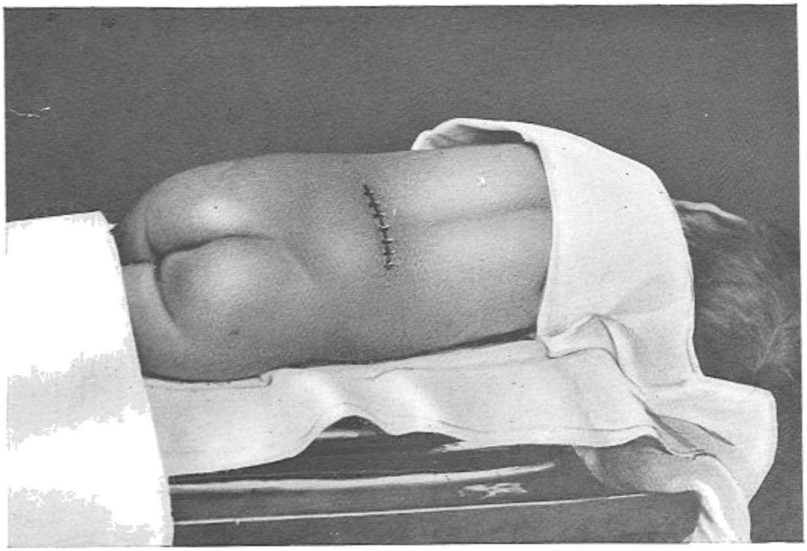

Fig. 511. — Id. L'opération est terminée. Suture de la peau avec les agrafes.

OPÉRATION

1er Temps. — Le kyste est circonscrit entre deux incisions curvilignes à direction transversale ; on ménagera assez de peau pour pouvoir réunir la plaie sans tiraillement.

2e Temps. — Dissection du kyste méningé jusqu'à l'orifice vertébral.

3e Temps. — Évacuation du kyste et résection de la partie exubérante de la poche.

On ménagera une collerette extra-vertébrale suffisante pour la réunir en l'invaginant dans la profondeur, par deux fins surjets de soie superposés. On fera ces surjets avec les aiguilles extra-fines à artériorraphie.

4e Temps. — Suture en surjet des plans fibreux sus-jacents, qui sont très résistants.

5e *Temps.* — Suture de la peau avec des agrafes.

Cette opération est très délicate. L'incision transversale est très supérieure à l'incision verticale, qui se réunit moins facilement. La réussite de l'opération exige que le double surjet méningé soit assez parfait pour ne pas laisser filtrer le liquide céphalo-rachidien.

MALFORMATIONS ACQUISES

Nous citerons parmi les malformations acquises du rachis lombaire, d'origine traumatique, les sub-luxations des vertèbres lombaires.

Laminectomie lombaire pour paralysie traumatique. Guérison[1].

M. X..., âgé de 39 ans, jouissait d'une santé parfaite. Il tombe de cheval, il y a quinze mois, sur la région lombaire. Le blessé a présenté, immédiatement après cet accident, des troubles sphinctériens, caractérisés par de la rétention d'urine et de la paralysie rectale; on a observé également de la parésie des membres inférieurs.

Le blessé est resté trois mois en traitement, puis les symptômes se sont atténués progressivement: les fonctions sphinctériennes se sont rétablies, et le malade a pu marcher à l'aide de deux béquilles. A partir de ce moment, l'état demeura stationnaire.

Une ponction lombaire intra-rachidienne, faite par un spécialiste des maladies nerveuses, fut suivie de la reproduction immédiate des accidents paraplégiques. Depuis quatre mois, le malade est dans le même état, il garde le lit et reste dans le décubitus dorsal, car, dès qu'il essaye de se mettre sur le côté, il est pris d'un tremblement épileptoïde des membres inférieurs. Ce tremblement est encore plus marqué lorsqu'on veut faire asseoir le malade.

État actuel. — Le malade est étendu dans le décubitus dorsal; les membres inférieurs seuls sont paralysés; l'incontinence d'urine est intermittente; cette infirmité oblige le malade à garder presque constamment un urinal entre les jambes. La paralysie est flasque et les réflexes rotuliens sont presque abolis. On constate de l'anesthésie au niveau des fesses, du périnée et des parties latérales des

1. *Revue crit. de méd. et de chir.*, n° 9, 1903.

cuisses. Lorsqu'on relève brusquement le pied pour le mettre à angle droit avec la jambe, on détermine un tremblement épileptoïde très caractéristique.

L'examen de la colonne vertébrale permet de constater une légère déformation au niveau de la région lombaire. L'examen radiographique démontre un déplacement de la deuxième vertèbre lombaire, qui est subluxée en avant.

Je porte le diagnostic de compression de la moelle, consécutive à une subluxation traumatique de la troisième vertèbre lombaire.

Les symptômes de compression, qui s'étaient spontanément amendés, ont reparu à la suite d'une ponction lombaire malencontreuse.

J'ai déjà signalé un cas analogue à propos d'une compression de la moelle cervicale par une petite tumeur développée au-dessus d'une racine rachidienne (voir t. III, p. 196, fig. 249 *bis*). Dans ce premier cas, les signes de compression de la moelle cervicale existaient depuis plusieurs mois. La ponction lombaire, faite à la Salpêtrière le 21 février 1903, fut suivie d'une aggravation de la parésie préexistante, et la paraplégie fut complète cinq jours plus tard. L'aggravation des symptômes de compression médullaire a coïncidé avec la dépression dans la tension du liquide céphalo-rachidien. Il en a été de même chez le second malade.

L'opération de la laminectomie lombaire a été faite le 20 mars 1903.

OPÉRATION

Résection successive des lames des quatrième, troisième et deuxième vertèbres lombaires, de manière à libérer la moelle lombaire sur une étendue suffisante. L'introduction d'une sonde cannelée, dans le canal rachidien, au début de l'opération, a permis de reconnaître une saillie anormale des lames de la deuxième lombaire, qui était subluxée en avant. Le rétrécissement antéro-postérieur du canal rachidien était suffisant pour expliquer la compression médullaire en ce point. La plaie fut traitée par le tamponnement. Suites opératoires apyrétiques.

Le tremblement épileptoïde persista pendant les premiers jours qui suivirent l'opération, pour disparaître dès que la plaie commença à se cicatriser. La sensibilité réapparut progressivement, dans les territoires anesthésiés. Le vingtième jour, le malade pouvait se retourner seul dans son lit, en faisant mouvoir ses membres inférieurs. A cette époque, il se trouvait, au point de vue de la mobilité et de la sensibilité, dans le même état qu'avant la ponction lombaire. Au bout

de six semaines, le malade put se lever et, quelques jours après, il marchait à l'aide de béquilles. A partir de ce moment la mobilité du membre inférieur s'améliora rapidement. Le malade quitta la clinique le 21 juin 1903.

Cette opération est exceptionnelle. En effet, dans les grands traumatismes qui sont susceptibles de briser la colonne vertébrale lombaire, il est très rare que la force musculaire limite son action à un déplacement vertébral de quelques millimètres seulement, comme il est arrivé dans ce cas. Le plus souvent, la vertèbre supérieure glisse de 15 à 20 millimètres en avant de l'inférieure, les méninges sont rompues et les faisceaux nerveux sont irrémédiablement écrasés.

TABLE DES MATIÈRES

TECHNIQUE OPÉRATOIRE GÉNÉRALE DE LA LAPAROTOMIE

Pages.

INCISION ET RÉPARATION DE LA PAROI ABDOMINALE 1

Incision de la paroi abdominale 1

A. — Incision médiane sus-ombilicale 1
B. — Incision médiane sous-ombilicale 4
C. — Incision verticale, dans le plan mamillaire 7
D. — Incision verticale externe 7
E. — Incision iliaque 8

Réparation de la paroi abdominale. 9

1° *Suture séro-musculo-aponévrotique* 9

A. — Région sus-ombilicale médiane. 9
B. — Région sous-ombilicale médiane 12
C. — Région abdominale latérale 13

2° *Suture de la peau.* 13

OPÉRATIONS SUR LA PAROI ABDOMINALE

LÉSIONS TRAUMATIQUES 15

Contusions et plaies de l'abdomen 15
1° Contusions 15
2° Plaies 18

LÉSIONS INFLAMMATOIRES 20

Phlegmons et abcès des parois abdominales 20
Traitement général. 20
Phlegmons profonds sous-péritonéaux et abcès péritonéaux enkystés. 21
1° Abcès sous-phrénique. 21
2° Phlegmon sous-ombilical 21
3° Abcès iliaques. 22

Pages.
A. — Abcès par congestion et abcès sous-périostiques 24
Abcès par congestion 26
Abcès froids sous-périostiques 27
B. — Psoïtis 28
C. — Phlegmon iliaque 29
Phlegmon de la cavité de Retzius 33
Phlegmon péri-néphrétique 33
Actinomycose des parois abdominales 33

MALFORMATIONS CONGÉNITALES ET ACQUISES 34

HERNIES ABDOMINALES

OPÉRATION DE LA HERNIE ÉTRANGLÉE 34

A. — Hernie ombilicale étranglée 34
B. — Hernie de la ligne blanche étranglée 40
C. — Hernie inguinale étranglée 40
Divulsion du collet du sac 42
Incidents au cours de l'opération 45
Épiplocèle étranglée 46
D. — Hernie crurale étranglée 49
E. — Hernies exceptionnelles 51

CURE RADICALE DES HERNIES 51

A. — Hernie de la ligne blanche 51
B. — Hernie ombilicale 52
Hernie ombilicale de petit volume 52
Grosse hernie ombilicale 55
C. — Éventration 56
Éventration post-puerpérale 56
Éventration post-opératoire 56
D. — Hernie inguinale 57
Opération chez l'homme 57
Opération chez la femme 71
Hernie inguinale du gros intestin 73
E. — Hernie crurale 81
F. — Hernie lombaire, ischiatique ou ovalaire 84
G. — Hernie diaphragmatique 84

TUMEURS 87

Tumeurs bénignes 87

Lipome 87
Fibrome Molluscum 87
Lymphangiome sous-cutané 87
Fibrome de la paroi abdominale 88
Fibrome de la ligne blanche 88

Pages.
Fibromes de la région inguinale 89
Tumeurs malignes 89
Épithélioma cutané 89
Sarcome mélanique 90
Sarcome de la paroi abdominale 90

OPÉRATIONS SUR LE PÉRITOINE

TRAITEMENT CHIRURGICAL DE LA PÉRITONITE AIGUË 91
Étiologie de la péritonite aiguë 91
Symptomatologie et localisation 92
PÉRITONITES ENKYSTÉES 92
A. — Abcès péritonéaux sous-phréniques ou péri-gastriques 92
B. — Abcès péritonéaux péri-vésiculaires 92
C. — Abcès péritonéaux de la fosse iliaque 93
D. — Péritonite enkystée pelvienne 93
Diagnostic et indications opératoires 93
Collections adhérentes à la paroi 94
Collections profondes 94
PÉRITONITE DIFFUSE 95
Péritonite diffuse à localisation pelvienne 96
Péritonite diffuse à foyers multiples 98
RÉPARATION DU PÉRITOINE VISCÉRAL 101
RÉPARATION DU PÉRITOINE PARIÉTAL 102
A. — Région du pylore et de la vésicule biliaire 102
B. — Région splénique 103
C. — Région pancréatique 103
D. — Région du côlon ascendant 103
E. — Région du côlon descendant 104
F. — Région mésentérique 104
G. — Région pelvienne 105
H. — Cloisonnement postéro-antérieur 105

LE CAS DES XYPHOPAGES HINDOUES RADICA-DOODICA

1° Anatomie du pédicule d'union des jumelles Radica-Doodica et des xyphopages chinois 106
2° Opération des jumelles hindoues 112
3° Autopsie de Doodica 117
4° Physiologie pathologique 118

OPÉRATIONS SUR LE FOIE ET SUR LES VOIES BILIAIRES

Pages

ANATOMIE CHIRURGICALE DU FOIE ET DES VOIES BILIAIRES 123

Forme et rapports du foie 123
Abord chirurgical du hile du foie par la voie chondro-costale 129

LÉSIONS TRAUMATIQUES 137

Plaies du foie par instruments piquants et tranchants 137
Plaies du foie par armes à feu 138
Plaies des voies biliaires 139
Plaies des gros troncs veineux 140
Déchirure du foie 140

LÉSIONS INFLAMMATOIRES 140

Lésions inflammatoires aiguës 140

Abcès du foie 140
1° Laparotomie médiane ou antéro-latérale 142
Abcès superficiel 142
Abcès profond 142
2° Laparotomie latéro-postérieure ou abdomino-lombaire 143
3° Voie transpleurale 144

Lésions inflammatoires chroniques 144

Hépatite infectieuse chronique 144
Cholécystite infectieuse. — Drainage de la vésicule biliaire 145
Cholécystite calculeuse. — Calculs des canaux cystique, hépatique et du cholédoque 147
1er cas. — Il n'y a pas d'ictère 149
2e cas. — Il y a ictère chronique 149
Observation I. — Application à la cholécystotomie de la technique employée pour la chirurgie de l'intestin (écrasement et suture en cordon de bourse) 150
Observation II. — Résection extra-péritonéale de la vésicule biliaire par décortication sous-séreuse 151
Étiologie de la lithiase biliaire 152
A. — Il n'y a pas de rétention biliaire 154
Cholécystotomie idéale. — Procédé Doyen 154
Marsupialisation de la vésicule 158
Extirpation de la vésicule biliaire. — Procédé Doyen 159
B. — Le malade est atteint de rétention biliaire 161
Drainage du canal hépatique 161
1° Calculs enclavés à l'union de trois canaux ou bien dans le cholédoque 166
2° On ne découvre aucun obstacle tangible 167
Cholédochotomie terminale rétro-duodénale 168
Cholécystentérostomie 168

Pages.

MALFORMATIONS CONGÉNITALES ET ACQUISES . . . 171
Malformations congénitales . . . 171
Sténose congénitale et cicatricielle des voies biliaires . . . 171
Malformations acquises . . . 173
Hépatoptose . . . 173
Fistules de la vésicule biliaire . . . 173
TUMEURS DU FOIE . . . 176
Tumeurs bénignes . . . 176
Kystes hydatiques . . . 176
1° Laparotomie antérieure ou antéro-latérale . . . 177
2° Laparotomie latéro-postérieure ou abdomino-lombaire . . . 181
3° Voie transpleurale . . . 181
Kystes séreux . . . 182
Tumeurs malignes . . . 182

OPÉRATIONS SUR LA RATE

ANATOMIE CHIRURGICALE ET ABORD DE LA RÉGION SPLÉNIQUE . . . 183
LÉSIONS TRAUMATIQUES . . . 187
LÉSIONS INFLAMMATOIRES . . . 187
Lésions inflammatoires aiguës . . . 187
Lésions inflammatoires chroniques . . . 188
Splénectomie . . . 188
MALFORMATIONS CONGÉNITALES ACQUISES . . . 191
Tumeurs bénignes . . . 192
Kystes hydatiques . . . 192
Kystes séreux . . . 193
Tumeurs malignes . . . 193

OPÉRATIONS SUR LE PANCRÉAS

ANATOMIE CHIRURGICALE DU PANCRÉAS . . . 194
LÉSIONS TRAUMATIQUES . . . 196
Lésions inflammatoires aiguës . . . 196
Lésions inflammatoires chroniques . . . 196
Pancréatite calculeuse . . . 196
MALFORMATIONS CONGÉNITALES ET ACQUISES . . . 196
Malformations congénitales . . . 196
Malformations acquises . . . 197
Fistule pancréatique . . . 197

Pages.

TUMEURS 198
Tumeurs bénignes 198
Kystes du pancréas 198
Tumeurs malignes 198

OPÉRATIONS SUR L'ESTOMAC ET SUR L'INTESTIN

HISTORIQUE 199
Pylorectomie 199
Gastro-entérostomie 200
Pylorectomie combinée à la gastro-entérostomie 201
Pyloroplastie 201
Gastroplastie 201

OPÉRATIONS POUR LÉSIONS NON CANCÉREUSES DE L'ESTOMAC 201

OPÉRATIONS SUR L'INTESTIN 204

RAPPORTS DE L'ESTOMAC ET DU DUODÉNUM

A. — Rapports de l'estomac 204
1° — État de vacuité 205
2° — État de réplétion physiologique 207
3° — Dilatation de l'estomac 209
Division de l'estomac en deux régions 210
B. — Rapports du pylore 211
C. — Rapports du duodénum 216

PHYSIOLOGIE 230
A — Rôle du pylore 230
B. — Séjour des aliments dans l'estomac 233
C. — Se produit-il dans l'estomac des phénomènes d'absorption ? . . 237
D. — Action de la bile sur la digestion stomacale 239
E. — Rôle du duodénum 240

PATHOLOGIE 242
Le spasme du pylore, son rôle dans les affections chroniques de l'estomac. 242

DYSPEPSIE 243
Exploration de l'estomac 244
Dilatation de l'estomac 244
Rapports de l'estomac et du côlon transverse 245
Ulcère de l'estomac 250
Cancer de l'estomac 255
Rétrécissement du pylore 256
A. — Spasme intermittent 256
B. — Rétrécissement spasmodique. Contracture permanente . . 257
C. — Rétrécissement fibreux 257
D. — Rétrécissement néoplasique 260

Pages.

Polypes de l'estomac 264

Sténose fibreuse ou inflammatoire de cause extra-pariétale 265

Rétrécissement annulaire de l'estomac 265

A. — Estomac en bissac 265
B. — Lésions du duodénum 267

Diagnostic et indications opératoires 271

Dyspepsie 272
Ulcère de l'estomac 272
Hématémèse 273
Vomissements alimentaires 273
Dilatation de l'estomac 274
Cancer de l'estomac 275
Ulcère et rétrécissement du duodénum 276
Diagnostic différentiel entre le cancer de l'estomac et les gastropathies non cancéreuses 277
Séro-diagnostic du cancer 277
Recherche de l'agglutination du micrococcus neoformans 278
Réaction de Doyen ou fixation du complément en présence de l'extrait de micrococcus neoformans 278
Analyse du chimisme gastrique 280
Examen microscopique des vomissements 281
Habitus extérieur du malade et exploration de la région épigastrique. 281

Indications opératoires 282

I. — Cancer de l'estomac 282
Vaccination par la cytolase 283
II. — Affections non cancéreuses de l'estomac 283

TECHNIQUE GÉNÉRALE DE LA RÉSECTION INTESTINALE ET DE L'ENTÉRO-ANASTOMOSE (MÉTHODE DE DOYEN)

Surjet entrecoupé de Doyen ou surjet à points passés 287
Suture en cordon de bourse 290

Résection de l'intestin. *Procédé de Doyen* 293

Écrasement et ligature de l'intestin 293
Suture de l'intestin 294
Écrasement et ligature du mésentère 295
Ligature en cordon de bourse 295
Péritonisation du mésentère 296
Entéro-anastomose 296

TECHNIQUE DES OPÉRATIONS SUR L'ESTOMAC

Gastrostomie 302

Extraction d'un corps étranger 302
Création d'une bouche gastrique 303

Pages.
Cathétérisme rétrograde de l'œsophage 305
Œsophagotomie externe 305
Gastrostomie 306
Fermeture d'une fistule gastrique 308
Sténose gastrique. Opération de l'estomac biloculaire 308
Résection partielle de l'estomac pour ulcère 310

OPÉRATIONS POUR STÉNOSE FIBREUSE OU SPASMODIQUE DU PYLORE

Historique 313
Pyloroplastie 313
Gastro-duodénostomie avec section du pylore. Procédé de Doyen . . . 314
Gastro-jéjunostomie 319
Historique 319
1° Gastro-jéjunostomie postérieure trans-méso-colique 321
Ulcère du duodénum. — Fermeture du pylore 330
2° Gastro-entérostomie antérieure trans-méso-colique 330
3° Gastro-jéjunostomie antérieure avec rétro-fixation du grand épiploon et colopexie gastrique 331
Jéjuno-jéjunostomie dérivatrice 334
4° Gastro jéjunostomie postérieure anté-colique 338

Résection du pylore 341
Pylorectomie typique 341
Pylorectomie combinée à la gastro-entérostomie 341
Pylorectomie combinée à la gastro-jéjunostomie 343

Résultats éloignés des opérations sur l'estomac 358
Gastrostomie 358
Gastro-duodénostomie et gastro-jéjunostomie pour lésions non cancéreuses 358
Pylorectomie et gastro-entérostomie pour cancer 360

OPÉRATIONS SUR LE DUODÉNUM

Ulcère duodénal 361
Calculs de la partie terminale du canal cholédoque, sténose de l'ampoule de Vater 362

OPÉRATIONS SUR LE JÉJUNUM

Résection du jéjunum 364
Jéjuno-jéjunostomie palliative 364
Anus contre nature jéjunal 365
Vaccination antinéoplasique 365

OPÉRATIONS SUR L'ILÉON

Pages.

RÉSECTION DE L'ILÉON 365
Anastomose dérivatrice. 365
Indications opératoires 366
Invagination. Ileus. Volvulus. Étranglement interne. 366
Volvulus. Étranglement aigu 366
Obstruction intestinale subaiguë. 367
Technique opératoire. 367
1° Le ballonnement est considérable 367
2° Le ballonnement est très peu marqué. 369
MALFORMATIONS CONGÉNITALES ET ACQUISES. 371
Malformations congénitales 371
Malformations acquises. 371
Fistules intestinales 371
1° Fistules intestinales cutanées 371
La fistule est simple 372
La fistule est compliquée par une sténose intestinale 373
2° Fistules intestino-vésicales. 374

OPÉRATIONS SUR LE CÆCUM

RÉSECTION DE L'APPENDICE VERMICULAIRE. 374
Considérations anatomiques 374
Incision de la paroi abdominale 374
Découverte de l'appendice. 375
Résection de l'appendice 376
Suture de la paroi. 378

OPÉRATION DE L'APPENDICITE

APPENDICECTOMIE ILIAQUE 380
Cæcum et appendice en situation sous-hépatique. — Absence de côlon ascendant. — Coalescence pariétale du mésentère de la terminaison de l'iléon 383
Abcès péri-appendiculaires 396
APPENDICECTOMIE AU COURS D'UNE LAPAROTOMIE MÉDIANE 396

COMPLICATIONS DE L'APPENDICITE SUPPURÉE

LA PLEURÉSIE PURULENTE ET LES AGGLOMÉRATIONS ILÉO-CÆCALES PÉRI-APPENDICULAIRES 398
1° *La pleurésie purulente d'origine appendiculaire* 399
Péritonite par perforation de l'appendice. — Laparotomie. — Pleurésie purulente gauche. — Empyème. — Guérison. 399

Pages.

Appendicite purulente enkystée. — Pleurésie purulente gauche interlobaire et pleurésie droite séro-purulente. — Pleurotomie bilatérale. 401

2° *Les agglomérations iléo-cæcales péri-appendiculaires* 402

Observation N° 1 403
Observation N° 2 404
Observation N° 3 407
Observation N° 4 408

RÉSECTION DU CÆCUM 408

Dilatation forcée de l'anus 414

RÉSECTION TRÈS ÉTENDUE DU GROS INTESTIN 414

Exclusion du gros intestin. 415
Tumeurs de l'S iliaque. 415
Tumeurs de la partie supérieure du rectum 415
Colostomie iliaque gauche. 416

OPÉRATIONS SUR L'ANUS ET SUR LE SEGMENT INFÉRIEUR DU RECTUM

LÉSIONS TRAUMATIQUES 420

LÉSIONS INFLAMMATOIRES. 420

Lésions inflammatoires aiguës. 420

Lésions inflammatoires subaiguës. 421

MALFORMATIONS CONGÉNITALES ET ACQUISES 421

Malformations congénitales 421

Imperforation de l'anus. 421

Malformations acquises. 422

Hémorrhoïdes. 422
Énucléation des hémorrhoïdes. Procédé de Doyen 423
Hémorrhoïdes localisées 425
Bourrelet hémorrhoïdal circulaire 428
Suites opératoires et éloignées. 429

Chute du rectum 429

Fistules à l'anus 430

Fistules de la fosse ischio-rectale. 432

Fistules multiples péri-rectales. 432

Réparation du sphincter externe. 432

Sténose syphilitique 432

TUMEURS DU RECTUM 433

Tumeurs bénignes. 433

1° Polypes pédiculés. 433
2° Polypes sessiles. 434

Pages.
Tumeurs malignes 434
Épithélioma, cancer colloïde 434
1° Cancer de l'orifice anal 434
2° Cancer de l'extrémité inférieure de l'ampoule rectale 434
3° Cancer de la partie supérieure de l'ampoule rectale 434
RECTOTOMIE POSTÉRIEURE TRANS-COCCY-SACRÉE. MÉTHODE DE DOYEN 435
Polype sessile 436
Électro-coagulation d'un cancer de la partie moyenne ou supérieure de l'ampoule rectale 436
EXTIRPATION TOTALE OU PARTIELLE DU SEGMENT INFÉRIEUR DU RECTUM 438
1° Le cancer a envahi l'anus et le sphincter 439
2° L'extrémité anale du rectum est indemne 441
CURE RADICALE DE L'ANUS SACRÉ 443
TRANSPLANTATION LATÉRALE DE L'ANUS SACRÉ 443

OPÉRATIONS SUR LA RÉGION RÉTRO-PÉRITONÉALE SOUS-OMBILICALE

A. — RÉGION PÉRITONÉALE MÉDIANE 444
Kystes hydatiques rétro-péritonéaux 445
B. — RÉGION RÉTRO-PÉRITONÉALE LATÉRALE 446
Considérations anatomiques 446
Voies d'accès vers le rein 448
Voie lombaire 448
Voie transpéritonéale 450
Découverte de l'uretère 451

OPÉRATIONS SUR LE REIN ET SUR L'URETÈRE

EXPLORATION DES REINS ET DE LA SÉCRÉTION URINAIRE 459
Palper bimanuel 459
Cathétérisme des uretères 459
Cystoscopie après injection sous-cutanée de carmin d'indigo 460
Radiographie 460
LÉSIONS TRAUMATIQUES 461
LÉSIONS INFLAMMATOIRES 461
Lésions inflammatoires aiguës 461
Abcès péri-néphrétique 461
Lésions inflammatoires chroniques 461
Pyélonéphrite simple ou calculeuse 461
Abcès péri-rénal tuberculeux. Tuberculose du rein 464

Pages.

MALFORMATIONS CONGÉNITALES ET ACQUISES 464

Malformations congénitales 464

Rein unique 464

Sténose ou coudure de l'uretère 464

Malformations acquises. 465

Rein flottant. 465

Fistules urinaires lombaires. 465

Tumeurs. 465

TECHNIQUE DES OPÉRATIONS SUR LE REIN

1° VOIE LOMBAIRE 465

Néphropexie. — Procédé de Doyen. 466

Néphrotomie. 471

Lavage de l'uretère 471

Taille du bassinet. 471

Traitement de l'incision rénale après la néphrotomie 472

Lavage de l'uretère de haut en bas. 472

Néphrectomie. 473

Néphrectomie sous-capsulaire 478

Extirpation partielle de l'uretère 478

Calculs du rein et de l'uretère droits. Extirpation du rein et de la partie supérieure de l'uretère 478

Décortication du rein dans l'anurie et l'urémie. 479

Exploration de l'uretère. Urétérotomie et urétérorraphie. 480

Incision de l'uretère 480

Urétérorraphie 480

Anastomose urétéro-urétérale 480

Anastomose urétéro-intestinale ou urétéro-cutanée. 481

2° VOIE TRANS-PÉRITONÉALE 481

Néphrotomie. Néphrectomie 481

Néphrotomie pour kyste uniloculaire. 485

Kyste du rein gauche. Décortication du kyste et néphrorraphie plastique. 487

Néphrectomie trans-péritonéale 494

OPÉRATIONS SUR LA RÉGION LOMBAIRE MÉDIANE

OPÉRATIONS SUR LA RÉGION RÉTRO-VERTÉBRALE

LYMPHANGIOME CAVERNEUX 495

OPÉRATIONS SUR LES VERTÈBRES LOMBAIRES

Pages.

LÉSIONS TRAUMATIQUES 496

Plaies pénétrantes 496

LÉSIONS INFLAMMATOIRES. 496

Lésions inflammatoires acquises. 496

Lésions inflammatoires chroniques. 496

Tuberculose des vertèbres lombaires 496

MALFORMATIONS CONGÉNITALES ET ACQUISES 498

Malformations congénitales 498

Spina bifida 498

Malformations acquises. 499

Laminectomie lombaire pour paralysie traumatique. — Guérison . . 499

IMPRIMÉ

PAR

PHILIPPE RENOUARD

19, rue des Saints-Pères

PARIS

A. MALOINE, éditeur, 25-27, rue de l'École-de-Médecine, PARIS

E. DOYEN

Traité de Thérapeutique Chirurgicale et de Technique Opératoire

DIVISION DE L'OUVRAGE

TOME I. — *Technique chirurgicale générale.*

TOME II. — *Opérations sur la Tête.*

TOME III. — *Opérations sur le Cou, le Thorax et le Membre supérieur.*

TOME IV. — *Opérations sur l'Abdomen (les Organes génito-urinaires exceptés).*

SOUS PRESSE

POUR PARAITRE EN DÉCEMBRE 1912

TOME V. — *Opérations sur les Organes génito-urinaires et sur le Membre inférieur.*

CONDITIONS DE VENTE

Prix de chaque volume 25 francs.

Après la publication du dernier volume, le prix de l'ouvrage sera augmenté.

Aucun volume ne se vendra séparément ; les acquéreurs des tomes I, II, III et IV pourront seuls se procurer le dernier volume.

Paris. — Typ. PHILIPPE RENOUARD, 19, rue des Saints-Pères. — 50612.